This is a digital copy of a book that was preserved for generations on library shelves before it was carefully scanned by Google as part of a project to make the world's books discoverable online.

It has survived long enough for the copyright to expire and the book to enter the public domain. A public domain book is one that was never subject to copyright or whose legal copyright term has expired. Whether a book is in the public domain may vary country to country. Public domain books are our gateways to the past, representing a wealth of history, culture and knowledge that's often difficult to discover.

Marks, notations and other marginalia present in the original volume will appear in this file - a reminder of this book's long journey from the publisher to a library and finally to you.

Usage guidelines

Google is proud to partner with libraries to digitize public domain materials and make them widely accessible. Public domain books belong to the public and we are merely their custodians. Nevertheless, this work is expensive, so in order to keep providing this resource, we have taken steps to prevent abuse by commercial parties, including placing technical restrictions on automated querying.

We also ask that you:

+ *Make non-commercial use of the files* We designed Google Book Search for use by individuals, and we request that you use these files for personal, non-commercial purposes.

+ *Refrain from automated querying* Do not send automated queries of any sort to Google's system: If you are conducting research on machine translation, optical character recognition or other areas where access to a large amount of text is helpful, please contact us. We encourage the use of public domain materials for these purposes and may be able to help.

+ *Maintain attribution* The Google "watermark" you see on each file is essential for informing people about this project and helping them find additional materials through Google Book Search. Please do not remove it.

+ *Keep it legal* Whatever your use, remember that you are responsible for ensuring that what you are doing is legal. Do not assume that just because we believe a book is in the public domain for users in the United States, that the work is also in the public domain for users in other countries. Whether a book is still in copyright varies from country to country, and we can't offer guidance on whether any specific use of any specific book is allowed. Please do not assume that a book's appearance in Google Book Search means it can be used in any manner anywhere in the world. Copyright infringement liability can be quite severe.

About Google Book Search

Google's mission is to organize the world's information and to make it universally accessible and useful. Google Book Search helps readers discover the world's books while helping authors and publishers reach new audiences. You can search through the full text of this book on the web at `http://books.google.com/`

Über dieses Buch

Dies ist ein digitales Exemplar eines Buches, das seit Generationen in den Regalen der Bibliotheken aufbewahrt wurde, bevor es von Google im Rahmen eines Projekts, mit dem die Bücher dieser Welt online verfügbar gemacht werden sollen, sorgfältig gescannt wurde.

Das Buch hat das Urheberrecht überdauert und kann nun öffentlich zugänglich gemacht werden. Ein öffentlich zugängliches Buch ist ein Buch, das niemals Urheberrechten unterlag oder bei dem die Schutzfrist des Urheberrechts abgelaufen ist. Ob ein Buch öffentlich zugänglich ist, kann von Land zu Land unterschiedlich sein. Öffentlich zugängliche Bücher sind unser Tor zur Vergangenheit und stellen ein geschichtliches, kulturelles und wissenschaftliches Vermögen dar, das häufig nur schwierig zu entdecken ist.

Gebrauchsspuren, Anmerkungen und andere Randbemerkungen, die im Originalband enthalten sind, finden sich auch in dieser Datei – eine Erinnerung an die lange Reise, die das Buch vom Verleger zu einer Bibliothek und weiter zu Ihnen hinter sich gebracht hat.

Nutzungsrichtlinien

Google ist stolz, mit Bibliotheken in partnerschaftlicher Zusammenarbeit öffentlich zugängliches Material zu digitalisieren und einer breiten Masse zugänglich zu machen. Öffentlich zugängliche Bücher gehören der Öffentlichkeit, und wir sind nur ihre Hüter. Nichtsdestotrotz ist diese Arbeit kostspielig. Um diese Ressource weiterhin zur Verfügung stellen zu können, haben wir Schritte unternommen, um den Missbrauch durch kommerzielle Parteien zu verhindern. Dazu gehören technische Einschränkungen für automatisierte Abfragen.

Wir bitten Sie um Einhaltung folgender Richtlinien:

+ *Nutzung der Dateien zu nichtkommerziellen Zwecken* Wir haben Google Buchsuche für Endanwender konzipiert und möchten, dass Sie diese Dateien nur für persönliche, nichtkommerzielle Zwecke verwenden.

+ *Keine automatisierten Abfragen* Senden Sie keine automatisierten Abfragen irgendwelcher Art an das Google-System. Wenn Sie Recherchen über maschinelle Übersetzung, optische Zeichenerkennung oder andere Bereiche durchführen, in denen der Zugang zu Text in großen Mengen nützlich ist, wenden Sie sich bitte an uns. Wir fördern die Nutzung des öffentlich zugänglichen Materials für diese Zwecke und können Ihnen unter Umständen helfen.

+ *Beibehaltung von Google-Markenelementen* Das "Wasserzeichen" von Google, das Sie in jeder Datei finden, ist wichtig zur Information über dieses Projekt und hilft den Anwendern weiteres Material über Google Buchsuche zu finden. Bitte entfernen Sie das Wasserzeichen nicht.

+ *Bewegen Sie sich innerhalb der Legalität* Unabhängig von Ihrem Verwendungszweck müssen Sie sich Ihrer Verantwortung bewusst sein, sicherzustellen, dass Ihre Nutzung legal ist. Gehen Sie nicht davon aus, dass ein Buch, das nach unserem Dafürhalten für Nutzer in den USA öffentlich zugänglich ist, auch für Nutzer in anderen Ländern öffentlich zugänglich ist. Ob ein Buch noch dem Urheberrecht unterliegt, ist von Land zu Land verschieden. Wir können keine Beratung leisten, ob eine bestimmte Nutzung eines bestimmten Buches gesetzlich zulässig ist. Gehen Sie nicht davon aus, dass das Erscheinen eines Buchs in Google Buchsuche bedeutet, dass es in jeder Form und überall auf der Welt verwendet werden kann. Eine Urheberrechtsverletzung kann schwerwiegende Folgen haben.

Über Google Buchsuche

Das Ziel von Google besteht darin, die weltweiten Informationen zu organisieren und allgemein nutzbar und zugänglich zu machen. Google Buchsuche hilft Lesern dabei, die Bücher dieser Welt zu entdecken, und unterstützt Autoren und Verleger dabei, neue Zielgruppen zu erreichen. Den gesamten Buchtext können Sie im Internet unter `http://books.google.com` durchsuchen.

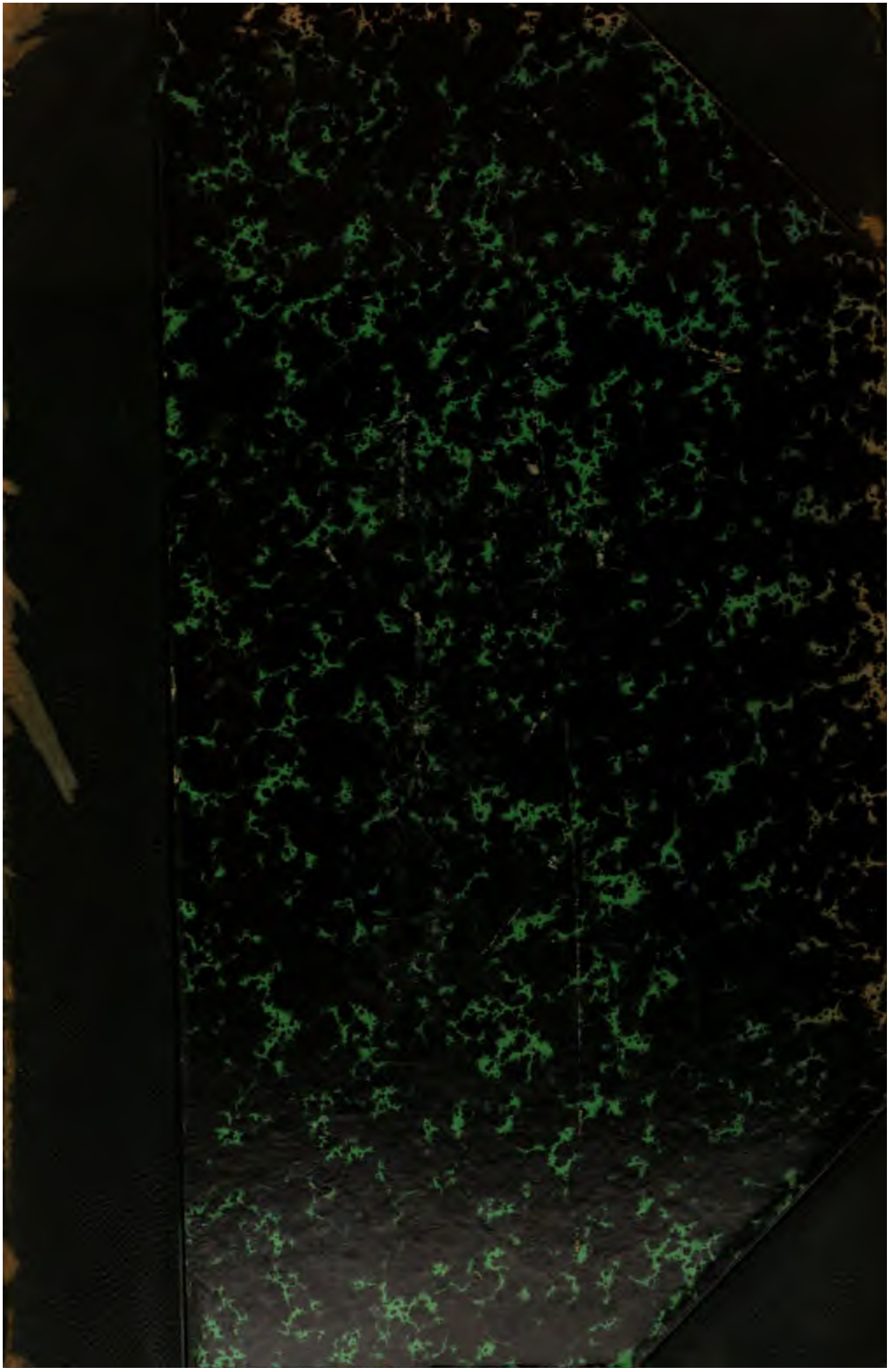

ARCHIV

FÜR

LARYNGOLOGIE

UND

RHINOLOGIE.

HERAUSGEGEBEN

VON

Dr. B. FRÄNKEL

GEH. MED. RATH, ORD. HONORAR-PROFESSOR UND DIRECTOR DER KLINIK UND POLIKLINIK FÜR HALS- UND NASENKRANKE AN DER UNIVERSITÄT BERLIN.

Dreizehnter Band.

Mit 22 Tafeln und Abbildungen im Text.

BERLIN 1903.

VERLAG VON AUGUST HIRSCHWALD.

NW. 7. UNTER DEN LINDEN 68.

Inhalt.

		Seite
I.	Pachydermie und Carcinom nebst Bemerkungen über die Entwickelung und die mikroskopische Diagnose des Carcinoms. Von Prof. B. Fränkel, Geheimer Medicinalrath (Berlin). (Hierzu Tafeln I—XII)	1
II.	Die Killian'sche Radicaloperation chronischer Stirnhöhleneiterungen. I. Historische Entwickelung der Methode an der Hand der Casuistik bearbeitet. Von Dr. Leonhard Krauss (Freiburg i. Br.)	2
III.	Die Killian'sche Radicaloperation chronischer Stirnhöhleneiterungen. II. Weiteres kasuistisches Material und Zusammenfassung. Von Prof. Dr. Gustav Killian (Freiburg i. Br.) (Hierzu Tafeln XIII u. XIV)	59
IV.	Zur pathologischen Anatomie der hypertrophischen unteren Nasenmuschel. Von Dr. S. Citelli (Turin)	89
V.	Zur Durchleuchtung der Stirnhöhlen. Von Dr. Claus (Berlin)	103
VI.	Hülfsmittel für den laryngo-rhinologischen Unterricht. Von Prof. Dr. Gustav Killian (Freiburg i. Br.)	109
VII.	Ein Beitrag zur pathologischen Anatomie der Gaumenmandeln. Von Dr. Ritter (Bad Salzbrunn in Schlesien)	121
VIII.	Zur Operation der adenoiden Wucherungen im Nasenrachen. Von Regimentsarzt Dr. Johann Fein (Wien)	124
IX.	Ein Fall von Epilepsie geheilt durch Operation von Nasenpolypen und Nebenhöhleneiterung. Von Dr. Wilhelm Grosskopff (Osnabrück)	140
X.	Eine Schnittverletzung des Kehlkopfs. Von Oberstabsarzt Ernst Barth (Sensburg)	142
XI.	Ueber Influenza-Pharyngitis und -Laryngitis. Von Dr. Treitel (Berlin)	147
XII.	Arthritis crico-arytaenoidea bilateralis rheumatischen Ursprungs. Von Dr. Urban Melzi, Specialarzt in dem Allgemeinen Krankenhause in Mailand	153
XIII.	Berichtigungen und Nachträge zu meinem Aufsatze: Ueber die Veränderungen der Nasenschleimhautgefässe bei Nephritis im 12. Bande dieses Archivs. Von Privatdocent Dr. A. Schönemann (Bern)	155
XIV.	Zum Aufsatz von Dr. Warnecke „Eine aseptische Durchleuchtungslampe". Von Dr. Kleyensteuber (Cassel)	157
XIVa.	Zur Bemerkung von Dr. Kleyensteuber. Von Dr. Warnecke (Hannover)	158
XV.	Antwort an Herrn Dr. Arthur Kuttner. Von Dr. Jörgen Möller (Kopenhagen)	159
XVa.	Schlusswort an Herrn Dr. Jörgen Möller. Von Dr. Arthur Kuttner (Berlin)	161

BOSTON MEDICAL
MAY 28 1903
LIBRARY.

CATALOGUED
MAY 28 1903
E. H. B.

Inhalt.

		Seite
I.	Pachydermie und Carcinom nebst Bemerkungen über die Entwickelung und die mikroskopische Diagnose des Carcinoms. Von Prof. B. Fränkel, Geheimer Medicinalrath (Berlin). (Hierzu Tafeln I—XII)	1
II.	Die Killian'sche Radicaloperation chronischer Stirnhöhleneiterungen. I. Historische Entwickelung der Methode an der Hand der Casuistik bearbeitet. Von Dr. Leonhard Krauss (Freiburg i. Br.)	28
III.	Die Killian'sche Radicaloperation chronischer Stirnhöhleneiterungen. II. Weiteres kasuistisches Material und Zusammenfassung. Von Prof. Dr. Gustav Killian (Freiburg i. Br.) (Hierzu Tafeln XIII u. XIV)	59
IV.	Zur pathologischen Anatomie der hypertrophischen unteren Nasenmuschel. Von Dr. S. Citelli (Turin)	89
V.	Zur Durchleuchtung der Stirnhöhlen. Von Dr. Claus (Berlin)	103
VI.	Hülfsmittel für den laryngo-rhinologischen Unterricht. Von Prof. Dr. Gustav Killian (Freiburg i. Br.)	109
VII.	Ein Beitrag zur pathologischen Anatomie der Gaumenmandeln. Von Dr. Ritter (Bad Salzbrunn in Schlesien)	121
VIII.	Zur Operation der adenoiden Wucherungen im Nasenrachen. Von Regimentsarzt Dr. Johann Fein (Wien)	124
IX.	Ein Fall von Epilepsie geheilt durch Operation von Nasenpolypen und Nebenhöhleneiterung. Von Dr. Wilhelm Grosskopff (Osnabrück)	140
X.	Eine Schnittverletzung des Kehlkopfs. Von Oberstabsarzt Ernst Barth (Sensburg)	142
XI.	Ueber Influenza-Pharyngitis und -Laryngitis. Von Dr. Treitel (Berlin)	147
XII.	Arthritis crico-arytaenoidea bilateralis rheumalischen Ursprungs. Von Dr. Urban Melzi, Specialarzt in dem Allgemeinen Krankenhause in Mailand	153
XIII.	Berichtigungen und Nachträge zu meinem Aufsatze: Ueber die Veränderungen der Nasenschleimhautgefässe bei Nephritis im 12. Bande dieses Archivs. Von Privatdocent Dr. A. Schönemann (Bern)	155
XIV.	Zum Aufsatz von Dr. Warnecke „Eine aseptische Durchleuchtungslampe". Von Dr. Kleyensteuber (Cassel)	157
XIVa.	Zur Bemerkung von Dr. Kleyensteuber. Von Dr. Warnecke (Hannover)	158

Seite

XV. Antwort an Herrn Dr. Arthur Kuttner. Von Dr. Jörgen Möller (Kopenhagen) 159

XVa. Schlusswort an Herrn Dr. Jörgen Möller. Von Dr. Arthur Kuttner (Berlin). 161

XVI. Zur Pathologie der sogenannten Knochenblasen der mittleren Muschel. Von Dr. L. Harmer (Wien). (Hierzu Tafel XV) . . 161

XVII. Ueber die Wirkungsweise des Musculus cricothyreoideus und ihre Beziehungen zur Tonbildung. Von Oberstabsarzt Dr. Ernst Barth (Sensburg) 187

XVIII. Beiträge zur Pathologie der Rachenmandel. III. Die cystischen Gebilde der hyperplastischen Rachenmandel. Von Dr. Max Görke (Breslau) 224

XIX. Untersuchungen über die Wirkung von Nebennierenextract (Adrenalin) auf die Schleimhaut der oberen Luftwege bei äussserlicher Anwendung. Von Dr. M. Bukofzer (Königsberg i. Pr.) . . 241

XX. Der heutige Stand der Ozaena-Frage. Von Dr. L. Grünwald (München). 250

XXI. Beitrag zur Lehre von den Epitheliomen der Nasenschleimhaut. Von Dr. S. Citelli und Dr. M. Calamida (Turin). (Hierzu Tafeln XVI u. XVII). 273

XXII. Subcutane Vaselininjectionen zur Verbesserung der Nasenform. Von Docent Dr. Alexander Baurowicz (Krakau) 289

XXIII. Ein Fremdkörperfall des Nasenrachens. Von Dr. R. Kafemann (Königsberg i. Pr.) 291

XXIV. Ueber angeborenen knöchernen Choanalverschluss. Von Dr. Ludwig Wolff (Frankfurt a. M.) 293

XXV. Zur Casuistik der sogenannten blutenden Septumpolypen. Von Dr. Carl Reichert (Görlitz) 296

XXVI. Ein Fall von nervösem Herzklopfen, geheilt durch Abtragung einer Spina septi narium. Von Dr. Carl Kassel (Posen) . . 298

XXVII. Eine Modification des Schötz'schen Doppelmeissels. Von Dr. B. Choronshitzky (Warschau) 299

XXVIII. Zum Aufsatz von Dr. Urbano Melzi: „Arthritis crico-arytaenoidea bilateralis rheumatischen Ursprungs. Von Prof. Sir Felix Semon (London). 303

XXIX. Experimentelle Beiträge zur Frage nach der verschiedenen Vulnerabilität der Recurrensfasern. Von Privatdocent Dr. Otto Frese (Halle a. S.) 305

XXX. Die Bedeutung des Schnarchens. Von Dr. Jul. Veis (Frankfurt a. M.). 321

XXXI. Ueber die elastischen Fasern im Kehlkopfe mit besonderer Berücksichtigung der functionellen Structur und der Function der wahren und falschen Stimmlippe. Von Dr. J. Katzenstein (Berlin). (Hierzu Tafeln XVIII u. XIX) 329

XXXII. Beitrag zur Frage des Uebergangs gutartiger Kehlkopfgeschwülste in bösartige. Von Prof. Dr. V. Hinsberg (Breslau). (Hierzu Tafel XX). 353

XXXIII. Ictus laryngis als Keuchhustenerscheinung beim Erwachsenen. Von Dr. Georg Avellis (Frankfurt a. M.) 368

Seite

XXXIV. Lupus vulgaris pharyngis. Eine klinische Untersuchung. Von Prof. Dr. Holger Mygind (Kopenhagen) 372

XXXV. Beitrag zur Kenntniss des Kehlkopfes der Marsupialier. Von Dr. Suckstorff (Rostock). (Hierzu Tafel XXI) 390

XXXVI. Ein Fall von Zahnwurzelcyste (periodontale s. periostale Cyste) des Oberkiefers mit specieller Berücksichtigung der Histologie. Von Dr. Theophil Hug, Assistenzarzt (Freiburg i. Br.) . . 398

XXXVII. Die cystoskopische Untersuchung des Nasenrachens oder Salpingoskopie. Von Prof. Dr. Ad. Valentin in Bern. (Hierzu Taf. XXII.) 410

XXXVIII. Ueber einen bemerkenswerthen Fall von Sequester der Nase; zugleich ein Beitrag zur Lehre von der motorischen Innervation des Gaumensegels. Von Dr. A. Ephraim (Breslau) 421

XXXIX. Ueber den rhinogenen Hirnabscess. Von Dr. Marc. Paunz (Budapest). 427

XL. Ein seltener Fremdkörperfall der Nase. Von Privatdocent Dr. Gerber (Königsberg i. Pr.). 443

XLI. Struma accessoria am Zungengrunde. Von Prof. Dr. Onodi (Budapest) 448

XLII. Ein Beitrag zur Localisation der sogenannten blutenden Polypen der Nase. Von Docent Dr. Alexander Baurowicz (Krakau) 451

XLIII. Ein Fall von Velumlähmung in Folge von Botulismus. Von Dr. Eduard Wertheim (Breslau). 454

XLVI. Ueber gewisse intermittirende Schwellungszustände der Nasenschleimhaut u. ihre Behandlung. Von Dr. O. Muck (Essen a. d. R.) 457

XLV. Ueber einen Fall von doppelseitiger Thränencyste, geheilt durch Resection der untern Muschel. Von Dr. Eugen Fischer (Luxemburg) 459

XLVI. Nochmals „Ersatz der Anwärmung des Kehlkopfspiegels.“ Von Dr. Carl Kassel (Posen) 462

XLVII. Ein neuer Kehlkopfpulverbläser. Von Dr. Siegfr. Spiegel (Wien) 463

XLVIII. Einige Bemerkungen zu dem Aufsatz des Herrn Dr. Grünwald in München: „Der heutige Stand der Ozaena-Frage“. Von Dr. M. Hajek, Privatdocent an der Wiener Universität 466

XLIX. Erwiderung auf vorstehenden Aufsatz. Von Dr. L. Grünwald (München). 470

Fig. 1.

Carcinom der Stimmlippe. 1. Fall. Zeiss, Ocul. 2, Obj. AA.

Carcinom der Stimmlippe. 1. Fall. Zeiss, Ocul. 2, Obj. AA.

Fig. 2.

von dem Wohlbefinden unseres Collegen überzeugt. Freilich war auch die linke Stimmlippe immer noch dick und roth.

Der Patient ist am 1. März 1902 auf der chirurgischen Abtheilung des Krankenhauses Friedrichshain verstorben. Er erkrankte unter den Erscheinungen einer Darmstrictur an einem Krebs des Colon. Die mikroskopische Untersuchung von bei der Operation entfernten Darmtheilen zeigte Adenocarcinom mit Uebergang in Cylinderzellenkrebs. Es handelte sich also um einen primären Darmkrebs und liegt hier der schon mehrfach beschriebene aber immerhin doch recht seltene Fall vor, dass eine Person an zwei Carcinomen erkrankt. Herr Prof. von Hansemann hatte die Freundlichkeit mir mikroskopische Präparate des Darmkrebses zu zeigen. Auch hat er mir in dankenswerthester Weise das Sectionsprotokoll vom 2. März 1902 überlassen. Dasselbe lautet:

Sectionsprotokoll.

Allgemeines. Mittelgrosse, stark abgemagerte männliche Leiche ohne sichtbare Oedeme.

In Kehlkopfhöhe befindet sich eine glatte feste Narbe von 4 cm Länge. Eine weitere strahlige Narbe sitzt etwas tiefer, über dem Jugulum. In der Mittellinie befindet sich eine mit Jodoformgaze tamponirte Laparatomiewunde, deren Ränder mit grünlichen Fetzen belegt sind. In der rechten Regio hypogastrica befindet sich eine etwa 6 cm lange Wunde, welche in das mit der Bauchwand verwachsene Colon ascendens führt.

Brusthöhle: Zwerchfellstand: r. 4. Intercostalraum.
l. 5. „

Herz mit dem Herzbeutel an der Rückseite in ausgedehnter Weise verwachsen. Das Herz fühlt sich schlaff an, ist grösser als die Faust. Die Aortenklappen schliessen bei der Wasserprobe. Der rechte Ventrikel ist stark ausgedehnt, die Musculatur etwa 2 mm dick. Der linke Ventrikel ist ebenfalls dilatirt. An den Aortenklappen finden sich geringe Verdickungen. Der Bulbus aortae weist geringe atheromatöse Veränderungen auf, dagegen ist die Aorta in ihrem weiteren Verlauf stark arteriosklerotisch verändert.

Lungen: Beide Lungen sind durch feste Verwachsungen der Pleuren an die Thoraxwand fixirt. In beiden Unterlappen finden sich bronchopneumonische Herde — rechts ausgedehnter als links. Der Blutreichthum beider Unterlappen ist stark vermehrt.

Halsorgane: Im Kehlkopf zieht an der Vorderseite eine feste, weisse Narbe von den obersten Trachealringen bis zum vorderen Ansatzpunkt des rechten Stimmbandes. Letzteres fehlt; an seiner Stelle findet sich ebenfalls eine feste Narbe. In der Höhe des zweiten Trachealringes finden sich zwei knotige Verdickungen der Narbe, die, von knorpeliger Consistenz, keinen Verdacht auf ein Recidiv aufkommen lassen. Ein weniger deutlicher Narbenzug verläuft in der rechten Kehlkopfhälfte vom hinteren Stimmbandwinkel nach vorn und abwärts.

Bauchhöhle. Das Peritoneum der freien Bauchhöhle ist zart und glänzend. Die tamponirten Stellen in der Umgebung der Operationswunde sind nekrotisch und belegt. Das Colon transversum ist resecirt und durch Naht wieder vereinigt. In den unteren Theilen des Dünndarmes ist der Darminhalt reichlich bluthaltig. Die Schleimhaut des ganzen Darmes ist gut erhalten. Die Mesenterialdrüsen sind vergrössert, sonst o. B.

Die Milz ist wenig vergrössert; die Bälkchen treten etwas hervor.

Nieren: Kapsel leicht abziehbar. Consistenz ziemlich derb. Farbe ist blauroth. Die Oberfläche ist uneben und zeigt mehrfache Infarktnarben.

Leber ziemlich derb, blutreich.

Gallenblase gefüllt. Die Galle hat leichten Abfluss.

Magen: Schleimhaut verdickt, schleimig belegt.

Darm: siehe oben.

Beckenorgane: Die Blase zeigt ziemlich starke Bälkchenbildung; der Inhalt ist eitrig trübe. Die Prostata ist stark vergrössert, der Mittellappen reicht weit in die Blase hinein.

Rectum: o. B.

Diagnose: Arteriosclerosis universalis. Adhaesiones pericardii. Adhaesiones pleurae utriusque. Dilatatio ventriculornm cordis. Bronchopneumonia duplex. Induratio cyanotica renum. Hypertrophia prostatae permagna. Cystitis chronica. Hypertrophia trabecularis cystis. Cicatrix laryngis. Vulnera ex operatione abdominis et intestini crassi. Anus praeternatnralis.

Herr Prof. v. Hansemann hatte überdies die Güte mir den Kehlkopf zum Zeichnen für einige Zeit zu überlassen. Figur 3 giebt die Innenansicht desselben. Man sieht die Narbenmassen, welche sich an Stelle der exstirpirten

Fig. 3.

Sanitätsrath Dr. Kraft. Exstirpation der rechten Stimmlippe wegen Carcinoms durch Prof. Gluck am 9. November 1900. Gestorben an Cylinderkrebs des Darms 1. März 1902. Obducirt von Prof. v. Hansemann 2. März 1902.

rechten Stimmlippe gebildet haben und welche sich vorn zur linken hinüberspannen. Bei der Betrachtung von oben bemerkt man besser, als bei der Flächenansicht die diaphragmaähnliche Brücke an der vorderen Commissur, welche im laryngoskopischen Bilde besonders auffiel. Der weisse Höcker oberhalb der linken Stimmlippe ist eine Ecchondrose, welche sich an der Commissur auf dem bei der Operation gespaltenen Schildknorpel gebildet hat. Aehnliche Ecchondrosen finden sich weiter unten an der Narbe der Tracheotomiewunde; dieselben sitzen den Trachealknorpeln auf und geben Veranlassung zu den Spornen, welche man bei der Laryngoskopie nach verheilter Tracheotomie häufiger, so zum Beispiel im vorstehenden ersten Fall, erblickt. Es ist, soviel ich weiss, das erste Mal, dass diese Bildungen an der Leiche als Ecchondrosen nachgewiesen werden. Die linke Stimmlippe zeigt jetzt an dem gehärteten Präparat einen schärferen Rand, als ich ihn intra vitam beobachtete. Spuren von Pachydermie finden sich noch am rechten Processus vocalis. Dagegen ist der Larynx frei von jedem Verdacht eines Recidivs des Carcinoms.

Die am 9. November 1901 exstirpirte Stimmlippe wurde von der kunstgeübten Hand meines Assistenten A. Alexander in frontaler Richtung in Serienschnitte zerlegt und auf 51 Objectträgern eingebettet. Die mit geraden Ziffern nummerirten Objectträger wurden nach van Gieson, die ungeraden mit Pikrokarmin gefärbt. Im Ganzen sind es 453 Schnitte. Objectträger 1 enthält den hintersten Theil der Stimmlippe, Objectträger 51 den vordersten. Es finden sich nun in den Schnitten Veränderungen, welche ich für Pachydermie anspreche, und solche, welche ich für Carcinom halte. Letztere ergeben Bilder, an welchen man, soweit dies an anatomischen Präparaten überhaupt möglich ist, die Entstehungsgeschichte des Carcinoms in ausgezeichneter Weise verfolgen kann. Ich habe deshalb aus den betreffenden Serien eine grössere Anzahl von Schnitten zeichnen lassen. Die Zeichnungen sind dem Maler W. O. Haase vortrefflich gelungen und bis auf die einzelnen Zellen naturgetreu. Die Tafeln II bis IX geben sie wieder. Es kann an denselben jeder Leser dieser Arbeit meine Ausführungen verfolgen, als betrachtete er mit eigenem Auge die Präparate unter dem Mikroskop. Zur Vergleichung gebe ich auf Tafel X und XI auch solche Schnitte, an welchen sich meiner Ansicht nach Pachydermie, aber kein Carcinom nachweisen lässt.

Figur 1 auf Tafel II stellt das Präparat 2 des 9. Objecträgers dar. Man bemerkt daran epitheliale Verdickung mit Zapfenbildung. Das Bindegewebe ist wenig infiltrirt, die basalen Zellen des Epithels zum Theil zerfasert, aber regelmässig angeordnet. Nichts an dem Präparat lässt ahnen, dass es einen Schnitt durch die Gegend der Stimmlippe darstellt, an welcher sich wenige Objectträger weiter die Erscheinungen des Carcinoms finden.

Figur 2 Tafel II zeigt das 3. Präparat des 11. Objectträgers. An demselben bemerkt man unten einen epithelialen Zapfen, in dessen Umgebung das Bindegewebe reichlich infiltrirt ist. Hier ist die Gegend, wo sich das Carcinom entwickelt. Auch auf diesem Schnitt kann dasselbe als solches noch nicht erkannt werden. Viel eher könnte man daran denken, dass der obere Zapfen, welcher sich in verschiedene Ausläufer theilt, eine maligne Entwickelung eingehen würde. Es ist dies aber nicht der Fall. Der obere Zapfen bleibt der Carcinombildung fremd und dient nur als ein Merkzeichen für die Gegend, wo sich der Krebs entwickelt. Die grosse Zelle mit Karyokinese, welche sich an der Basis des Zapfens findet, kann für die Diagnose Carcinom nicht verwerthet

werden. Es finden sich ganz gleiche Zellen im Epithel desselben Präparats an durchaus unverdächtigen Stellen mehrfach wieder. Einen Unterschied in den Mitosen des oberen Zapfens von denen des unteren vermag ich weder an diesem noch an einem der folgenden Schnitte zu entdecken. Die Gefässe des infiltrirten Bindegewebes am unteren Zapfen sind etwas erweitert.

Drei Schnitte weiter (Präparat 6, Objectträger 11, Figur 3, Tafel II) beginnt der untere Zapfen in die Tiefe zu wachsen und Ausläufer auszusenden. In seiner Nähe, aber von ihm getrennt, finden sich kleine epitheliale Inseln. Von einer Abschnürung von Theilen des Epithels, wie sie Ribbert als Beginn der Carcinombildung schildert, ist nirgends eine Spur zu entdecken.

Auf dem nächsten, dem 12. Objectträger (Taf. II, Fig. 4), treten die ersten deutlichen Zeichen der beginnenden Carcinombildung hervor. Der untere Zapfen ist in viele Ausläufer gespalten, welche zum Theil ohne scharfe Grenze in das Bindegewebe übergehen. Ein Vergleich der Art dieser Abgrenzung auf diesem Schnitt mit denen der vorhergehenden Abbildungen bietet viel Belehrendes. Daneben finden sich namentlich oberhalb des Zapfens epitheliale Inseln, welche weder mit dem Zapfen noch mit dem Oberflächenepithel in Verbindung stehen. Die Gefässe unterhalb des infiltrirten Bindegewebes sind erheblich erweitert. Abweichungen im Verhalten der Mitosen vermag ich nicht zu entdecken.

Tafel III ist ein Uebersichtsbild zur Orientirung über die Gegend der Stimmlippe, an welcher sich die betreffenden Veränderungen finden. Es stellt den 7. Schnitt vom Objectträger 13 dar. Man sieht den Processus vocalis, welcher noch hyalinen Knorpel zeigt. Es sitzen die Veränderungen also am vorderen Ende des Pars cartilaginea der Stimmlippe. Der obere Zapfen sowohl wie das Carcinom sind deutlich zu erkennen.

Figur 1 Tafel IV zeigt die betreffende Gegend vorstehenden Schnittes in stärkerer Vergrösserung. Die Entwickelung des Carcinoms tritt noch deutlicher hervor, als auf den früheren Objectträgern. Namentlich macht sich das Vordringen der Ausläufer in die Tiefe und ihre verwaschene Grenze auffallender bemerkbar. Links der Processus vocalis.

Auf den folgenden Schnitten treten diese Veränderungen sowie die epitheliale Inselbildung immer mehr in die Erscheinung. Figur 2, Taf. IV, welche den 6. Schnitt des Objectträgers 15 wiedergiebt, soll dafür als Beispiel dienen. Der obere Zapfen ist unverändert erhalten.

Beim Schnitt 2 des Objectträgers 17, welchen Tafel V wiedergiebt, kann an der Diagnose Carcinom nicht mehr gezweifelt werden. Ausser der Zapfenbildung finden sich epitheliale Inseln in der Tiefe, welche mit dem Oberflächenepithel nicht mehr zusammenhängen. Das Epithel derselben zeigt einen durchaus atypischen Bau. An das Bindegewebe stossen Zellen, welche nicht die Form der Basalzellen zeigen. Die Epithelien selbst sind meist vergrössert und zeigen Kerntheilungen und Mitosen, stellenweise auch Vacuolen. Principielle Abweichungen der Mitosen von unverdächtigen Gegenden des Präparats vermag ich nicht zu entdecken. Zwischen dem oberen Zapfen und dem Carcinom ist unvermittelt ein grosser Epithelzapfen aufgetreten, welcher später ebenso verschwindet. Nirgends zeigen sich an demselben Erscheinungen, aus welchen der sichere Schluss gezogen werden könnte, dass auch dieser Zapfen ein Carcinom darstellt.

Noch deutlicher tritt die Carcinombildung an den folgenden Schnitten her-

vor, indem sich nun auch noch Perlbildung einstellt, wie dies Tafel VI (Objectträger 19 Schnitt 3) erkennen lässt; während Tafel VII (Objectträger 21 Schnitt 2) epitheliale Inseln und Zapfen, aber keine Perlen aufweist. Von hier an geht dann, ähnlich wie auf den früheren Schnitten das Carcinom allmälig in die relativ gesunde Umgebung über. Die Tafeln VIII und IX, welche Schnitt 2 und 6 des Objectträgers 23 wiedergeben, werden dies ohne weitere Erklärung erkennen lassen. Auf den letzten Schnitten ist das Oberflächenepithel dünn und stellenweise nicht vorhanden.

Die übrigen Schnitte des Präparats rechne ich alle der Pachydermie zu. Es treten aber an ihnen stellenweise recht bemerkenswerthe Bilder hervor, so dass leicht Zweifel entstehen können, ob nicht auch an anderen Stellen noch Carcinom vorliegt. Ich komme weiter unten ausführlich auf diese Frage zurück. Es treten nämlich grosse Zapfenbildungen in die Erscheinung, welche erheblich in die Tiefe eindringen und nach verschiedenen Richtungen Tochterzapfen aussenden. Auf vielen Schnitten werden derartige Tochterzapfen so getroffen, dass sie nicht mit dem übrigen Epithel zusammenhängen. Verfolgt man sie in den Serien weiter, so gelingt es jedoch überall diesen Zusammenhang zu erkennen. An manchen Zapfen treten Spaltbildungen hervor, wodurch sie im Aussehen Drüsenausführungsgängen angenähert werden. An wieder anderen Stellen tritt eine centrale Höhlenbildung auf, durch welche solche Zapfen tubulösen Drüsen ähnlich werden. Ueberall ist aber eine scharfe Grenze gegen das Bindegewebe vorhanden. Die Anordnung der verschiedenen Formen der Epithelzellen, besonders der basalen, lässt durchgehends keine erhebliche Abweichung vom normalen Aufbau erkennen. Die oberflächlichen Schichten sind stellenweise verhornt. Eine so lebhafte Infiltration des subepithelialen Bindegewebes, wie bei der carcinösen Partie, ist sonst nicht zu entdecken. Dagegen finden sich fleckweise erweiterte Gefässe.

Die Epithelzellen selbst sind stellenweise in lebhafter Kerntheilung begriffen. Es finden sich zahlreiche Mitosen und manchmal auch Conglomeratzellen, welche sogar stellenweise an Perlbildung erinnern.

Das Bindegewebe ist zum Theil hyalin degenerirt.

Um die Kosten des betr. Heftes nicht in's Ungebührliche zu steigern, habe ich mich darauf beschränkt, diese Verhältnisse lediglich durch die Wiedergabe von zwei Schnitten auf Tafel X und XI zu illustriren.

Tafel X zeigt Präparat 8 des 33. Objectträgers. An dem unteren Zapfen ist die Spaltbildung an dem mittleren Tochterzapfen zu sehen. Unterhalb des mittleren treten anscheinend „epitheliale Inseln“ in der Tiefe in die Erscheinung, deren Zusammenhang mit der Oberfläche sich jedoch nachweisen lässt, wenn man sie in den Serienschnitten weiter verfolgt. Die Infiltration hält sich in bescheidenen Grenzen. An dem unterem Zapfen in seinem oberhalb des Spaltes liegenden Theile zeigen sich vorn und in der Tiefe grosse Zellen mit mehreren Kernen. Auch ist vielfach Kerntheilung zu sehen.

Tafel XI (Objectträger 41, Präparat 1) zeigt die vorderste Partie der Stimmlippe. Links oben ein quer getroffener Epithelzapfen, welcher auf diesem Schnitt nicht mit der Oberfläche in Verbindung steht. Rechts ein Zapfen, der einer tubulösen Drüse gleicht, und drei Objectträger weiter, wie mit einem Ausführungsgang im Oberflächenepithel mündet. Auch hier lebhafte Kerntheilung.

Vertiefen wir diese klinischen Beobachtungen durch epikritische Betrachtung, so ist in dem ersten Falle jeder Zweifel ausgeschlossen, dass es sich um ein Carcinom handelte. Sowohl der laryngoskopische Anblick, wie die Ergebnisse der mikroskopischen Untersuchung sind in dieser Beziehung durchaus eindeutig. Es handelte sich um eine weissliche, an der Oberfläche Gewebszerfall zeigende Geschwulst der rechten Stimmlippe, die deutlich in das Gewebe eindrang. Die mikroskopische Untersuchung zeigte epitheliale Inseln mit Perlen tief im Bindegewebe.

Eher könnte man vielleicht zweifeln, ob Pachydermie vorgelegen hat. Der Patient zeigte aber geröthete und verdickte Stimmlippen, deren Epithel erheblich opaker war, als das normale. Die unberührte linke Stimmlippe zeigt noch heute Pachydermia diffusa. Ob der Wulst am Processus vocalis als ein pachydermischer anzusehen, oder schon bei der ersten Untersuchung am 27. März 1897 als Carcinom zu betrachten war, lässt sich mit Sicherheit nicht sagen. Er wurde von allen Aerzten, welche Gelegenheit hatten, ihn zu sehen, namentlich von Dr. O. Brieger, Dr. Aronsohn-Ems und mir für einen pachydermischen gehalten. Auch ist er nach der endolaryngealen Ausrottung nicht wieder gewachsen. Von ihm aber ist die Carcinombildung unmittelbar ausgegangen, und hat sich nach vorn ausgedehnt.

Der unzweifelhafte Nachweis, dass Carcinom vorlag, wurde erst nach der endolaryngealen Ausrottung an dem sich bildenden Recidiv erbracht. Es kann aber dieser Fall unmöglich als Beweis für den, hoffentlich für immer erledigten, Satz angeführt werden, dass gutartige Tumoren durch endolaryngeale Operationen in bösartige übergeführt werden können. Denn das laryngoskopische Bild und die vor der endolaryngealen Ausrottung herausgenommenen Partikeln hatten bereits ein so verdächtiges Ansehen in Bezug auf Carcinom, dass sie wohl von den Meisten für Krebs erklärt worden wären. Es fehlte an ihnen nichts, als die Perlbildung, um auch den letzten Zweifel zu nehmen. Die Forderung: „heraus damit aus dem Körper“ wurde durch ihr mikroskopisches Verhalten unserer therapeutischen Einwirkung vorgeschrieben und das Recidiv entstand vom 16. August bis 30. September.

Der Patient hat die an ihm ausgeführte Operation gut überstanden, und ist jetzt vollkommen gesund, auch im Besitz einer zwar nicht reinen, aber doch recht lauten Stimme.

Wesentlich anders gestaltet sich der zweite Fall. Hier giebt die klinische Beobachtung des Kranken für die Diagnose fast gar keinen Fingerzeig. Auf der rechten Seite eines an Pachydermia diffusa erkrankten Larynx wird subglottisch ein kleines Knötchen beobachtet, und nur das verhältnissmässig rasche Anwachsen desselben giebt den Anhaltspunkt, dass sich hier etwas Besonderes entwickelt. Aber die mikroskopische Untersuchung eines herausgenommenen Stückes lässt an der Diagnose Carcinom keinen Zweifel aufkommen. Wir treten damit an eine sehr wichtige, viel erörterte und viel umstrittene Frage heran,

nämlich an diejenige der mikroskopischen Diagnose bösartiger Geschwülste. Ohne die ausgedehnte Litteratur über diesen Gegenstand irgend wie erschöpfen zu wollen, möchte ich die Hauptphasen der Entwicklung kurz darstellen. In den dabei citirten Arbeiten kann das Genauere leicht eingesehen werden.

Ursprünglich war Krebs ein durchaus biologischer Begriff. Noch Johannes Müller[1]), durch dessen klassische Arbeiten die anatomischen Grundlagen für die Geschwülste gelegt wurden, definirt den Krebs dahin: „Krebshaft können im Allgemeinen alle Geschwülste genannt werden, welche die natürliche Structur aller Gewebe aufheben, welche gleich anfangs constitutionell sind, oder es im natürlichen Verlauf ihrer Entwickelung regelmässig werden, welche constitutionell geworden regelmässig nach der Exstirpation wiederkehren, und zum sicheren Ruin der Individuen führen.“ Bei dieser Definition, die sich in ähnlicher Weise bei allen Schriftstellern vor Johannes Müller wiederholt, ist die feinere anatomische Untersuchung für die Diagnose ausgeschlossen, da lediglich die Malignität, d. h. das Befallenwerden aller Gewebsarten, die Metastasenbildung und die schliessliche Vernichtung des Individuums, zum Kennzeichen des Krebses gemacht wird, folglich alle Geschwülste, welche diese Malignität besitzen, gleichgültig was für einen anatomischen Bau sie haben, Krebs genannt werden können.

Trotz dieser Definition beginnt mit Johannes Müller die Lehre von der feineren Anatomie des Carcinoms, da unser grosser Meister nachwies, dass das Carcinom aus Zellen bestände, welche andern Zellen des Organismus glichen, und an und für sich nichts unserm Körper Fremdes darstellten. Auf diesem Boden wies nun Virchow nach, dass die Componenten des Krebses Epithelial-Zellen seien[2]). Aus der Summe bösartiger Geschwülste wurde der Begriff des Carcinoms hierdurch auf diejenigen beschränkt, deren Parenchym Epithelzellen darstellten. Diese Epithelzellen sind nach Virchow besonders angeordnet. Sie bilden „Alveolen“, d. h. „Höhlen, die im Inneren der erkrankten Gewebe und Organe liegen, und mit Zellen von epidermoidalem Charakter ausgefüllt sind“[3]). Es beruhen also nach Virchow die Kennzeichen des Krebses darauf, dass Epithel heterotopisch, d. h. an einem ungehörigen Orte auftritt, und einen alveolären Bau zeigt, d. h. „ein besonderes Gerüst oder Stroma, welches ihm die Analogie mit der Einrichtung einer Drüse giebt, die aber keinen Ausführungsgang hat“[4]).

Ein wichtiger Abschnitt in der Entwickelung der anatomischen Lehre

---

1) Johannes Müller, Ueber den feineren Bau und die Formen der krankhaften Geschwülste. Erste Lieferung. Berlin 1838.

2) Rudolf Virchow, Virchow's Archiv. Band 111.

3) Rudolf Virchow, Ueber Cancroide und papilläre Geschwülste. Gesammelte Abhandlungen. S. 1018.

4) Rudolf Virchow, Virchow's Archiv. Band 111, S. 6.

vom Krebs geschah dann durch die Arbeiten von Remak, Thiersch und Waldeyer. Remak hatte ausgesprochen, dass es nicht annehmbar sei, epitheliale Zellen sich anders, als von Epithelien aus entwickelt zu denken[1]). Thiersch[2]) wies an Präparaten nach, dass die Zellen des Epithelialkrebses sich von den präexistirenden Zellen des normalen Körpers aus entwickeln, und Waldeyer gab dieser Lehre eine breite, auf eine Fülle von Einzelbeobachtungen gestützte noch sicherere Grundlage[3]). Es ist von hohem Interesse, die Ausführungen Waldeyer's im Einzelnen einzusehen. Ich gebe hier im Wortlaut seine Beobachtungen über die Entstehung des Mammakrebses wieder. Derselbe beginne mit einer Wucherung der Epithelzellen in den Acinis selbst. „Eine Zeit lang, selbst wenn die vergrösserten Acini schon das 2—3fache ihres gewöhnlichen Umfanges erreicht, und allerlei andere, vorwiegend cylindrische und ausgebuchtete Formen angenommen haben, ist eine scharfe Begrenzung durch eine Basalmembran immer noch deutlich zu sehen. Freilich rückt die periacinöse Wucherung der Grenzmembran immer näher, und die Contouren werden immer mehr verwischt, doch bleibt man gewöhnlich nicht im Zweifel darüber, dass sie in der That vorhanden ist. So lange hat auch die Neubildung noch nicht das charakteristisch carcinomatöse Aussehen. Mit dem weiteren Wachsthum der Acini aber, was um so rascher vor sich geht, je mehr weiches, junges, wenig widerstandsfähiges Bindegewebe seitens der periacinösen Wucherung geliefert ist, geht entschieden die scharfe Begrenzung durch die Basalmembran verloren. Anstatt der Acini sehen wir nun grössere Epithelmassen aufgehäuft ohne bestimmte typische Form; bald sind es grosse cylindrische Schläuche, bald rundliche Massen, bald grössere, bald kleinere Haufen mit Ausbuchtungen; nirgends haben sie einen geordneten Zusammenhang, nirgends finden sich Lumina, sondern der ganze alveoläre Raum ist mit epithelialen Zellen ausgefüllt, und damit sind wir dann, meiner Ansicht nach, beim echten Carcinom angelangt. Freilich lassen sich die epithelialen Massen noch immer recht gut von der kleinzelligen Bindegewebswucherung trennen; am Rande der grossen „carcinomatösen Körper", wie ich diese eben beschriebenen unregelmässigen Epithelanhäufungen zu nennen vorschlage, stehen die Zellen immer etwas dichter gedrängt und haben eine kurze cylindrische Form, in Folge dessen auch bei starken Vergrösserungen eine optische Grenzlinie deutlich erkennbar wird; eine eigentliche Basalmembran ist jedoch nicht mehr wahrzunehmen"[4]).

Für die Schleimhäute und die äussere Haut treten an Stelle der Alveolenbildung Zapfen auf, welche von dem Oberflächenepithel in die Tiefe des Gewebes wachsen. Aber auch das Carcinom der Ober-

1) Remak, Deutsche Klinik. 1854. S. 170.
2) Thiersch, Der Epithelkrebs. Leipzig 1865.
3) Waldeyer, Virchow's Archiv. Bd. 41 u. 45.
4) Waldeyer, Virchow's Archiv. Bd. 41. S. 479.

fläche nimmt seinen Ursprung von dem Epithel derselben. Diese Anschauung über die Entstehung des Carcinoms von dem präformirten Epithel des normalen Organismus ist jetzt wohl allgemein als richtig anerkannt.

In der Nomenklatur aber sind die Bezeichnungen der Virchow'schen Anschauung bestehen geblieben. Einmal spricht man immer noch von Alveolen, obgleich das, was man jetzt sich darunter denkt, nicht mehr einer Höhle entspricht, welche mit Epithelien ausgefüllt ist. Der Name, welchen Waldeyer vorschlägt, nämlich „carcinomatöse Körper", hat sich nicht eingeführt. Die Alveolen stellen, so müssen wir jetzt sagen, umschriebene Stellen der Krebswucherung dar. Diese stehen entweder noch durch mehr oder minder dicke Züge mit dem Oberflächenepithel in unmittelbarer Verbindung, oder aber sie sind vollkommen von demselben gelöst und stellen dann heterotopische epitheliale Inseln im Bindegewebe dar, welche wahrscheinlich von auf dem Wege des Lymphstromes verschleppten, oder durch Eigenbewegung ausgewanderten carcinomatös veränderten Epithelzellen ihren Ausgang nehmen. Solche Epithelinseln stellen also den Beginn der Metastasenbildung dar, nur dass sie der ursprünglichen Geschwulst noch benachbart sind.

Ein zweiter Punkt, in welchem die gebräuchliche Nomenklatur die veränderten Anschauungen noch nicht aufgenommen hat, ist der Umstand, dass man beim Oberflächenkrebs als Basis des Krebses dasjenige bezeichnet, was man jetzt eigentlich Spitze nennen sollte. Die Basis des Krebses liegt im Oberflächenepithel. Nun kommt es nicht selten vor, dass diese Basis kleiner ist, als der grösste Durchmesser der Geschwulst, der mehr oder minder tief im Gewebe liegen kann. Immerhin aber ist das, was man jetzt Basis zu nennen pflegt, nämlich seine Grenzpartieen gegen das Bindegewebe hin, der jüngste Theil des Krebses.

Eine Zeit lang glaubte man in dem Nachweis heterotopischer epithelialer Zapfen den anatomischen Ausdruck für das Carcinom in Händen zu haben. Carl Friedländer[1]) wies aber nach, dass solche atypische Zapfen, wie er sie nannte, auch bei andern Processen, namentlich bei Syphilis, Tuberculose und Lupus vorkämen, dass also der Nachweis derartiger Zapfen uns nicht berechtige, Krebs zu diagnosticiren. Mit der an ihm häufiger bemerkbaren öden Freude am Einreissen für fest gehaltener Doctrinen, führt er aus, dass die Definition des Krebses auf rein anatomischer Grundlage nicht zu geben sei, dass vielmehr immer noch das kinische Moment der Malignität hinzu kommen müsste. Anatomisch mache sich diese Malignität erst dadurch bemerkbar, dass ausser dem Muttergewebe des Krebses, wozu auch das subepitheliale Bindegewebe gehöre, andere Gewebe, Muskeln, Knorpel, Knochen etc. von der Geschwulst befallen würden.

Es ist nicht zu bestreiten, dass pathologische Epithelwuche-

1) Carl Friedländer, Ueber Epithelwucherung und Krebs. Strassburg. 1877.

rungen nach innen auch bei anderen Processen als Carcinom vorkommen. Im Kehlkopf kommt in dieser Beziehung besonders Syphilis, Tuberculose und Pachydermie in Frage. Bilder wie sie Finder auf Tafel 6 des 8. Bandes dieses Archivs bei Syphilis der Tonsillen abbildet, kommen auch bei den vorgenannten Processen nicht zu selten im Kehlkopf vor. Auch finden sich in Kehlkopfpolypen, wie dies A. Alexander in seinen „Beiträgen zur Lehre von den gutartigen Neubildungen der Stimmlippen" im 8. Bande dieses Archivs, S. 258, schildert und abbildet, häufig Epithelzapfen, die in die Tiefe dringen und sich verästeln, so dass der Anschein von selbstständigen epithelialen Inseln im Bindegewebe entstehen kann. Waldeyer schildert in seiner von mir schon mehrfach citirten bekannten Arbeit im 55. Bande von Virchow's Archiv auf Seite 107 ein haselnussgrosses Larynxgewächs, welches Voltolini ihm zugesandt hatte, und welches „ganz die äussere Gestalt eines Polypen, dabei aber den Bau eines Carcinoma granulosum zeigte." Waldeyer hält die Geschwulst für ein Carcinom, welches die seltene Form eines Polypen darbot, weil „man mehrfach auch ganz isolirte epitheliale Inseln vom Verhalten gewöhnlicher Krebskörper in dem Granulationsgewebe eingebettet fand, und Uebergänge solcher Formen in lang hinabreichende Epithelzapfen verfolgen konnte." Nach dem Stande unseres jetzigen Wissens hege ich Zweifel, ob es sich in diesem Falle um ein Carcinom, oder um einen einfachen Polypen gehandelt hat, und neige mich, trotz der Autorität Waldeyer's, der letzteren Ansicht zu. Tafel XII, auf welche ich weiter unten noch zurückkomme, giebt ein Beispiel für das Vorkommen solcher Wucherung bei Tuberculose.

Ich selbst habe mehrfach ausgesprochen, dass derartige atypische Zapfen erst dann Carcinom bewiesen, wenn der Aufbau der normalen Schichten des Epithels an mustergültigen Schnitten nicht mehr zu erkennen sei, wenn in Sonderheit an das angrenzende Bindegewebe keine Zellen mehr anstiessen, welche die Form der immer mit einer Längsaxe versehenen basalen erkennen liessen, und hierdurch die Grenze zwischen Bindegewebe und Epithel ihre Schärfe verlöre und verstrichen erschiene. Diese Abweichung der basalen Zellen vom normalen Verhalten ist um so wichtiger, als sie die Matrix des Epithels darstellen. Wenn sie vom normalen Ort verschwinden und das Epithel doch wuchert, so beweist dies eine schwere Störung des Wachsthums und der Ernährung des Epithels. Beim Carcinom geht der Impuls der Neubildung des Epithels von der Oberfläche aus und diese Veränderung findet einen anatomischen Ausdruck in dem atypischen Verhalten der Basalzellen. Aber auch die zwischen den Basalzellen und den Deckepithelien liegenden Zellen müssen, um die Diagnose des Carcinoms zu rechtfertigen, meiner Ansicht nach den normalen Aufbau vermissen lassen, so dass der ganze Zapfen nicht nur seiner Gestalt, sondern auch dem Aufbau seiner Zellen nach als ein atypischer bezeichnet werden kann.

Dieser meiner Auffassung hat Kuttner[1]) widersprochen. Das eifrige Studium dieses Gegenstandes, welches ich seitdem fortgesetzt betrieben habe, hat mir gezeigt, dass Kuttner insofern Recht hat, als es auch bei Epithelwucherungen, welche durch anderweitige Processe bedingt sind, vorkommen kann, dass einmal ein atypischer Bau der Zellen beobachtet wird. Es ist dies aber ein seltenes Vorkommniss, und ich möchte auch heute noch aussprechen, dass in der Regel solche auch in der Anordnung ihrer Zellen atypische Zapfen dem Krebs angehören. Ich sage absichtlich „in der Regel", weil Ausnahmen vorkommen. Trotzdem kann aber die atypische Anordnung des Aufbaus der Epithelien mit dieser Einschränkung immerhin noch für die Diagnose verwerthet werden.

Virchow und seine Schule halten, was die anatomische Diagnose des Krebses anlangt, bis heute an dem Satze fest „dass nur diejenige Neubildung als krebsige anzusehen sei, welche in ihrer Basis alveoläre Einrichtungen mit einem Inhalt von heterotopen Epithelien zeigt"[2]). In dieser Beziehung sind aber mehrere Umstände zu beachten. Einmal kommt es nach von Hansemann vor, dass Krebse zum Tode führen, ohne jemals in die Tiefe gedrungen zu sein. Unser praktisches Bedürfniss Krebs an kleinen herausgenommenen Stücken des Larynx diagnosticiren zu müssen, bringt es dann mit sich, dass wir in vielen Fällen die ersten Metastasen, welche derartige epitheliale Inseln vorstellen (vergl. oben S. 14), noch nicht finden, und auch nicht erwarten können. Da wir uns bemühen müssen, den Krebs möglichst im Beginn zu erkennen, würde für unser praktisches Handeln die beste Zeit nutzlos verstreichen, wenn wir immer erst auf den Nachweis solcher „Alveolen" warten müssten. Uebrigens nimmt Ribbert[3]) an, dass diese immer, wenn auch durch feine Stränge mit der Oberfläche in Verbindung ständen. Dass man sich hüten muss, quer oder schräg geschnittene Tochterzapfen für epitheliale Inseln zu nehmen, ist bekannt. Wir können also den Nachweis freier epithelialer Inseln für die Diagnose des Krebses nicht immer fordern, und müssen in der Verwerthung derselben für die Diagnose fast ebenso vorsichtig sein, wie bei den atypischen Zapfen. Jedoch möchte ich, um nicht missverstanden zu werden, betonen, dass auch ich den positiven Nachweis der „Alveolen" für das sinnfälligste Zeichen des Krebses halte.

In neuerer Zeit hat von Hansemann in seinem, gerade in zweiter Auflage erschienenen Buche die „mikroskopische Diagnose der bösartigen Geschwülste" (Berlin 1902) ausgeführt, dass die von ihm sogenannte Anaplasie der Zellen für die Diagnose des Krebses mit verwerthet werden könne. Die Anaplasie

---

1) A. Kuttner, Berl. klin. Wochenschr. 1890. No. 36.
2) R. Virchow, Virch. Arch. Bd. 111. S. 16.
3) H. Ribbert, Lehrb. der allgem. Pathologie. Leipzig 1901.

legt von Hansemann solchen Zellen bei „welche an Differenzirung verloren und an selbstständiger Entwickelung zugenommen haben." Es ist dies also eine biologische Bezeichnung: die Malignität in das Cellulare übersetzt. Was bei der Geschwulst malign genannt wird, nennt von Hansemann bei den Zellen anaplastisch. Es ist dies gewiss ein werthvoller und brauchbarer Begriff. Seine praktische Bedeutung würde aber erst dann in Frage kommen, wenn es gelänge, morphologische Kennzeichen für die Anaplasie an den Zellen zu entdecken. von Hansemann führt in dieser Beziehung die Mitosen an, allerdings mit erheblicher Einschränkung. Er sagt (Seite 96), dass er „asymmetrische Mitosen stets in Carcinomen, zuweilen in Sarkomen, niemals aber anderswo gefunden habe. Trotzdem aber würde es ihm nicht einfallen, auf Grund eines solchen Befundes allein, die schwerwiegende Diagnose Krebs zu stellen." Andererseits aber sagt er (Seite 99) wieder „dass eine gewisse Veränderung des Mitosen-Charakters lediglich in bösartigen Geschwülsten, und bei keinerlei andern regenerativen oder hyperplastischen Wucherung gefunden würde." Wenn diese Beobachtungen von Hansemann's sich bestätigen, so würde die verschollene Heterologie der Krebsbestandtheile wieder heraufbeschworen sein. Denn Zellen, deren Wachsthumserscheinungen von allem abweichen, was man sonst am normalen Organismus beobachtet, stellen etwas dem Körper Fremdartiges, also etwas Heterologes dar.

Um die Mitosen deutlich zu sehen, muss man die Gewebe lebend und blutwarm härten; am besten in Sublimat. Es bietet dies für Probeexcisionen aus dem Kehlkopf keine Schwierigkeiten; wir können die betr. Stücke aus der Zange bequem in die Sublimatlösung werfen. Es ist mir aber nicht gelungen, in dem Mitosencharakter durchgreifende Unterschiede gegenüber andern Processen im Kehlkopf zu erkennen. Wo man zahlreiche Zellen mit Mitosen findet, kann man eine lebhafte Gewebswucherung annehmen. Darüber hinaus aber bin ich beim Kehlkopfkrebs nicht gekommen. Ueber diese meine Unfähigkeit in der Beurtheilung der anaplastischen Mitosen kann ich mich übrigens damit trösten, dass es zünftigen pathologischen Anatomen, wie z. B. Ribbert (l. c.) nicht besser geht, als mir.

Es giebt noch einige weitere Dinge, welche für die Krebsdiagnose in Betracht kommen. Ich möchte hier zunächst die Infiltration des Bindegewebes erwähnen. Waldeyer unterscheidet zwischen einer einleitenden und begleitenden Bindegewebswucherung (Virchow's Archiv 41, S. 489), Abgesehen davon, dass Carcinome wie Fremdkörper für ihre Umgebung einen collateralen Reiz abgeben, ist die Infiltration des Bindegewebes bei dem Oberflächenkrebs ein Ausdruck des gestörten guten Einvernehmens, welches zwischen dem ernährenden Bindegewebe und dem schützenden Epithel sonst besteht. Sie findet sich aber auch um die Acini der carcinomatös erkrankten Drüsen. Sie muss aber insofern für die Diagnose mit grosser Vorsicht verwerthet werden, als sie bei manchen Carcinomen fehlen und bei anderweitigen Processen vorkommen kann.

Die Angaben von Klebs über die Verhältnisse der Blutgefässe und deren Verwerthung für die Krebsdiagnose sind bereits von Kuttner[1]) hinlänglich kritisirt worden.

Dagegen ist es unverkennbar, dass das Vorkommen von sog. Perlen und conglomerirten Riesenzellen im Kehlkopf von Wichtigkeit ist. In anderen Organen ist aus dem Vorkommen dieser Gebilde weniger zu erschliessen als im Kehlkopf, wo von den verschiedensten Autoren die Beobachtung von Perlen und solchen Conglomeratzellen als ein Zeichen beschrieben wird, welches die Diagnose Carcinom wahrscheinlich macht. Allerdings kommen Perlen im Kehlkopf auch ohne Carcinom vor. Auf dem Pariser internationalen Congress habe ich zum Beispiel in meinem Referat über die Krebsdiagnose eines Falles erwähnt, in welchem in einem recidivirenden Papillom der Stimmlippe bei einem älteren Herrn an einer umschriebenen Stelle sich Perlen fanden. Mit Ausnahme dieser einen Stelle war das entnommene Stück sicher ein Papillom. Die Geschwulst ist seit der letzten Operation im Jahre 1900 nicht wiedergekehrt, und der Patient vollkommen gesund[2]). Auf Tafel XII gebe ich als weiteres Beispiel die Abbildung eines in dieser Beziehung bemerkenswerthen Präparates. Es handelt sich um einen Patienten in der Mitte der vierziger Jahre, welcher an seiner Taschenfalte tumorartige Verdickungen zeigte. Dieselben wurden von anderer Seite für Krebs gehalten. Die Anamnese des Patienten ergab, dass derselbe ein Potator strenuus und constitutionell syphilitisch war, auch Blut ausgehustet hatte. Die Untersuchung der Lunge liess dieselbe als tuberkulös verdächtig erscheinen. Man hatte also in der Vorgeschichte bei dem Patienten in Bezug auf die Aetiologie eine selten grosse Auswahl. An Stücken der an der Taschenfalte sitzenden Geschwulst, welche ich mit der schneidenden Zange entnahm, fanden sich nun Bilder, wie die Tafel XII sie wiedergiebt. Die grosse Perle sitzt in einem epithelialen Zapfen, welcher, wenn auch in ziemlicher Verwerfung der regelmässigen Anordnung immer noch basale, mit einer Längsaxe versehene, Zellen zeigt. An anderen Stellen des Präparats fanden sich aber im Bindegewebe typische miliare Tuberkelknötchen, so dass unzweifelhaft Tuberculose vorlag. Später fanden sich dann auch Tuberkelbacillen im Auswurf. Der Patient ging in eine Lungenheilanstalt, nachdem eine antisyphilitische Cur nochmals durchgeführt war. Die Tuberculose kam aber nicht zum Stillstand, und er ist zwei Jahre später unter Hinzutritt von Albuminurie an Schwindsucht zu Grunde gegangen. Im Kehlkopf haben sich keine weiteren Erscheinungen einer destruirenden Geschwulst gezeigt, so dass wir also wohl aussagen können, dass es sich nicht um ein Carcinom gehandelt hat. Der Patient ist auswärts gestorben und ich habe erst nach

---

1) A. Kuttner, Virchow's Archiv. Bd. 121. S. 378.

2) Congres International de Medecine. Paris 1900. Section de Laryngologie etc. p. 16.

seinem Begräbniss davon gehört. Eine Section ist, soviel ich habe feststellen können nicht gemacht worden.

Mit Ausnahme der Verhornung und Perlbildung kommen andere Zeichen regressiver Metamorphose der Zellen, als fettige Degeneration, hyaline Entartung etc. bei den Anfangsfällen, um die es sich bei uns meistens handelt, für die Diagnose weniger in Betracht.

Fassen wir nach diesen Einzelbetrachtungen nunmehr das zusammen, was uns die pathologische Anatomie für die Krebsdiagnose bietet, so können wir mit aller Sicherheit sagen, dass etwas Pathognomonisches nicht vorhanden ist, bei dessen Anblick wir mit Sicherheit sagen könnten, hier liegt Krebs vor. Das Carcinom zeigt nichts, welches dem diagnostischen Werthe des miliaren Knötchens mit seinen Riesen- und epitheloiden Zellen bei der Tuberculose entspricht. Waldeyer sagt mit Recht, „dass wir es ohne Uebertreibung behaupten dürfen, ehe wir nicht die sichere anatomische Diagnose besitzen, werden wir niemals die klinische gewinnen, so wie sie sein soll“[1]). Es ist daher wenig erhebend, wenn derselbe Autor an einer anderen Stelle desselben Aufsatzes (S. 503) Folgendes ausführt: „Die Idee, nach der anatomischen Untersuchung allein die Bösartigkeit oder Gutartigkeit eines Tumors prognosticiren zu können, müssen wir aufgeben; die Malignität einer Geschwulst hängt nicht allein von ihrem anatomischem Baue, sondern von sehr vielen Bedingungen, die zum Theil in der Localität ihrer Entwickelung, zum Theil in allgemeinen Verhältnissen des Patienten liegen, ab. Derselbe Tumor nach anatomischer Classification, der bei dem Einen durchaus gutartig bleibt, kann bei dem Andern in der malignesten Weise verlaufen.“ Aehnlich, wie hier Waldeyer, äussern sich manche Autoren, und in der laryngologischen Litteratur giebt es viele Aussprüche bekannter Fachgenossen, in welchen die anatomische Untersuchung für die Geschwulstdiagnose für werthlos erklärt wird.

Unter diesen Umständen ist es nicht mehr als natürlich, dass Viele wie nach dem gelobten Lande, nach den Ergebnissen ausschauen, welche die Aetiologie zu erbringen erhoffen lässt. Die Sicherheit, welche wir in der Erkennung der Tuberculose und anderer bakterieller Infectionskrankheiten gewonnen haben, giebt dem Wunsche immer neue Nahrung, Aehnliches auch für den Krebs zu erreichen. Viele Umstände machen es wahrscheinlich, dass auch der Krebs einer Infection seine Entstehung verdankt. So umstritten auch diese Frage noch ist, neige ich mich doch denen zu, die die Entstehung des Carcinoms auf ein Contagium vivum zurückführen wollen. Bei der Tuberculose suchte man vor Entdeckung ihrer infectiösen Natur das, was die Klinik und die pathologische Anatomie als infectiös an ihr erkannten, auf einen „käsigen Herd älteren Datums“ zurückzuführen. Es sollte sich also der Infectionsstoff im Körper selbst entwickeln und sich von dem einen Herde aus verbreiten. Jetzt wissen wir

1) Waldeyer, Virchow's Archiv. Bd. 41. S. 476.

dass auch der käsige Herd bereits von den Tuberkelbacillen herrührt, und dass ein von aussen in den Organismus eindringendes niederes Lebewesen die Tuberculose hervorruft. Beim Krebs mehren sich die Mittheilungen, in denen über Erkrankungen in gewissen Häusern berichtet wird. Auch ist es nicht zu leugnen, dass Uebertragungsversuche von Thier zu Thier (Ratten) positiv ausgefallen sind, freilich bieten sie noch manches Räthsel. So entstehen bei Uebertragung von Carcinoma keratodes im Peritoneum verhornte Plattenepithelkrebse[1]). Auch ähnelt eine carcinöse Peritonitis in überraschender Weise einer tuberculösen.

Für meine Anschauung ist es jedoch der entscheidende Punkt, dass die Beobachtung eines Krebsfalles uns die Vermuthung geradezu aufdrängt, es liege auch dem Krebs ein Contagium vivum zu Grunde. An einer Stelle des Körpers entsteht eine kleine Geschwulst vom Epithel aus, welche nun eine vollkommene Umwälzung in den Wachsthumsverhältnissen der Epithelien bedingt. Diese sonst in Bezug auf ihre Ernährung auf die Nachbarschaft angewiesenen Zellen werden agressiv und vernichten alle Gewebe, welche sie erreichen können. Sie bilden dann Metastasen; sei es nun in Form nachbarlicher epithelialer Inseln, oder in anderen Organen. Diejenigen Autoren, welche die infectiöse Natur des Carcinoms bestreiten, nehmen an, dass die Metastasen durch mit dem Lymphstrom verschleppte oder durch eigene Bewegungen ausgewanderte Epithelzellen der Geschwulst hervorgerufen würden. Es handele sich also um Transplantation, nicht um Infection. Aber diese Epithelzellen bringen überall, wohin sie kommen, die Fähigkeit mit, in derselben Weise, wie die Zellen des ursprünglichen Tumors, ihre Nachbarschaft zu vernichten, und ein fast bis ins Unbegrenzte gehendes Wachsthum zu zeigen. Ich bin ausser Stande, mir diese Eigenschaft der Krebszellen anders zu deuten, als dadurch, dass ihnen etwas Fermentatives innewohnt. Ist diese Schlussfolgerung richtig, so kommen wir nach dem jetzigen Standpunkte unseres Wissens nothwendigerweise zu der Annahme eines Contagium vivum, welches den Krebs hervorruft und seine Weiterverbreitung im Körper ermöglicht.

Leider aber handelt es sich bisher hierbei nur um Vermuthungen. Denn es ist der Wissenschaft trotz aller darauf verwandten Mühe und Arbeit bisher noch nicht gelungen, dieses Contagium vivum darzustellen. An sehr vielen Orten beschäftigen sich arme, grübelnde Menschenhäupter — und es sind nicht die am wenigsten geistreichen und erfahrenen, welche dies thun — mit allen Hülfsmitteln unserer Kunst, diese räthselvolle Frage zu lösen. Ab und zu kommt dann eine Veröffentlichung, das Contagium vivum des Krebses sei gefunden, um ihren Vorgängern gleich, nach kurzer Zeit in die historische Rumpelkammer oder gar in den Schutt der Vergessenheit zu sinken. Eines lässt sich wohl jetzt schon aussprechen, nämlich, dass mit den be-

1) Hanau: Erfolgreiche experimentelle Uebertragung von Carcinom. Fortschritte der Medicin. Bd. VIII. S. 321.

kannten Hülfsmitteln der Bakteriologie das Contagium vivum des Krebses nicht aufzufinden ist. Im Augenblick treten auch die Amöben in den Vordergrund. Im Krebse giebt es, wie dies Waldeyer zuerst gesehen hat, Zellen, welche bei richtiger Behandlung unter dem Mikroskop Eigenbewegungen zeigen. Diese Zellen werden dann von Zeit zu Zeit für Amöben gehalten. Von der Amöbe, welche Leyden beschrieben hat, behauptet einer seiner Mitarbeiter, Dr. Feinberg[2]), dass dies keine Amöbe, sondern eine der bekannten Wanderzellen sei. Feinberg (l. c.) beschreibt aber dafür eine andere Form, welche er nur in Carcinomen fand. Wir können vor der Hand mit seinen Mittheilungen nichts anderes beginnen, als von ihnen Notiz nehmen. Vielleicht gehört auch sie wiederum zu den Zelleinschlüssen, die schon so häufig fälschlich für Mikroben gehalten worden sind. In der Sitzung des Krebscomités am 22. März demonstrirte E. von Leyden „Vogelaugenartige Gebilde", welche sich in Krebszellen zeigen und welche er für die wahrscheinlichen Erreger des Carcinoms hält. Dr. Feinberg hat mir seine Präparate am 25. März gezeigt. So viel ich wahrnehmen konnte, sind seine Gebilde mit denen identisch, welche Leyden uns demonstrirte. Seine eigentliche Bedeutung für die Praxis wird der Krebserreger erst dann erhalten, wenn wir ihn ausserhalb des Körpers in die Hand bekommen.

Auch die Färbung, welche bisher schon so manchen Schleier gelüftet hat, mit welchem die Natur unserm Auge ihre Geheimnisse verschloss, scheint beim Carcinom zu versagen. Am intensivsten scheint sich mit dieser Frage Pianese[3]) beschäftigt zu haben. Seine farbenprächtigen Abbildungen, welche auf den ersten Blick wie ein Märchentraum erscheinen, stellen wunderbare, und zunächst befremdliche Zellgebilde dar, aber Pianese führt ausdrücklich, und unter Hinzufügung beweisender Abbildungen an, dass es sich bei allen diesen sonderbaren Erscheinungen um Veränderung der Zellen und ihrer Kerne, und nicht um Amöben handle.

Das praktische Bedürfniss unserer Kunst erfordert aber dringend die Diagnose früh zu stellen ob Krebs vorliegt oder nicht. Die Möglichkeit, den Kranken zu erhalten, steht mit der Schnelligkeit der Diagnose in gradem Verhältniss. Nun lässt uns aber die klinische Beobachtung in zahlreichen Fällen darüber in Zweifel, ob Krebs oder eine andere Ursache der beobachteten Geschwulst zu Grunde liegt. Zwar können wir bei zwei Krankheiten durch die Krankenbeobachtung die Diagnose sichern: Einmal, wenn es sich um Tuberculose und dann, wenn es sich um Syphilis handelt. Bei der Tuberculose können wir, wenn andere Methoden versagen, durch probatorische Tuberculininjectionen mit

1) Waldeyer, Virchow's Arch. Bd. 55. S. 83.

2) Feinberg, Deutsche med. Wochenschr. 1902. No. 11 vom 13. März, S. 185.

3) G. Pianese, Beitrag zur Histologie des Carcinoms. Ziegler's Beiträge. Erstes Supplementheft. Jena 1896.

sehr grosser Sicherheit einen positiven und auch einen negativen Befund aufnehmen. Bei Syphilis ziehen wir aus den angewandten Mitteln Schlüsse, wenn auch mit einer gewissen Vorsicht, denn es ist bekannt, dass auch Carcinome unter Jodbehandlung eine Zeit lang zurückgehen können. Es bleiben aber, selbst wenn man Zeit hat, diese diagnostischen Hülfsmittel anzuwenden, immer noch eine Reihe von Geschwülsten oder geschwulstähnlichen Processen über, in denen uns die klinische Beobachtung keine Mittel gewährt, die Diagnose rechtzeitig zu stellen. In einer nicht unerheblichen Anzahl von Kehlkopfgeschwülsten giebt uns zum Beispiel die laryngoskopische Betrachtung nicht die Möglichkeit, zwischen Papillom und pachydermischen Processen einerseits und Carcinom andererseits sicher zu unterscheiden. Ich mache in dieser Beziehung auf die lehrreichen Beispiele aufmerksam, welche O. Chiari im 8. Bande dieses Archivs zusammengestellt hat. In solchen Fällen können wir die Diagnose nur dadurch sichern, dass wir herausgenommene Stücke mikroskopisch untersuchen. Dieselbe Untersuchungsmethode wird vielfach auch in Fällen angewandt werden, in welchen Syphilis oder Tuberculose vorliegt, bei welchen man aber aus den sichtbaren Erscheinungen nicht gerade auf diese Krankheiten hingelenkt wird. Auch ist es nicht zu verkennen, dass sie uns vielfach schneller als alle anderen eine sichere Unterlage für unser therapeutisches Handeln liefert.

Dürfen wir aber aus der mikroskopischen Untersuchung herausgenommener Stücke Schlüsse ziehen, oder nicht? Ich glaube in dieser Beziehung eine sehr reiche persönliche Erfahrung zu haben und kann versichern, dass diejenigen Fälle, in denen wir aus herausgenommenen Stücken positive Schlüsse ziehen können, die überwiegend grosse Mehrzahl ausmachen. In manchen Fällen tritt uns auch schon an kleinen Stückchen das deutliche Bild des Carcinoms entgegen. Der zweite oben mitgetheilte Fall mag dafür als Beispiel dienen. Ich könnte noch sehr viele andere hinzufügen, und habe in meinen früheren Arbeiten solche veröffentlicht. In andern Fällen sehen wir das typische Bild des miliaren Tuberkelknötchens: Riesenzellen in der Umgebung von epitheloiden Zellen. Dann wissen wir, dass Tuberculose vorliegt. Wieder in andern tritt uns das Bild der Pachydermie oder des Papilloms entgegen. Dann aber bleibt eine Reihe von Beobachtungen über, welche uns Bilder zeigen, aus denen kein positiver Schluss gezogen werden kann, wo wir also in Zweifel bleiben, ob hier lediglich entzündliche Vorgänge, Syphilis, oder vielleicht auch Carcinom, oder Tuberculose vorliegt, Processe, auf welche das gewonnene Präparat hindeutet, ohne beweisende Bilder zu liefern.

Bevor ich dazu übergehe, die Befunde der mikroskopischen Bilder zu erörtern, welche uns berechtigen positive Schlüsse zu ziehen, möchte ich für unser therapeutisches Handeln den Satz aufstellen, dass die endolaryngeale Methode in allen zweifelhaften Fällen den unbedingten Vorzug verdient. In solchen können wir in der That mit

ruhigem Gewissen und ohne jedes Bedenken endolaryngeal einwirken, da vorliegendes Carcinom sich leider bei weiterer Beobachtung nur zu bald sicher erkenneu lässt.

Ich bin nun der Ueberzeugung, dass folgende Umstände für Carcinom sprechen. Zunächst atypische, epitheliale Zapfen, welche tief und sich verzweigend in das Bindegewebe hineinragen, und welche einen unregelmässigen Aufbau, besonders das Fehlen der basalen Zellen und eine verstrichene Grenze gegen das Bindegewebe hin erkennen lassen. Kommen in diesen Zapfen im Kehlkopf auch riesenzellenartige Conglomeratzellen und Perlen vor, so wird die Diagnose mit einer an Sicherheit grenzenden Wahrscheinlichkeit gestellt werden können. Gesichert wird sie dann durch atypische epitheliale Inseln (Alveolen) im Bindegewebe, welche mit der Oberfläche nicht mehr zusammenhängen. Ueber die Bedeutung des Auffindens von asymmetrischen Mitosen und specifischen Mikroben muss die Zukunft entscheiden. Immerhin gehört aber zur Diagnose des Krebses ein Präparat, welches uns nicht nur Epithel sondern auch das angrenzende Bindegewebe, die „Basis" der Anatomen zeigt. Wir dürfen uns also nicht mit der Entnahme ganz oberflächlicher Stücke begnügen.

Für Papillom ist maassgebend epitheliale Verdickung, welche nach aussen wächst und welche sich unten gegen das Bindegewebe hin mit gut ausgeprägten Basalzellen und scharfer Grenze absetzt. Das Bindegewebe schickt Papillen, d. h. gefässtragende Schlingen, in diese epithelialen Massen hinein.

Am schwierigsten ist die positive Diagnose in manchen Fällen von Pachydermie, wenn es nämlich zu Zapfenbildung nach innen kommt. Hier muss der Aufbau der Epithelzellen und die Grenze gegen das Bindegewebe hin, unserm Urtheil als Maassstab dienen.

Es darf aber nicht unerwähnt bleiben, dass das Bild des Carcinoms in seiner Gesammterscheinung für ein geübtes Auge etwas recht Charakteristisches an sich trägt. Was ein Organismus einerseits und eine Maschine andererseits ist, sehen wir auf den ersten Blick. Wenn wir uns aber daran machen die Unterschiede definiren zu wollen, stossen wir auf Schwierigkeiten. So ist es auch in diesen Dingen. Ein erfahrener Beobachter kann in manchen Fällen aus dem Gesammteindruck eines Präparates mit Sicherheit sagen, hier liegt Carcinom vor, während es ihm vielleicht schwer wird, dies im Einzelnen einem zweifelnden Dritten zu beweisen. Am leichtesten ist es, das verhornte Carcinom des Kehlkopfes mit seinen Perlen etc. beim ersten Anblick zu erkennen. Auch das seltene Drüsencarcinom giebt recht typische Bilder. Zweifel aber stellen sich besonders ein, wenn es sich um das einfache sog. Medullarcarcinom handelt. Hier wird auch ein erfahrener Beobachter häufiger, als uns lieb ist, sein non liquet aussprechen müssen.

Wenden wir uns nach diesen Betrachtungen wieder zu unseren obigen

Fällen zurück, so kann im zweiten meines Erachtens nach kein Zweifel darüber bestehen, dass auch an der exstirpirten Stimmlippe Carcinom vorhanden ist. Die Gründe hierfür sind in der Beschreibung der Präparate enthalten. Die Schwierigkeiten beginnen erst, wenn wir die Grenze des Carcinoms feststellen. Ist der plötzlich hervorgetretene Epithelzapfen auf Tafel V Carcinom oder Pachydermie? Ist der grosse Zapfen auf Tafel X ein Krebs oder auch nur Pachydermie?

Figur 4.

Fall 2, linke Stimmlippe Objectr. 4, Schnitt 5.
Zeiss: Ocul. 4, Object. 0,65. (Um $^1/_2$ verkleinert.)

Dass bei Pachydermie epitheliale Zapfen vorkommen, welche vielgestaltig sind, und in beträchtliche Tiefe dringen, dafür liefern Schnitte ausgezeichnete Beläge, welche von der linken Stimmlippe des zweiten Falles herrühren. Mit Erlaubniss des Herrn Collegen von Hansemann habe ich aus der linken Stimmlippe und zwar aus deren Pars libera ein

Stück herausgenommen, welches Herr Dr. A. Alexander wiederum die Freundlichkeit hatte, in Serienschnitte zu zerlegen. Bei Betrachtung der Präparate muss man sich daran erinnern, dass dieselben der Leiche entnommen sind, und zwar einem Kehlkopfe, der längere Zeit in Kayserling'scher Lösung gelegen hatte, und dann gezeichnet worden war (Figur 3), bevor das betr. Stück der Stimmlippe entnommen werden konnte. Die Stimmlippe selbst war ein Jahr lang von mir laryngoskopisch beobachtet worden, und ich habe nie etwas anderes an ihr gesehen als Pachydermia diffusa. Auch an der Leiche ist an ihr, wie das Sectionsprotokoll Seite 6 ausweist, nichts bemerkt worden, was im Mindesten den Verdacht hätte erregen können, dass in derselben eine bösartige Neubildung vorhanden sei. Wir können deshalb sicherer, als es gewöhnlich an Leichenpräparaten der Fall ist, aussagen, dass es sich hier nur um Pachydermie gehandelt hat, und doch zeigen sich an den Präparaten in die Tiefe strebende, theilweise verästelte, sog. atypische Zapfen. Fig. 4 giebt den fünften Schnitt des vierten Objectträgers wieder. Die Spalte, welche sich im unteren Theile zeigt, findet sich an allen Schnitten der ganzen Serie. Alle Zapfen aber grenzen gegen das Bindegewebe hin mit scharfer Linie ab, und zeigen hier wohl ausgebildete basale Zellen. Vielfach kann man auffallende Veränderungen der Zellformen wahrnehmen, namentlich grosse Zellen mit Vacuolenbildung. Die oberen Schichten des Epithels sind dunkler gefärbt, sicher nicht allein als Ergebniss der Aufbewahrung in Kayserling'scher Lösung. Stellenweise fehlt das Epithel gänzlich, und auch da, wo wie in der Zeichnung, dicke Massen von Epithel an der Oberfläche liegen, machen die obersten Schichten den Eindruck, als wenn darüber noch etwas fehle. Die Zapfen, welche von den unteren Schichten des verdickten Oberflächenepithels aus in die Tiefe dringen, setzen sich stellenweise gegen letzteres nicht nur in Bezug auf die Färbung scharf ab. Man betrachte in dieser Beziehung besonders den oberen Theil der Zeichnung. Hier machen die Zapfen den Eindruck, als wären sie jünger, als die oberen Schichten. Auch sieht es an manchen Stellen so aus, als wenn die basalen Zellen der oberen Lagen sich papillenartig in den Zapfen einschöben. Eine besonders ausgesprochene Infiltration des Bindegewebes ist nirgends vorhanden. Wesentliche Unterschiede mit den grossen vielgestaltigen Zapfen der rechten Seite sind nicht zu entdecken.

Schliesslich, wenn wir in die vorderen Theile der rechten Stimmlippe kommen (Tafel XI), kann kein Zweifel vorhanden sein, dass es sich nicht um Krebs, sondern nur um Pachydermie handelt; aber die Uebergänge von diesen Erscheinungen bis zum wirklichen Carcinom geben vorzügliche Beispiele für die Schwierigkeit der Beurtheilung. Ich zweifle nicht daran, dass manche die Grenze des Carcinoms weiter hinausschieben, als ich sie gesteckt habe. Ich habe das Ende des Carcinoms da angenommen, wo in den atypischen Zapfen ein regelmässiger Aufbau der

Epithelien, besonders der Basalzellen gegen das Bindegewebe hin vorhanden ist. Andere werden die in die Tiefe strebenden Zapfen, welche sich in der Nachbarschaft des Carcinoms finden, und die ich schon der Pachydermie zuzähle, vielleicht gerade ihrer Nachbarschaft wegen, für Krebs erachten. Bis Mitosen, Mikroben oder Aehnliches uns hier von den Zweifeln erlösen, wird die Beurtheilung solcher Bilder der Willkür und der Erfahrung des einzelnen Beobachters unterliegen. Wenn aber derartige, nicht durchaus beweisende Bilder vorliegen, ohne dass an einer andern Stelle des Präparates Carcinom oder Tuberculose eine sichere Grundlage für unsere Beurtheilung ergeben, müssen derartige Präparate als zweifelhaft angesehen, und dürfen nicht für unser therapeutisches Handeln als sicheres Fundament benutzt werden. Wenn die Diagnose in „einschneidende" Therapie umgesetzt werden soll, so dürfen wir uns eben so wenig wie der Richter mit blossen Verdachtsgründen begnügen, müssen vielmehr den objektiven Wahrheitsbeweis unzweifelhaft erbringen.

Wir haben also in den mitgetheilten Fällen Beispiele für die jetzt mehrfach beobachtete und in der Litteratur mitgetheilte Erscheinung, dass auf dem Boden der Pachydermie sich Carcinom entwickelt. Wer Zukunftsmusik treiben will, kann über die Registrirung dieses Befundes hinaus Theorien über den ursächlichen Zusammenhang beider Processe aufstellen.

Die beiden mitgetheilten Fälle haben gewiss für die Pathologie ein grosses Interesse, aber sie sind auch noch dadurch bemerkenswerth, dass in beiden Fällen der Kehlkopfkrebs durchaus geheilt wurde. Im Fall 2 ist dies noch an der Leiche bewiesen, der Patient No. 1 lebt jetzt $4^1/_2$ Jahre nach der Ausrottung des Krebses und ist vollkommen gesund.

Erklärung der Tafeln I—XII.

Tafel I. Schnitt durch ein Knötchen der rechten Stimmlippe, welches zum Zweck der Diagnose intralaryngeal herausgenommen wurde. Carcinom.

Figur 1. Uebersichtsbild. Zeiss, Ocul. 4, Obj. A. A.

Figur 2. Stärkere Vergrösserung. Zeiss, Ocul. 4, Obj. D. D. Nähere Beschreibung im Text Seite 2.

Tafeln II—XI geben Schnitte der exstirpirten rechten Stimmlippe von Fall 2 wieder.

Tafel II. Comp. Ocul. 4, Obj. Apert. 0,65. Figur 1 Schnitt durch den hinteren Theil der Stimmlippe. Vergleiche Text Seite 8.

Figur 2 ebenso. Bindegewebs-Infiltration am unteren Zapfen. Vergleiche Text Seite 9.

Figur 3. Beginn der Carcinom-Entwickelung am unteren Zapfen. Vergleiche Text Seite 9.

Figur 4. Carcinom-Entwickelung am unteren Zapfen. Vergl. Text S. 9.

W. O. Haase del. F. Laue, lith. Inst. Berlin.

F. Laue, Lith. Inst. Berlin

W. D. Hanse del.

Taf. II.

E. Laue Lith. Inst. Berlin.

Taf. III.

E. Laue, Lith. Inst. Berlin

W. J. Huise del.

E. Lau

W. C. Haase del.

Taf. IV.

E. Laue, Lith. Inst., Berlin.

Taf. V.

E. Laue, Lith. Inst., Berlin.

W. O. Haase del. E. Graef Lith. Inst. Berlin.

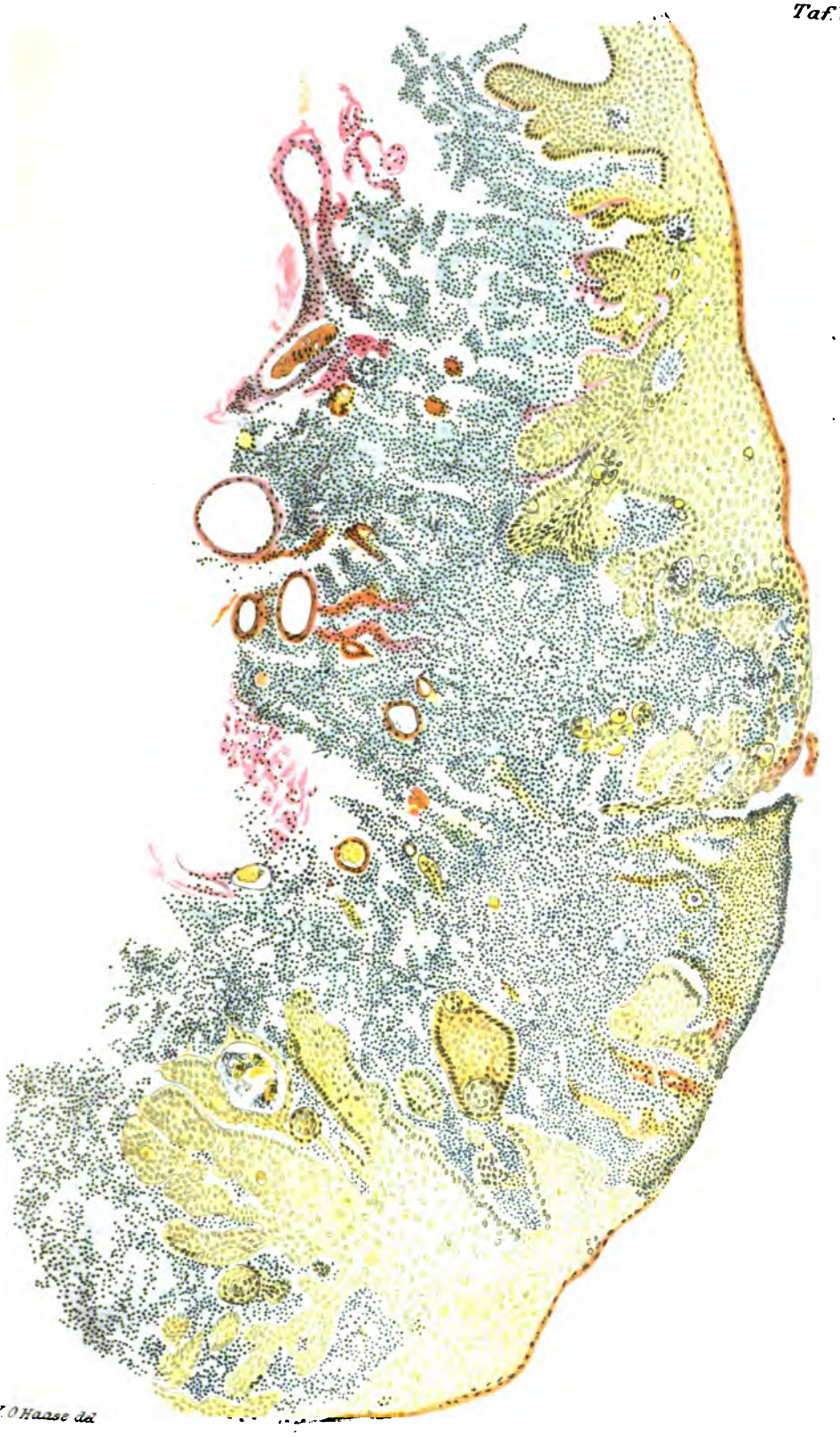

W. O Haase del.

E. Laue, Lith. Inst. Berlin

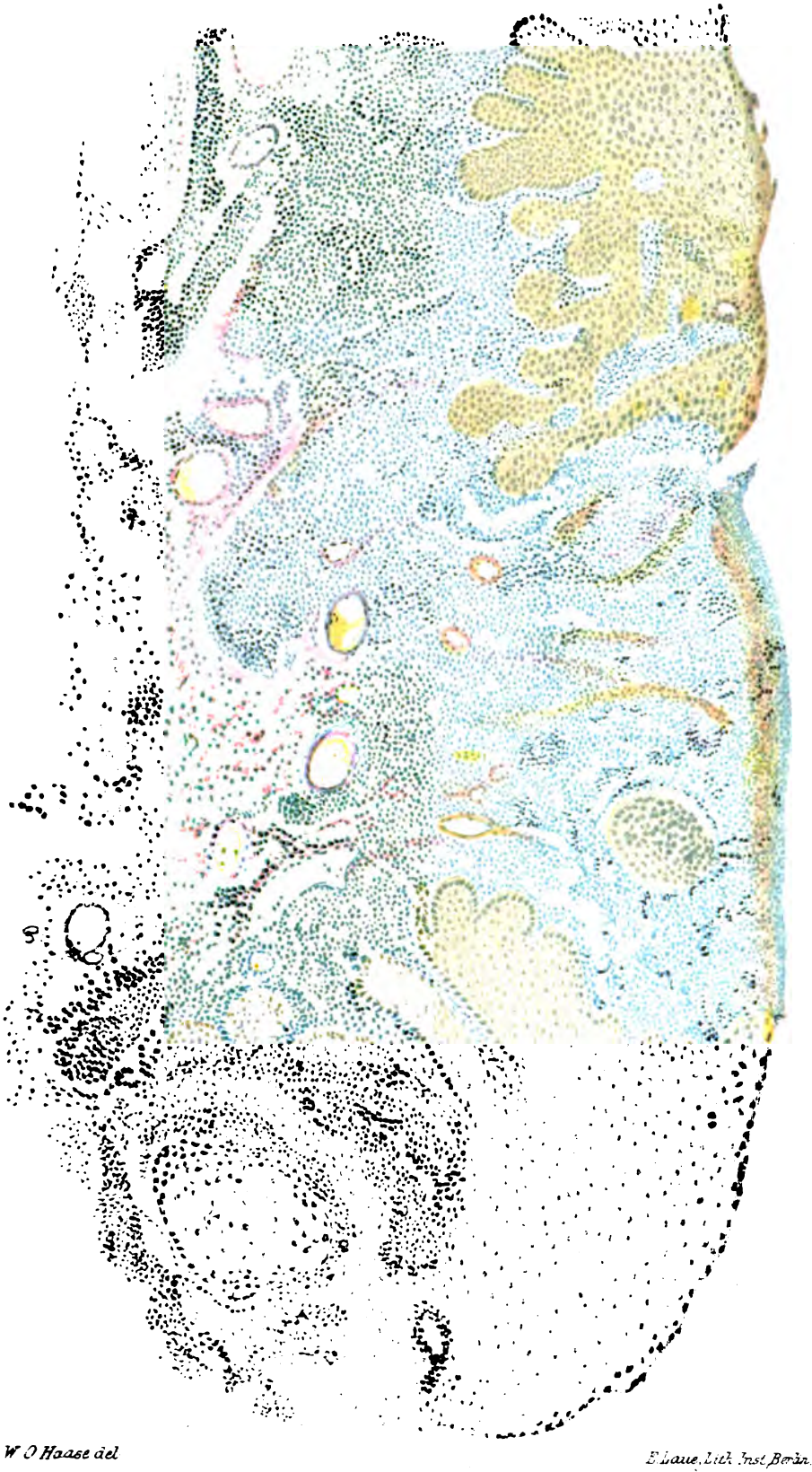

W. O. Haase del.

E. Haase, Lith. Inst. Berlin.

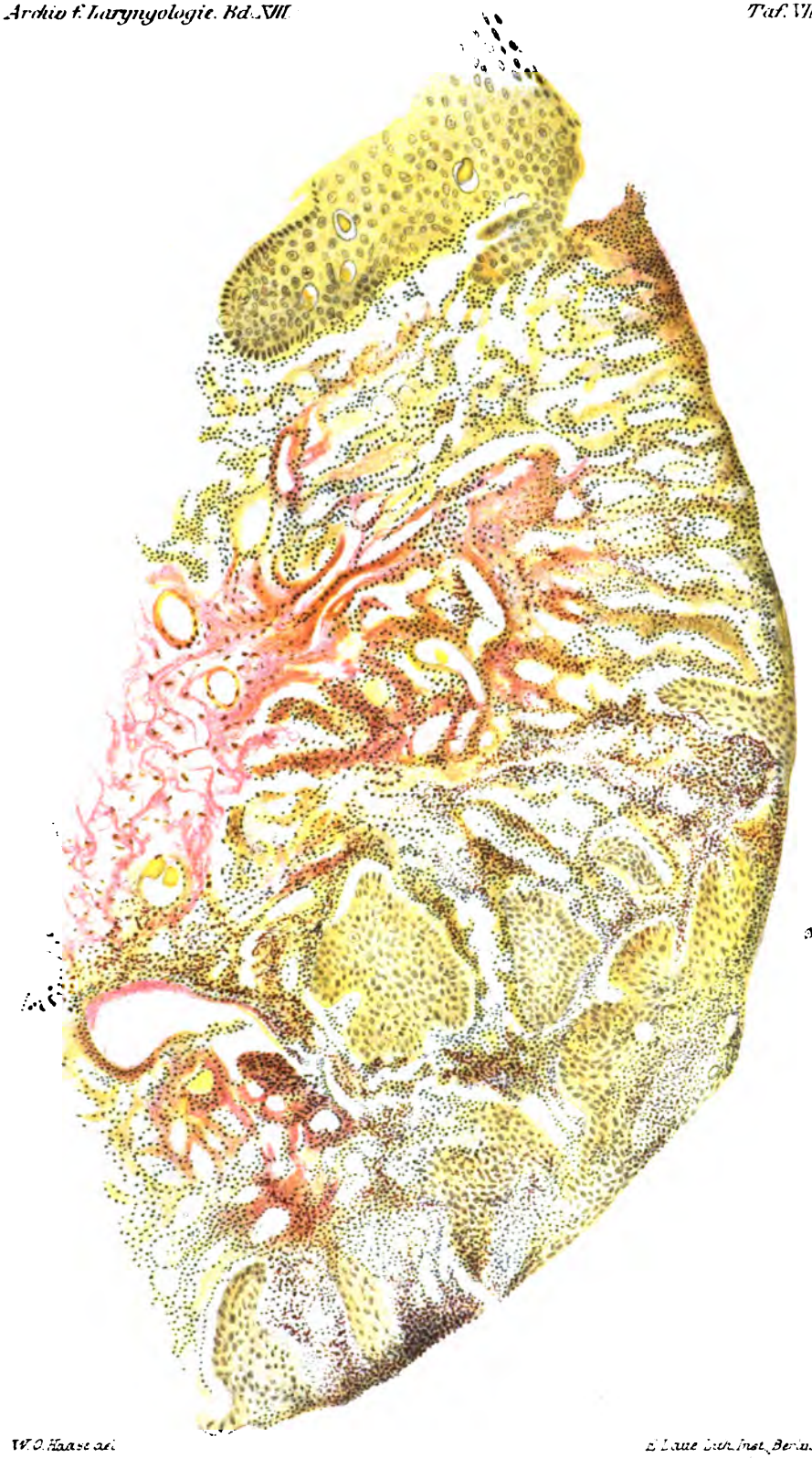

W. O. Haase del. E. Laue Lith. Inst. Berlin.

W. C. Hause del. E. Lauf, lith. Inst. Berlin

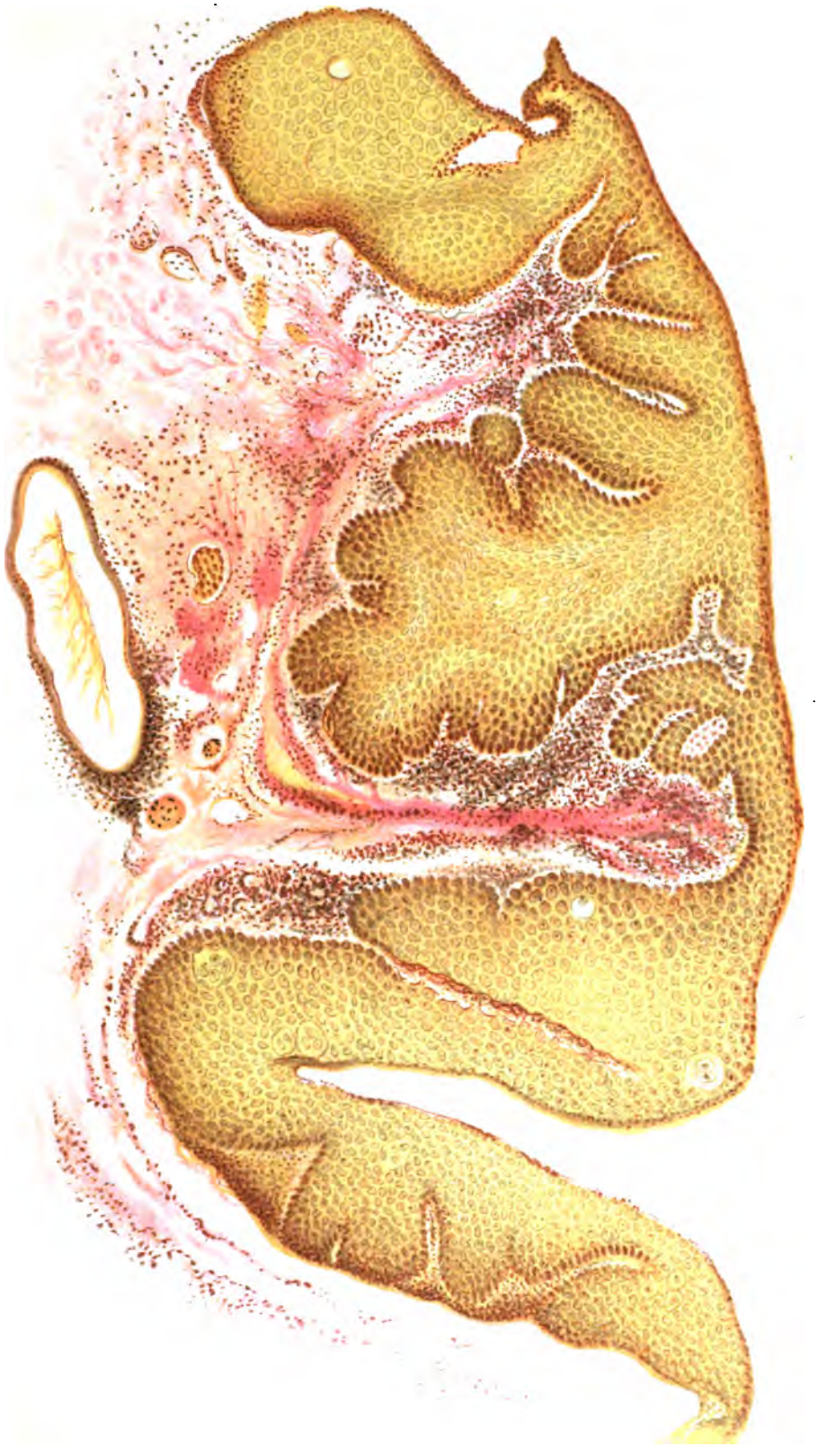

W.O Haase del

F.Haase, Lith. Inst.

W. Hause del.

Taf XI.

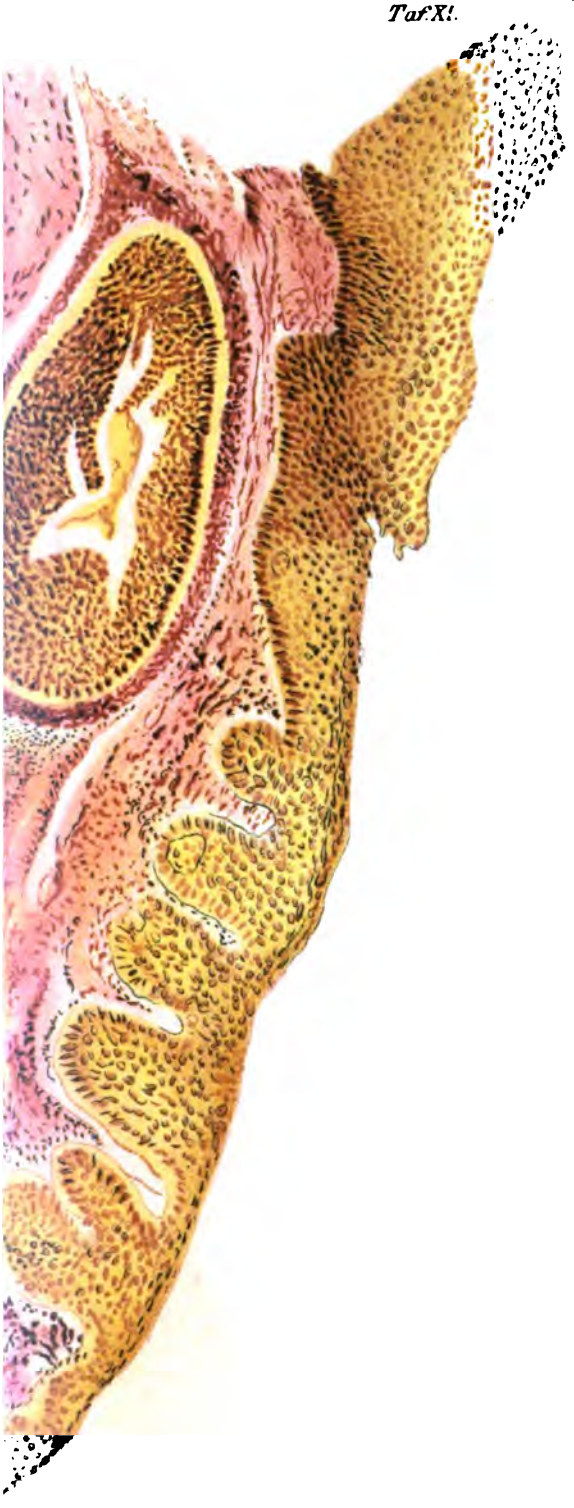

E. Lucae lith. inst. Berlin.

Taf XII

, Lith. Inst. Berlin.

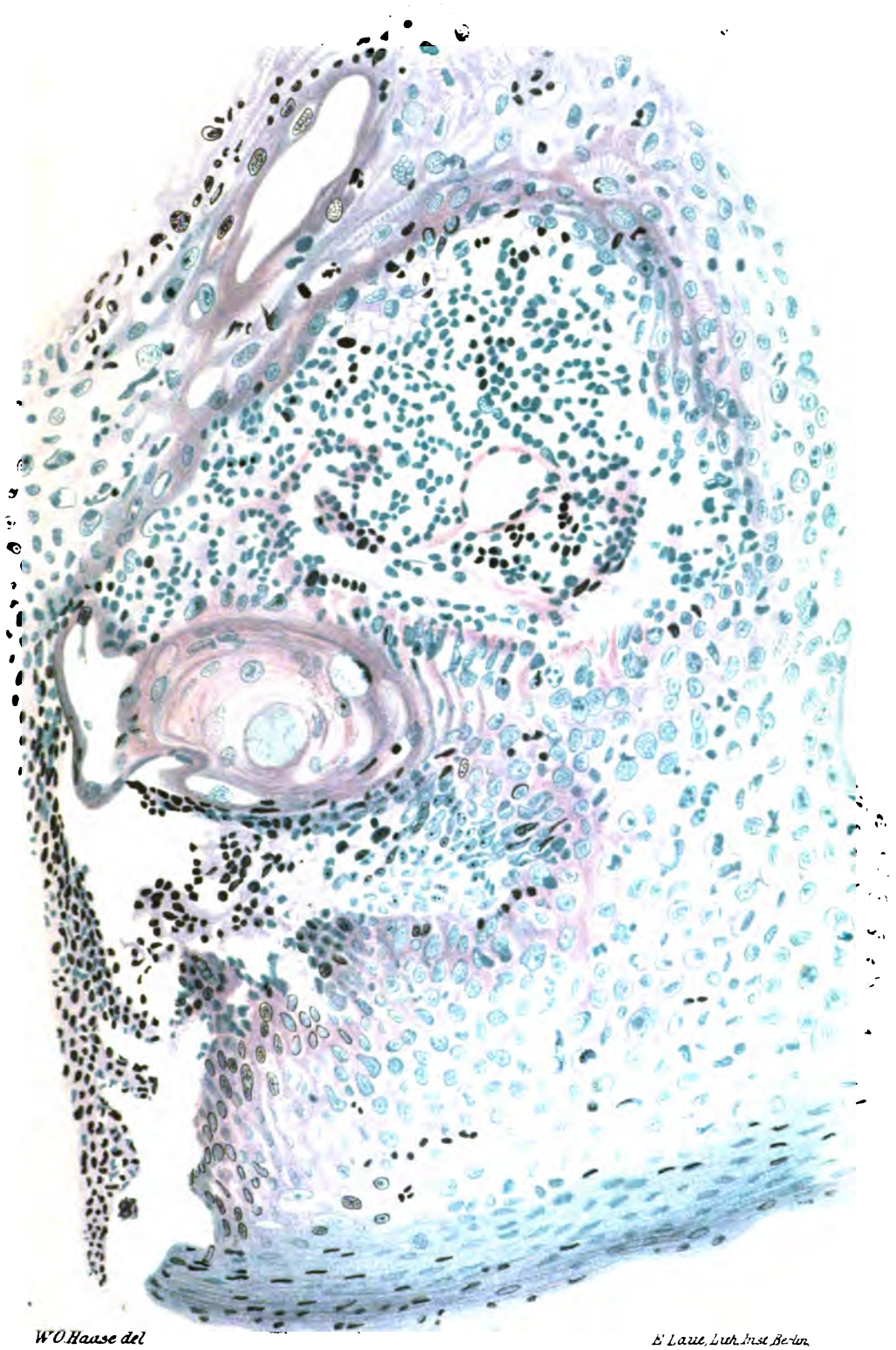

W. O. Haase del. E. Laue, Lith. Inst. Berlin.

Tafel III. Uebersichtsbild von der Gegend der Stimmlippe, in welcher die Carcinom-Entwicklung vor sich geht. Zeiss, Comp. Ocul. 12, Obj. a. 2. Vergleiche Text Seite 9.

Tafel IV. Figur 1. Stärkere Vergrösserung eines Stückes des vorstehenden Präparates. Zeiss, Comp. Ocul. 4, Obj. Apert. 0,65. Vergl. Text S. 9.
Figur 2. Weitere Carcinom-Entwickelung. Zeiss, Comp. Ocul. 4 Obj. Apert. 0,65. Vergleiche Text Seite 9.

Tafel V. Deutliche Carcinom-Entwickelung. Zeiss, Comp. Ocul. 4, Obj. Apert. 0,65. Vergleiche Text Seite 9.

Tafel VI. Carcinom. Zeiss, Comp. Ocul. 4, Obj. Apert. 0,65. Vergl. Text S. 9.

Tafel VII. Carcinom. Zeiss, Comp. Ocul. 4, Obj. Apert. 0,65. Vergl. Text S. 10.

Tafel VIII und Tafel IX. Ende des Carcinoms und Uebergang in die pachydermische, resp. normale Gegend. Zeiss, Comp. Ocul. 4, Obj. Apert. 0,65. Vergleiche Text Seite 10.

Tafel X und Tafel XI. Schnitte aus der vorderen Gegend der exstirpirten Stimmlippe des Falles 2. Pachydermie. Zeiss, Ocul. 4, Obj. A. A. Vergleiche Text Seite 10 und 24.

Tafel XII. Epitheliale Zapfen und Perlbildung bei Tuberculose. Zeiss, Comp. Ocul. 12, Apert. 0,65. Vergleiche Text Seite 18.

II.

(Aus der laryngo-rhinologischen Universitätsklinik in Freiburg im Breisgau.)

Die Killian'sche Radicaloperation chronischer Stirnhöhleneiterungen.

I. Historische Entwickelung der Methode an der Hand der Casuistik bearbeitet.

Von

Dr. **Leonhard Krauss.**

Die vorliegende Arbeit hat den Zweck, durch ausführliche Mittheilung einer Reihe von Krankengeschichten dem Leser einen Einblick zu geben in die Bestrebungen Gustav Killian's, die Operatiomethoden, welche zur Heilung der chronischen Sinuitis frontalis angegeben worden sind, soweit zu verbessern, dass sie nicht allein eine sichere Heilung herbeiführen, sondern auch in kosmetischer Hinsicht soweit als irgendwie möglich befriedigen.

Der erste hier zu beschreibende Fall stammt aus dem Jahre 1896. Killian war damals zu der Erkenntniss gelangt, dass nur die vollständige Opferung der vorderen mitsammt der unteren Stirnhöhlenwand zu einer sicheren Heilung der chronischen Sinuitis frontalis führen könne. Nur durch ein solch radicales Verfahren werden die Grundsätze der modernen Chirurgie in Bezug auf die Behandlung von Eiterungen in starrwandigen Höhlen richtig befolgt. Es gilt, einen complicirten Hohlraum nach Wegnahme sämmtlicher Septa und Beseitigung aller abschliessender und überhängender Wandtheile in eine flache Mulde zu verwandeln. Wie wenig bekannt, ist ein solches Verfahren zuerst von Riedel im Jahre 1885 auf die Stirnhöhlen angewandt worden. (Vergl. Schenke, Diss., Jena 1898.)

Wenn diese Operationsweise auch allen chirurgischen Anforderungen in Bezug auf die Herbeiführung einer sicheren Heilung genügt, so hat sie doch den grossen Nachtheil, dass sie zu groben Entstellungen führt und zwar in allen den Fällen, in denen es sich nicht um ganz kleine Stirnhöhlen handelt. Um diesen Nachtheil zu vermeiden, hat Killian schon im Jahre 1895 den Vorschlag gemacht (vergl. Münch. medic. Wochenschrift No. 28), den

oberen Rand der Orbita in Gestalt einer schmalen Knochenspange zu erhalten[1]).

Bei der praktischen Ausführung dieses Vorschlages handelte es sich im Wesentlichen um die Entscheidung der Frage, ob es möglich sei, den Stirnhöhlenboden bei erhaltener Spange bequem zu reseciren, oder ob man besser daran thue, die vorher gebildete Spange an ihren beiden Enden durchzumeisseln und temporär mit den anhaftenden Weichtheilen nach abwärts zu klappen. Das letztere Verfahren schien den Vorzug zu verdienen. Denn die Knochenspange bleibt mit den Weichtheilen des oberen Lides in Verbindung und für ihre Ernährung ist dadurch genügend gesorgt.

Wenn die Spange stehen blieb, so musste man, um nicht einen zweiten Hautschnitt auszuführen, die Haut des oberen Lides von der Spange abtrennen. Die supraorbitalen Gefässe und Nerven mussten nochmals durchschnitten werden und es war fraglich, ob der zurückgelassene dünne Periostüberzug genügte, die Ernährung der Knochenspange sicherzustellen. Diese Ueberlegungen führten zu dem Entschluss, den I. Fall mit Bildung einer orbitalen Spange so zu operiren, dass dieselbe temporär resecirt und zur Erleichterung der Resection des Stirnhöhlenbodens vorher nach abwärts geklappt wurde.

Fall I.

R., Karl, 19 Jahre, Schreiner. Aufnahme 24. September 1896, überwiesen von der Augenklinik, wo Patient vor 4 Wochen mit einem grossem Abscess am rechten oberen Lid eingetreten war. Der Abscess ist z. Zt. nach Incision bis auf eine kleine Fistel geheilt, welche über der Mitte des Bulbus dicht unter dem oberen Orbitalrand mündet.

Pat. gab an, dass er seit mehreren Jahren eitrigen, übelriechenden Ausfluss aus beiden Nasenlöchern und häufige Verstopfung der Nase bemerkt habe; Schmerzen seien nie vorhanden gewesen.

Status praesens: Sondirung der Fistel: man gelangt durch eine Oeffnung der unteren Stirnhöhlenwand in die rechte Stirnhöhle.

Rhinoscopia anterior rechts: Eiter im mittleren Nasengang; kleine Polypen im Bereiche des Hiatus semilunaris; Stirnhöhle sondirbar, auch lässt sich eine Kanüle einführen. Bei der Ausspülung läuft das Wasser, durch Eiter getrübt, sowohl aus der Nase als aus der Fistel.

Kieferhöhle rechts: Ausspülung vom Ostium maxillare aus, wobei sich ergiebt, dass die Kieferhöhle Eiter enthält. Die Untersuchung der vorderen und mittleren Siebbeinzellen ergab keinen positiven Befund. Durch die Rhinoscopia media mit gleichzeitiger Sondirung der hinteren Siebbeinzellen konnte festgestellt werden, dass diese gesund waren.

Linke Seite: Probepunktion der Kieferhöhle vom mittleren Nasengang aus; bei der Ausspülung reichlicher Eiter. Die übrigen Nebenhöhlen anscheinend gesund.

15. October. Rechts: Resection des vorderen Endes der mittleren Muschel, des Processus uncinatus mit seinem hypertrophischen Schleimhautüberzug und

1) Vergl. ferner Heymann's Handbuch der Laryngologie und Rhinologie, Bd. III, S. 1155, meine Darstellung der operativen Behandlung der chronischen Stirnhöhleneiterungen.

der vorderen Wand der Bulla ethmoidalis. Aus den auf diese Weise freigelegten Mündungen der Stirnzellen und aus der Bullazelle kommt Eiter.

Diagnose: Sinuitis maxillaris chronica purulenta bilateralis.
Cellulitis ethmoidalis anterior et media chronica purulenta.
Sinuitis frontalis dextra chronica exulcerans atque abscedens.

Die Affection der rechten Stirnhöhle mit Fistelbildung erforderte die Radicaloperation. Vor der Ausführung derselben schien es jedoch rathsam, um eine Heilung per primam zu erzielen, die übrigen eiternden Nebenhöhlen, namentlich die Kieferhöhlen auf operativem Wege eiterfrei zu machen. Es wurden daher am 10. October in Chloroformnarkose beide Oberkieferhöhlen breit eröffnet und ausgekratzt. Am 23. October kam aus der linken Kieferhöhle nur sehr wenig, aus der rechten hingegen ziemlich viel Eiter. Wahrscheinlich floss ein Theil des Stirnhöhleneiters in diese Kieferhöhle.

Am 4. November konnte zur Radicaloperation der rechten Stirnhöhle geschritten werden.

Vorbereitungen: Morphiuminjection (0,01), eine halbe Stunde vor der Operation; Ausspülung der Nase und der Stirnhöhle; sorgfältige Tamponade der hinteren Hälfte der rechten Nase mit einem an einem Seidenfaden angebundenen Tampon.

Operation: Bogenförmiger Hautschnitt innerhalb der rechten Augenbraue vom äusseren Ende derselben bis zur Nasenwurzel. Am medialen Ende des Schnittes Zurückschieben des Periosts nach oben und hier Aufmeisselung der Stirnhöhle, deren Schleimhaut stark ödematös degenerirt und mit Eiter bedeckt war. Abtragung der ganzen vorderen Stirnhöhlenwand mit Meissel und Knochenzange. Alle überhängenden Knochenränder werden sorgfältig entfernt, nur vom Orbitalrand bleibt ein schmaler Streifen stehen. Um besser zum Stirnhöhlenboden gelangen zu können, erweist es sich als nothwendig, den stehengebliebenen Orbitalrand rechts und links durchzumeisseln und hierauf nach abwärts abzubrechen. Dabei bricht noch ein Stück des Stirnhöhlenbodens mit ab und es bereitet Schwierigkeiten, dieses Stück nachträglich mit der Knochenzange abzukneifen, ohne dabei die so gebildete Spange von den anhaftenden Weichtheilen zu lösen. Der übrige Theil des Stirnhöhlenbodens lässt sich leicht mit der Knochenzange entfernen und zwar bis an das tiefste Ende der orbitalen Bucht. Auch die orbitale Wand der Stirnzellen kann ohne Schwierigkeit abgetragen werden, wobei noch ein kleiner medialer orbitaler Recessus der Stirnhöhle zum Vorschein kommt, dessen Boden entfernt wird. Mit dem scharfen Löffel konnte bequem eine breite Verbindnng mit der Nase angelegt werden; hierauf sorgfältige Reposition der orbitalen Knochenspange.

Versorgung der Wunde: Einblasen von Jodoform; Tamponade mit Gaze, ein Tamponende wird zur Nase hinausgeleitet; provisorische Vereinigung der Wundränder durch 3 Nähte; Compressionsverband.

6. November. Verlauf bis jetzt fieberfrei, jedoch leichte Schmerzen im Bereich des rechten Auges und des äusseren Wundwinkels. Erster Verbandwechsel. Entfernung des Gazetampons, vollständiger Schluss der Hautwunde durch einige weitere Nähte. Die rechte Pupille reagirt etwas träger als die linke. Der Schmerz ist nach Abnahme des Verbandes geringer.

7. November. Verbandwechsel wegen Schmerzen. Die Iris leicht verfärbt mit träger Reaction. Es besteht also eine leichte iritische Reizung, welcher Auffassung sich ein hinzugezogener Augenarzt anschliesst. Von da ab Atropinbehandlung.

10. November. Immer noch mässige Schmerzen. Entfernung der Nähte; die

Wunde ist überall verklebt mit Ausnahme ihres äusseren Endes, aus dem bei Druck etwas Eiter hervorquillt. Die Schmerzen hören daraufhin auf. Die iritische Reizung ist verschwunden.

Die Schmerzen waren also durch zweierlei veranlasst:

1. durch leichte Entzündung der Iris;

2. und hauptsächlich durch eine Sekretverhaltung im Bereiche des äusseren Wundwinkels, der nicht drainirt worden war.

14. November. Hautwunde geschlossen. Bei der Rhinoscopia anterior sieht man, wenn man gleichzeitig auf die Stirne drückt, hoch vorn oben etwas Eiter von der inneren Wunde in die Nase fliessen. Um die Ausflussstelle sitzen einige ödematöse Granulationen. Da die linke Kieferhöhle wieder ziemlich reichlich eitert, so wird die Oeffnung nach dem Munde mit dem Knopfmesser erweitert behufs genauerer Untersuchung der Höhle und Auskratzung noch zurückgebliebener ödematöser Schleimhautpartien. Die linke Stirnhöhle erweist sich bei der Ausblasung als frei.

19. November. Aus dem operirten Stirnhöhlengebiet quillt bei Druck immer noch Eiter in die Nase. Da bei der Operation vermuthlich die Stirnzellen nicht alle eröffnet worden waren, so wird jetzt von der Nase aus nach Entfernung eines Stückes der mittleren Muschel die Stirnzellengegend nochmals mit der Grünwald-schen Zange bearbeitet. In der That fand sich noch eine ganz vorn gelegene Stirnzolle, die mit Eiter erfüllt war.

25. November. Im Bereiche der alten Fistel hat sich ein kleiner Abscess gebildet. Wahrscheinlich war noch etwas cariöser Knochen in Verbindung mit der orbitalen Knochenspange zurückgeblieben. Spaltung des kleinen Abscesses und Tamponade mit Jodoformgaze.

11. December. Fistel im Begriff sich zu schliessen. Bei Ausspülung derselben läuft etwas Wasser aus der Nase. Die Eiterung in der Stirnhöhlengegend ist seit einigen Tagen nur noch sehr gering. Aus den Kieferhöhlen kommt nur noch ein wenig Schleim.

11. April 97. Fistel war die meiste Zeit geschlossen. Aus der Nase entleert sich kaum noch etwas Eiter.

Patient stellte sich im Laufe des Jahres als vollständig geheilt vor. Das kosmetische Resultat war durchaus befriedigend. In der rechten Stirnhöhlengegend sah man eine flache Vertiefung und zwar stärker als in den ersten Wochen nach der Operation. Der rechte obere Orbitalrand stand ein wenig tiefer als der linke und bei der genauen Palpation ergab sich, dass die orbitale Knochenspange offenbar im Verlaufe der Heilung etwas nach abwärts gesunken war. Pat. wurde behufs Revision zum 10. Juli 1901, $4^3/_4$ Jahre nach der Operation, wiederbestellt. Die Narben an der Stelle der Fistel am Oberlide und an der Stelle des Hautschnittes sind nur aus nächster Nähe bei genauem Zusehen sichtbar. Auch fällt keinerlei Deformität auf, wenn man nicht beide Stirnhälften und die oberen Orbitalränder genau vergleicht. Die rechte Stirnhöhlengegend ist in Wirklichkeit leicht vertieft und der Orbitalrand liegt um 3 mm zurück und eine Spur tiefer. In der Nase bemerkt man bei der Rhinoscopia anterior in der Stirnhöhlengegend ein Tröpfchen hellen Schleims; auch soll noch ein wenig Schleim aus der rechten Kieferhöhle kommen.

Es hat sich also in diesem Falle gezeigt, dass der obere Orbitalrand sehr wohl in Gestalt einer schmalen Knochenspange zurückgelassen werden darf, ohne eine wesentliche Beeinträchtigung des Heilungsverlaufes herbei-

zuführen. Allerdings war diese Spange trotz sorgfältiger Reposition später ein wenig aus ihrer Lage gekommen, so dass der im übrigen noch sehr wohl zu schätzende kosmetische Effect kein absolut vollkommener war. Die Möglichkeit des Herabsinkens der Spange musste also in künftigen Fällen verhindert werden.

Es unterliegt keinem Zweifel, dass die Entstellung bei alleiniger Wegnahme der vorderen Stirnhöhlenwand eine grössere ist, als wenn gleichzeitig auch noch der Stirnhöhlenboden entfernt wird. Im ersteren Falle muss sich die äussere Haut viel tiefer in die Orbitalbucht hineinlegen. Ist aber der Stirnhöhlenboden entfernt, so theilt sich das orbitale Gewebe mit der äusseren Haut in die Rolle, den durch Beseitigung der Stirnhöhle freigewordenen Platz auszufüllen. Namentlich bei tiefen orbitalen Buchten ist dies von grösstem kosmetischen Vortheil, ja es scheint sogar, dass das orbitale Gewebe sich an der Ausfüllung des gesammten Stirnhöhlengebietes in höherem Grade betheiligt wie die äussere Haut. Was die Ausheilung im Speciellen angeht, so liegen die Bedingungen für dieselbe nach Anlegung eines breiten Weges nach der Nase trotz des primären Schlusses der Hautwunde noch sehr günstig. Denn alle Wundsekrete senken sich naturgemäss continuirlich nach abwärts in die Nase. So können sehr rasch von allen Wundwinkeln aus Verklebungen eintreten, die durch ihr Fortschreiten allmählich die Wundhöhle zum Schwund bringen. Selbstverständlich muss aus dem Wundgebiete so lange — und es mögen Wochen darüber hingehen — Eiter nach der Nase abfliessen, als dort Granulationswucherungen stattfinden. Erst wenn von der Nase aus der Rest der Wundhöhle mit Epithel ausgekleidet ist, kann die Absonderung aufhören.

Bei der operativen Behandlung dieses Falles war es fehlerhaft, dass nicht speciell auf die Stirnzellen nach Aufklappung des Nasenrückens eingegangen worden war. Bei der Operation schienen diese Zellen genügend zugängig zu sein und doch hat sich später herausgestellt, dass noch eine vorderste Zelle übersehen worden war. Dieser Fehler rächte sich durch die Verzögerung der Heilung und machte einen nachträglichen intranasalen Eingriff nothwendig.

Als zweiter Fehler ist zu betrachten die Unterlassung einer besonderen Drainirung des temporalen Wundwinkels. Hier liegen die Bedingungen offenbar derartig, dass sehr leicht eine Verhaltung der Wundsekrete eintreten kann. Ob die Drainage besser mit Gaze als mit Gummidrains ausgeführt werden sollte, darüber mussten weitere Erfahrungen Aufschluss geben.

Was die iritische Reizung angeht, so war dieselbe eine ganz überraschende Complikation. Nie zuvor, bei keiner früheren Operation hatte Killian etwas derartiges gesehen. Dass die ausgedehnte Knochenresection und besonders die des vorderen Orbitaldaches damit in Beziehung zu bringen war, lag auf der Hand. Die Zukunft musste lehren, ob es sich hier mehr um ein seltenes Ereigniss als eine Regel handle. Im letzteren

Falle hätte die Gefahr der Iritis eine Contraindikation gegen die Entfernung des Stirnhöhlenbodens zu bedeuten.

Als misslicher Umstand wurde bei der Operation empfunden, dass beim Abbrechen des oberen Orbitalrandes ein Stück des Stirnhöhlenbodens mit abbrach, welches dann nachträglich nur mit Schwierigkeit und unvollständig entfernt werden konnte, wenn man nicht Gefahr laufen wollte, die Spange von den sie ernährenden Weichtheilen vollständig zu lösen. Bei einer künftigen Operation war also diesem Umstande Rechnung zu tragen. Gerade das Stehenbleiben des vordersten Theils des Stirnhöhlenbodens hatte offenbar den späteren Wiederaufbruch der Fistel zur Folge, weil etwas kariöser Knochen zurückgeblieben war. Erst nach der allmählichen Ausheilung der kleinen cariösen Stelle konnte sich die Fistel definitiv schliessen.

Die in dem soeben beschriebenen Falle gemachten Erfahrungen wurden bei den folgenden thunlichst verwerthet.

Fall II.

Frau Sophie M., 56 Jahre, aus U., erkrankte im Jahre 1898 an Influenza und war besonders durch heftige Kopfschmerzen geplagt, welche sie 8 Wochen zwangen, das Bett zu hüten. Mit dem Eintritt eines Eiterausflusses aus der Nase liessen die Kopfschmerzen nach. Bald darauf trat im Bereiche des linken inneren Augenwinkels eine Anschwellung auf, die zeitweise wieder verschwand. Die Anschwellung erstreckte sich später über den Nasenrücken und die Stirngegend. Durch die häufigen Kopfschmerzen kam Patientin sehr herunter. Als im Februar 1899 die Anschwellung der Haut im Bereiche der linken Stirnhöhlengegend besonders stark auftrat, suchte Pat. Herrn Professor Goldmann im hiesigen Diakonissenhaus auf, von dem sie Herrn Professor Killian überwiesen wurde.

Status praesens: Die Haut war in der Gegend des Sin. frontalis sinister geröthet und so stark infiltrirt, dass man hätte glauben können, der Sinus sei dilatirt. Die Schwellung schien entschiedene Tendenz zur Abscessbildung zu haben. Die Nasenuntersuchung ergab Eiter im mittleren Nasengang, der aus der Stirnhöhle kam. Es handelte sich also um eine Sinuitis frontalis chronica purulenta und zwar speciell um die exulcerirende und abscedirende Form. Die Radicaloperation war demnach indicirt; sie wurde am 6. Februar 1899 vorgenommen.

Auch hier wurden vordere und untere Wand der ziemlich grossen linken Stirnhöhle vollständig resecirt und es blieb von dem Rande der Orbita nur eine schmale Spange stehen, welche, um die Resection des Stirnhöhlenbodens zu erleichtern, medial und lateral durchgemeisselt werden musste, jedoch mit den Weichtheilen des oberen Lides in Verbindung blieb, um dann später wieder reponirt zu werden. In diesem Falle wurde die Aufklappung des Nasenrückens nicht verabsäumt, und so die vollständige Beseitigung der Stirnzellen ermöglicht. Primäre Naht der Hautwunde, lockere Tamponade der Wunde mit Jodoformgaze, von der ein Zipfel aus dem temporalen Wundwinkel, der andere zweite medial und vorn zur Nase herausgeleitet wurde.

Verlauf: Ohne Fieber.

8. Februar Verbandwechsel; etwas Chemosis und leichte Verfärbung der Iris. Atropin. Keine Doppelbilder.

10. Februar. Iritische Reizung und Chemosis verschwunden. Wunde reizlos. Entfernung der Tampons und Einlegung von Drainröhren, davon eines von der Nase aus bis in die Stirnhöhlengegend, das andere in den temporalen Wundwinkel.

12. Februar. Wunde reizlos, temporaler Drain weggenommen, Nasendrain gekürzt. Nähte entfernt.

13. Februar. Verbandwechsel, weil der Verband etwas auf das Auge gedrückt hat. Keine nennenswerthe Eiterung aus der Wundgegend und aus der Nase, auch vom temporalen Wundwinkel entleert sich kein Sekret. Haut in der Stirngegend etwas eingesunken. Offenbar Heilung per primam.

22. Februar. Nasendrain entfernt, Wunde solid geheilt.

Patientin stellte sich später des Oefteren vor und hatte eine Entstellung, welche bedingt war durch eine leichte Vertiefung im Bereiche der linken Stirnhöhlengegend und durch eine geringe Dislocation des oberen Orbitalrandes. Auch in diesem Falle ist die orbitale Spange nachträglich aus ihre Lage gerathen und zwar nach abwärts und rückwärts gesunken. In der Nase war nie mehr eine Spur von Eiterabsonderung aus der Stirnhöhlengegend nachzuweisen.

Im Vergleich zum Falle I ist dieser wesentlich glatter verlaufen. Er zeigt, dass bei richtigem chirurgischen Handeln sogar eine Heilung per primam erzielt werden kann. Leider ist auch in diesem Falle eine reizende Einwirkung auf das Auge, speciell die Iris nachweisbar gewesen, welche allerdings durch Atropinbehandlung in kürzester Zeit verschwand. Dieses Vorkommniss, sowie das analoge im Fall I liess den Entschluss zur Reife gelangen, in künftigen Fällen direkt nach der Operation prophylaktisch Atropin in das Auge zu träufeln.

Nicht befriedigt hat im Fall II. die nachträgliche Dislocation der orbitalen Spange. Um solchem Vorkommniss in Zukunft vorzubeugen, schien es gerathen, die Entfernung des Stirnhöhlenbodens um jeden Preis bei feststehender orbitaler Spange zu versuchen.

Fall III.

Balbine H., 28 Jahre, aus U., aufgenommen am 2. April 1900.

Im Anschluss an eine im Frühjahr 1898 durchgemachte Influenza erkrankte Patientin an Nasenkatarrh, der sich auch auf die rechte Stirnhöhle fortpflanzte. Während die anfangs dumpfen, unerträglichen Kopfschmerzen besonders in der rechten Stirngegend und auch eine inzwischen eingetretene rechtsseitige Ohreiterung bald verschwanden, blieb nur der Nasenkatarrh mit zeitweiligem schleimigeitrigem Ausfluss aus der Nasenhöhle zurück. In der letzten Zeit hatte Pat. über keinerlei Beschwerden zu klagen, bis Anfang April 1900 erneute heftige Schmerzen in der rechten Stirnhöhlengegend auftraten, die sie veranlassten, sich in die Klinik aufnehmen zu lassen.

Status praesens: Die rechte Stirnhöhlengegend zeigte ein leichtes Oedem und war sehr druckempfindlich. Da die Stirnhöhle vom mittleren Nasengang aus nicht zugängig war und doch immer Eiter aus der Stirnhöhlengegend herunterfloss, so wurde am 3. April durch Resection des vorderen Endes der mittleren Muschel und des Processus uncinatus und Eröffnung der Stirnzellen der Weg zur Stirnhöhle freigemacht. Nach diesem Eingriff liessen schon am 6. April die Kopfschmerzen wesentlich nach. Auch die Empfindlichkeit gegen Druck wurde ge-

ringer. Weiterhin erkrankte die Patientin an einer Angina follicularis und anscheinend durch Hineinschneuzen von Eiter ins linke Mittelohr an einer Otitis media, welche durch Paracentese und unter Carbolglycerinbehandlung zurückging.

14. April. Die rechte Stirnhöhle war erst sondirbar, nachdem weitere Theile des vorderen Siebbeins mit der Hartmann'schen Zange entfernt worden waren. Nun gelang auch die Ausblasung und Ausspülung unter bestimmtem Nachweis einer Sinuitis frontalis chronica purulenta. Auch aus den Stirnzellen kam Eiter. Da trotz regelmässiger Ausspülungen die Kopfschmerzen nicht vollständig verschwanden und die Eiterabsonderung nicht nachliess, so entschloss sich Herr Professor Killian zur Radicaloperation, welche am 26. April ausgeführt wurde,

Hautschnitt dicht über der Augenbraue. Eröffnung der Stirnhöhle auf ihrer medialen Seite. Abtrennung ihrer Vorderwand von dem Orbitalrande mit der Stille'schen Zange. Die Höhle reichte sehr weit nach aussen. Vordere Stirnhöhlenwand in Gestalt eines Hautknochenlappens nach oben geklappt. Wegen der Grösse der Stirnhöhle wurde nach vollständiger Resection ihrer Vorderwand eine zu grosse Entstellung befürchtet. Darauf Ausführung des oben entworfenen Operationsplanes zur Bildung einer orbitalen Spange und Resection des Stirnhöhlenbodens, ohne vorher diese Spange an ihren beiden Enden durchzumeisseln.

Die Freilegung der Siebbeinzellen wurde in diesem Falle nach dem Verfahren ausgeführt, welches Hartmann in seinem Atlas der Anatomie der Stirnhöhle (Wiesbaden 1900) angegeben hat mit der Modification, dass nicht ein isolirtes Fenster im Bereiche des Thränenbeines, sondern dass eine solche Oeffnung in das vordere Siebbein im Anschluss an die Resection des Stirnhöhlenbodens angelegt wurde. Die Gegend der Trochlea kam dabei in Wegfall. Auch sei erwähnt, dass Hartmann eine Verlängerung des Hautschnittes auf den Processus nasalis des Oberkiefers nach abwärts empfahl, während in dem vorliegenden Falle der Versuch, ohne diese Verlängerung auszukommen, gemacht wurde und durchaus gelang. Die Zugänglichkeit der Stirnzellen und die Möglichkeit, eine breite Verbindung mit der Nase anzulegen, befriedigte durchaus, jedoch fehlte der freie Ueberblick über die Haupthöhle der Nase, wie er durch die Spaltung und Aufklappung des Nasenrückens erreicht wird. Um eine Fadeneiterung nach der primären Naht zu vermeiden, wurde die Wunde und die Hauträuder mit Carbollösung abgetupft, darauf Tamponade, Herausleitung je eines Tamponendes aus der Nase, dem medialen und temporalen Wundwinkel. Atropin. Verband.

Der Verlauf war zwar ein fieberloser, jedoch blieb die Prima intentio vollständig aus. Nicht einmal die primäre Verklebung der Wundränder trat ein, ja sogar Theile des Periosts, welches die orbitale Spange bedeckte, stiessen sich ab, was zur Folge hatte, dass die mediale Hälfte dieser Spange in einzelnen Theilchen zur Abstossung gelangte. So dauerte es bis zum 20. Mai, bis ein fester narbiger Verschluss der Wunde zu Stande gekommen war. Auch blieb am medialen Theile der Narbe eine Fistel zurück, nach deren Spaltung am 28. Mai noch ein Sequester entfernt werden musste, Am 7. Juni konnte Pat. geheilt entlassen werden.

Die Narbe war trotz der Heilung per secundam nur schmal und wenig auffällig; jedoch trat nach der Abstossung des medialen Theils der orbitalen Spange eine auffällige Einsenkung ein. Es lag auf der Hand, dass die Ausätzung der frischen Wunde mit Carbollösung die Prima intentio verhindert hatte. Entweder war die gereichte Lösung zu stark, oder es handelte sich um einen jener Fälle,

in denen selbst geringgradige Carbollösungen Gewebsnekrose herbeiführen. Sehr zu bedauern war, dass auch das Periost der orbitalen Spange theilweise nekrotisch wurde und so ein Theil dieser Spange zur Abstossung kam. Ohne dieses Ereigniss wäre das kosmetische Resultat, wie die Beobachtungen der ersten Zeit nach der Operation lehrten, ein durchaus befriedigendes gewesen. Uebrigens wird die Vertiefung in der Stirne durch die schwarzen Augenbrauen der Patientin so gut verdeckt, dass die Patientin trotz der Entstellung geheirathet wurde. Da die Ursache für das Nekrotischwerden der Spange vollkommen klar war, so liess sich Killian durch den Misserfolg in diesem Falle durchaus nicht abschrecken, bei dem nächsten Patienten in analoger Weise vorzugehen.

Fall IV.

C. Fr. M., Kaufmann, 28 Jahre, erkrankte Winter 1896 angeblich nach einer heftigen Erkältung an einer Eiterung aus der rechten Nase; er wurde später längere Zeit poliklinisch behandelt. Nach Entfernung des vorderen Endes der mittleren Muschel konnte die Stirnhöhle bequem ausgespült werden. Sie sonderte regelmässig reichlichen Eiter ab. Vorübergehend klagte Patient über Druck in der Stirne. Behandlung und Ausspülung waren ohne Erfolg. Auch die Ausräumung der vorderen Siebbeinzellen, soweit sie von der Nase aus zugänglich waren, änderte daran nichts. Patient entschloss sich daher zur Radikaloperation, welche am 28. April 1900 vorgenommen wurde.

Eine halbe Stunde vor der Operation: Morphiuminjection 0,01, Ausspülung der Nase und der Stirnhöhle, Tamponade der rechten Nasenhöhle. Darauf in Narkose Resection eines Theils der vorderen Stirnhöhlenwand. Da die Stirnhöhle sehr weit nach oben reichte, wurde die übrige Vorderwand in Gestalt eines Hautknochenlappens zurückgeschlagen. Die Schleimhaut war stark ödematös degenerirt und hätte bei einfachen Ausspülungen nie ausheilen können. Der knöcherne, obere Orbitalrand mit seinem Periostüberzug blieb in Gestalt einer schmalen Spange stehen, nachdem es gelungnn war, die Haut des oberen Lides von diesem Rande abzulösen und mit dem Bulbus nach abwärts zu ziehen und darauf von unten her den gesammten Stirnhöhlenboden einschliesslich des Bodens der orbitalen Buchten zu beseitigen.

Der in der Augenbraue verlaufende Hautschnitt wird darauf auf der Seite der Nase etwas nach abwärts geführt, um im Bereiche des Thränenbeins auf die Stirnzellen eingehen zu können. Eine grosse, dort angelegte Oeffnung wird mit der im Bereiche des Stirnhöhlenbodens vorhandenen in Verbindung gebracht, darauf das vordere Siebbein ausgeräumt. Es finden sich einige grosse Zellen, die mit der Nasenhöhle in breite Verbindung gebracht werden. Doch ist der vordere obere Theil der Nasenhöhle nicht so übersichtlich, wie nach Aufklappung des Nasenrückens.

Besonders erwähnt sei, dass in diesem Falle, wie in früheren die Unterbindungen alle mit Seide gemacht wurden. Von den eingelegten Jodoformgazetampons wurde der eine zur Nase, der andere zum temporalen Wundwinkel herausgeleitet. Darauf primäre Naht mit Seide. Atropin ins Auge. Verband.

Verlauf war fieberlos (höchste Abendtemperatur 37,5°). Patient hatte keine Schmerzen. 1. Verband konnte bis zum 2. Mai liegen. Beim Verbandwechsel zeigte sich ein leichtes Oedem am Rande des oberen Lides; auch waren die Wundränder ein wenig geröthet und geschwollen, im übrigen aber gut verklebt. Keine

Fadeneiterung. Auge ohne Störung. Darauf wurden die Tampons entfernt und ein feuchter Verband angelegt.

3. Mai. Verbandwechsel. Pat. sieht doppelt Beim Sehen in der Nähe erscheint das linke Bild gerade, das rechte höher und schräg.

3. und 7. Mai werden die Nähte entfernt, Oedem des oberen Lides ist geringer. Heilung der Hautwunde per primam.

10. Mai. Patient steht auf.

12. Mai. Immer noch Doppelbilder. In der Nase Morgens eine Eiterkruste: Ausspülung der leicht zugänglichen Stirnhöhle ergiebt keinen Eiter.

16. Mai. Doppelbilder geringer, nur beim Blick in die Ferne nachweisbar. Narbe lineär, leichte Ptosis. Hautfurche über dem oberen Lid leicht verstrichen. Patient entlassen.

21. Mai. Doppelbilder noch nicht ganz verschwunden.

21. Juni. Kleiner Absess im Bereiche der Naht. Nach der Spaltung entleerten sich einige Seidenfäden. Dasselbe wiederholt sich am 17. August, 21. December und noch im Frühjahr 1901.

Am 9. October 1900, also ein halbes Jahr nach der Operation gab Patient an, dass er hier und da noch doppelt sehe, auch bilde sich noch in der Nase täglich von oben eine kleine Kruste. Es konnte nachgewiesen werden, dass aus der frontalen Wundhöhle noch etwas Schleim heraussickerte. Im übrigen war das kosmetische Resultat dieser Operation von Anfang an ein tadelloses. Pat. konnte mit seiner lineären Narbe, welche durch die vor der Operation nicht abrasirte obere Augenbraue verdeckt wurde, ohne aufzufallen, schon sehr bald ausgehen. Die leichte Ptosis und Verstreichung der Hautfurche über dem oberen Lid wurde wenig bemerkt. Offenbar war diese Veränderung darauf zurückzuführen, dass die Fascie des oberen Lides bei der Operation von dem oberen Orbitalrand abgetrennt worden war.

Im Frühjahr 1901 bildete sich bei dem Pat. im Bereiche der Naht wieder ein kleiner Abscess. Trotz Auskratzung blieb bis jetzt eine wenig secernirende Fistel zurück, da Pat., der an einer ausgesprochenen Lungenphthise leidet, auf eine radikale Beseitigung dieser Fistel keinen Werth legt, bevor sein Lungenleiden in einem Sanatorium gebessert worden sei. Die Hartnäckigkeit, mit der diese Fistel bestehen bleibt, ist darauf zurückzuführen, dass ein Theil der vorderen Stirnhöhlenwand osteoplastisch behandelt, anstattt resercirt worden war. Bemerkt sei noch, dass die Stirnhöhleneiterung eine nicht tuberkulöse war, und dass es sich um eine sehr chronisch verlaufende Lungenspitzentuberkulose handelt, welche zur Zeit der Operation bei gutem Ernährungszustand des Pat. stationär geworden war, um erst später wieder aufzuflackern.

Epikrise: Dieser Fall zeigt wie der vorige, dass der obere Orbitalrand erhalten werden kann und dass es nicht nothwendig ist, denselben temporär nach abwärts zu klappen, um den Stirnhöhlenboden reseciren zu können. Auch wenn dieser Rand stehen bleibt, lässt sich nach Ablösung und Herabziehung des oberen Lides mit dem Bulbus der Stirnhöhlenboden bis in die tiefsten orbitalen Buchten mit geeigneten langen und schmalen Zangen bequem reseciren.

Das kosmetische Resultat fiel trotz der Resection eines grossen Theils der vorderen und der ganzen unteren Stirnhöhlenwand bei primärer Heilung der Hautwunde ausgezeichnet aus, weil der stehengebliebene knöcherne

obere Orbitalrand der Umgebung des Auges und der Stirne ihre normale Configuration wahrte.

Misslich waren zwei Umstände: 1. die öfters wiederholte Herausciterung von Seidenfadenknoten, von den zahlreichen Unterbindungen herrührend. Es war dies eine Mahnung, in Zukunft bei Stirnhöhlenoperationen zu Unterbindungen nur noch Catgut zu verwenden. 2. Die Doppelbilder. Dieselben waren anfangs sehr ausgesprochen, gingen aber bald auf ein so geringes Maass zurück, dass Pat. in seinem Beruf als Kaufmann nicht merklich gestört wurde. Wegen ihrer langen Dauer waren dieselben immerhin eine unangenehme Beigabe. Sie mussten offenbar darauf zurückgeführt werden, dass die Trochlea durch die Operation ihren Halt verloren hatte. Da in einem anderen, acuten Fall die Doppelbilder bei gleicher Ursache noch viel störender aufgetreten waren, so gab dieser Umstand einiges zu denken. Es schien zweckmässig, in künftigen Fällen die Trochleagegend mehr zu schonen. Bei Aufklappung des Nasenrückens behufs Erreichung des vorderen Siebbeins waren nie Doppelbilder aufgetreten. Es musste daher diese Aufklappung vor der Anlegung einer Oeffnung im Bereiche des Thränenbeines den Vorzug verdienen; insbesondere dann, wenn es sich um die Operation von Patienten handelt, welche ihre Augen zu feineren Hantirungen gebrauchen und bei denen die Gefahr bestand, dass sie durch Doppelbilder längere Zeit in ihrer Arbeitsfähigkeit beeinträchtigt würden. Besonders musste diese Erwägung in die Wagschale fallen, wenn die Radicaloperation auf beiden Seiten nöthig war, wie in dem folgenden Falle.

Fall V.

A. W., 31 Jahre, Schuhmacher, ist schon seit längerer Zeit wegen Nasenpolypen und doppelseitiger chronischer Stirnhöhleneiterung in Behandlung. Resection des vorderen Endes der mittleren Muschel und Ausräumung der vorderen Siebbeine von der Nase aus, sowie lange Zeit regelmässig fortgesetzte Ausspülungen der Stirnhöhle genügten nicht, den Pat. von seiner Eiterung aus den genannten Höhlen und von seinen periodenweise auftretenden Kopfschmerzen, welche ihn in der Ausübung seines Berufes sehr störten, dauernd zu befreien. Er war daher gerne bereit, sich der doppelseitigen Radikaloperation zu unterziehen, welche am 8. Mai 1900 nachmittags ausgeführt wurde.

Vor derselben: Morphiuminjection 0,01, Ausspülung der Nase und beider Stirnhöhlen, sorgfältige Tamponade der hinteren Hälfte beider Nasenhöhlen. Hautschnitt bogenförmig, beiden nicht rasirten Augenbrauen folgend. Die beiden Schnittlinien laufen in der Mitte der Nasenwurzel spitzwinkelig zusammen. Von der Spitze dieses Winkels aus wird später ein Medianschnitt auf dem Rücken der Nase bis zur Mitte derselben nach abwärts geführt. Eröffnung beider Stirnhöhlen in der Mittellinie. Die vordere Wand war ausserordentlich dick, man kam direkt auf das Septum interfrontale und seitlich davon in die Stirnhöhlen. Dieselben waren mässig gross; ihre Schleimhaut zeigte nur eine starke und gleichmässige Verdickung, war aber nirgends ödematös degenerirt.

Resection beider Vorderwände in toto bis zu den oberen Orbitalrändern. Auskratzung der gesammten Stirnhöhlenschleimhaut, darauf Aufklappung des

Nasenrückens nach beiden Seiten. Die Nasenbeine sind sehr hart und lassen sich mit dem Meissel nur unter starker Splitterbildung von einander trennen. Die Durchtrennung beider Processus frontales der Oberkiefer geschieht subcutan mit einer starken schneidenden Knochenzange. Da nach der Aufklappung noch kein genügender Zugang zu dem vorderen Siebbein erreicht wird, so werden die Orbitalränder nahe der Mittellinie sowohl auf der rechten, wie auf der linken Seite durchgemeisselt, wodurch die Stirnhöhlenwunde mit der durch die Aufklappung der Nasenhöhle entstandenen in Verbindung kommt. Leider brach der mittlere, beide oberen Orbitalränder verbindende kleine Knochenkeil bei dieser Procedur ab und musste entfernt werden. Die beiden Stirnhöhlenböden konnten darnach bequem resecirt, die vorderen Siebbeine leicht ausgeräumt und eine breite Communication mit der Nasenhöhle in übersichtlicher Weise angelegt werden.

Sehr unangenehm und störend wirkte die starke Blutung, welche bei der Aufklappung des Nasenrückens aus der durchtrennten Nasenschleimhaut eintrat. Nur durch zeitweise partielle Tamponade der Wunde an dieser Stelle konnte ein Weiteroperiren ermöglicht werden. Einlegung von Jodoformgazestreifen in die Wundhöhle, Herausleiten der Enden zum temporalen Wundwinkel und zur Nase heraus, dann Reposition der aufgeklappten Theile des Nasenrückens und sorgfältige Naht der Hautwunde. Atropin. Verband.

10. Morgens 38,0°, Abends 37,8°. Puls 60.

11. Mai. Morgens 37,9°. Verbandwechsel. Tampons aus der Nase alle entfernt. Abends 39,4°, Puls 108. Starke Schmerzen im ganzen Kopf, besonders im Hinterkopf und Nacken. Abends Verbandwechsel; die Wunde sieht sehr gut aus, ist primär verklebt. Zwei spannende Nähte auf dem Nasenrücken werden entfernt. Aus der Nase kommt viel Sekret. Im Halse Erscheinungen einer Angina follicularis.

12. Mai. Morgens 38,4°, Abends 39,3°. Die Wunde zeigt nur am Nasenrücken eine leichte Reizung. Belag auf der linken Tonsille etwas fibrinös. Feuchter Verband.

13. Mai. Morgens 38,5°, Abends 39,5°.

14. Mai. Ebenso.

15. Mai. Ausgesprochenes Scharlachexanthem. Patient wird auf die medicinische Klinik verlegt.

Der Scharlach nahm einen regulären, leichten Verlauf ohne Nierenaffektion. Pat. war offenbar von einem Kranken mit larvirtem Scharlach in der Klinik inficirt worden. Bei diesem Patienten war nur eine Angina und eine leichte Nephritis im Anschluss an eine Operation im Bereiche der unteren Muschel zur Beobachtung gekommen.

Der weitere Wundverlauf gestaltete sich wie folgt:

Die Hautwunde verheilte lineär und primär trotz des Scharlachs. Die Nähte konnten bald entfernt werden. Am Nasenrücken entstand ein kleines Abscesschen, aus dem sich am 20. Mai etwas Eiter entleerte und das sich dann sofort schloss. Ein zweiter Abscess entstand links an der Stelle, wo der Processus nasalis des Oberkiefers subcutan durchtrennt war. Incision am 28. Mai; es ist kein rauher Knochen zu fühlen. Die Heilung tritt rasch ein.

Am 7. Juni kam aus der Nase noch viel Eiter, doch hörte die Sekretion in dem Maasse, in dem die innere Stirnhöhlenwunde abheilte, allmählich vollständig und dauernd auf, wie mehrfach vorgenommene Nachuntersuchungen lehrten. Kopfschmerzen hatte Pat. nie wieder, Doppelbilder waren nie aufgetreten, er erlangte seine volle Arbeitsfähigkeit und volle Gesundheit wieder.

Das kosmetische Resultat war ein sehr befriedigendes; die lineare Narbe ist nur im Bereiche der Nasenwurzel und am Nasenrücken leicht sichtbar. Die flache Einsenkung dieser Gegend fällt nicht besonders auf, weil sie für von Anfang an vorhanden angesehen wird. Der Nasenrücken hat nicht mehr die zierliche, schmale Form wie vor der Operation, weil die Reposition der Hautknochenlapgen nicht so exact gelang. Doch ist die breitere Form des Nasenrückens an und für sich nicht auffällig, weil man keinen direkten Vergleich mit der früheren Form hat und die jetzige für angeboren hält.

Epikrise: Wir hatten also in diesem Falle dadurch, dass wir der doppelseitigen Aufklappung des Nasenrückens vor der Anlegung vorderer seitlicher Oeffnungen im Siebbein den Vorzug gaben, den Eintritt von Doppeltsehen bei unserem Patienten, der dem Schuhmacherhandwerk oblag, vollständig vermieden. Die Aufklappung hatte aber in der Weise, wie wir sie in diesen und früheren Fällen vornahmen, gewisse Schattenseiten. Die Nasenbeine sind stets sehr fest mit einander, mit dem Stirnbein und der Lamina perpendicularis des Siebbeins verbunden. Sie geben dem oberen Theil der Nasenwurzel ihre äussere Form, haben daher einen hohen kosmetischen Werth. Werden sie in der Mitte auseinander und vom Schädel abgesprengt, so kann man sie nachher nicht mehr so unter sich und mit dem Stirnbein zusammenfügen, dass wieder die ursprüngliche Gestalt des Nasenrückens in ihrer schlanken Form entsteht. Besonders misslich ist es, wenn Fragmente vom Nasenbein abbrechen; auch kommt in Betracht, dass bei der Durchtrennung der Nasenschleimhaut im Bereiche der Nasenbeine sehr starke und sehr störende hauptsächlich parenchymatöse Blutungen erfolgen. Die Durchtrennung des aufsteigenden Astes des Oberkiefers lässt sich subcutan nur mit gewissen Schwierigkeiten vornehmen. Die Abmeisselung dieses Fortsatzes und des Nasenbeins vom Stirnbein ist zeitraubend. Killian fasste daher auf Grund dieser und früherer Erfahrungen über die Aufklappung des Nasenrückens den Entschluss, in Zukunft in wesentlich modificirter Form vorzugehen, d. h. die Nasenbeine unter allen Umständen intact zu lassen, den Zugang zum Siebbeine im Bereiche des Processus frontalis des Oberkiefers anzulegen und diesen Knochenabschnitt nicht aufzuklappen, sondern seine obere, der Länge des Nasenbeins entsprechende Strecke bis dicht zum unteren Orbitalrand und Thränensack hin und oben bis zum Stirnbein und Nasenboden, medial bis zum Nasenbein vollständig zu reseciren. Es war anzunehmen, dass dadurch keine merkliche Entstellung im Bereiche der Nasenwurzel und des inneren Augenwinkels entstehen würde. Auch konnte darnach die innere Schleimhautauskeidung der äussen Nase anstatt durchtrennt einfach an der lateralen Nasenwand bis zu den Stirnzellen hin abgelöst und so die störende Blutung thunlichst vermieden werden. Da durch diese Knochenresection ein Fenster vor der Trochleagegend entstand, so mussten Doppelbilder ebenso wie bei der Aufklappung höchstwahrscheinlich ausbleiben.

Diese Erwägungen waren bei der Operation des nächstfolgenden

VI. Falles noch nicht zur Reife gelangt. Dagegen verweisen wir bezüglich der fraglichen Punkte auf Fall VII. Zu bemerken ist noch zu Fall V., dass, obwohl das Septum interfrontale vollständig abgetragen wurde, im Bereiche der mittleren Stirngegend durch die vollständige Einsenkung der Haut in das Stirnhöhlengebiet keine Entstellung eintrat. Killian hatte in Heymann's Lehrbuch die Erhaltung des Septum interfrontale bezüglich einer Knochenspange in der Mitte der Stirne aus kosmetischen Gründen empfohlen. Da sich aber beim Stehenlassen einer solchen Knochenspange weder von der Orbita noch von der Nase, noch von der äusseren Haut her die Weichtheile in die medialen Stirnhöhlenwinkel hineinlegen können, so war zu befürchten, es könnten sich im Verlaufe der Heilung Buchten formiren, aus denen es weiter eiterte. Schliesslich schien es Killian auch weniger entstellend zu sein, wenn in der Stirnhöhlengegend eine einzige, flache, grosse, als zwei kleinere, aber tiefere Mulden vorhanden wären. So wurde denn in diesem Falle das Septum interfrontale geopfert, keine mediale, interfrontale Spange gebildet und das kosmetische Resultat war doch ein ausgezeichnetes. Zugestanden muss allerdings werden, dass es sich hier um kleine Stirnhöhlen handelte. Die Frage, wie sich bei grossen Stirnhöhlen bei einem analogen Vorgehen der kosmetische Endeffect gestalten werde, blieb noch offen.

Eine sehr unerwünschte Complikation bildete in diesem Falle der Scharlach. Doch war es interessant, zu beobachten, dass die prima intentio der Wundheilung durch diese Infectionskrankheit keine wesentliche Störung erfuhr.

Fall VI.

K. F., 30 Jahre, Arzt, stammt aus gesunder Familie und ist selbst nie krank gewesen. Im Frühjahr 1895 liess er sich in Würzburg wegen einer Spina sept. nar. sinistr. operiren; die Heilung erfolgte reactionslos.

Einige Wochen später trat unter heftigen Schmerzen, ohne dass Pat. einen Grund für diese Erkrankung anzugeben wusste, eine starke Anschwellung des linken oberen Augenlides auf, als deren Ursache ein Empyem der Stirnhöhle diagnosticirt wurde. Die daran sich anschliessende Aufmeisselung des linken Sinus frontalis, Ausräumung und Drainage desselben brachte die Ausheilung in vier Wochen zu Stande.

Das Befinden war bis zum Herbst 1896 ein leidliches. In dieser Zeit stellten sich wiederum intensive Schmerzen am linken oberen Orbitalrand ein. Auf Drängen des Patienten wurde die Neurotomie des Nervus frontalis und supraorbitalis vorgenommen; die gleichzeitig ausgeführte Punction der Stirnhöhle ergab nur Blut.

Etwa eine Woche später erkrankte Pat. unter Schüttelfrost und Schmerzen in der Harnblasengegend, deren Ursache ein haselnussgrosser Abscess in der Prostata war. Nach erfolgter Incision entleerte sich Eiter; die bakteriologische Untersuchung stellte den Staphylococcus pyogenes aureus fest.

Während des Heilverlaufs trat unter allmälig zunehmenden Schmerzen eine Anschwellung am linken Oberarm auf. Es handelte sich um einen periostitischen Abscess, der nach Incision und Entfernung eines Sequesters heilte.

Von dieser Zeit ab war Pat. frei von jeglichen Beschwerden, bis sich im

November 1898 eine schmerzhafte Anschwellung am linken oberen Orbitalrande bildete. Die Wiedereröffnung und Auskratzung der Stirnhöhle war nothwendig. Acht Tage später nahm der Operateur in einer zweiten Operation die Erweiterung des Canalis naso-frontalis vor und legte ein Drainrohr ein. Unter regelmässigen Ausspülungen kam in 3 Wochen die Ausheilung zu Stande.

Aber bereits im Mai 1900 erkrankte Pat. wiederum unter den alten Symptomen: unter heftigen, anfallsweise kommenden Schmerzen wölbte sich die Narbe in der linken Stirnhöhlengegend vor; der palpirende Finger konnte deutliche Fluctuation nachweisen. Eine Incision war nöthig, die Sonde führte in einen tiefen Raum der linken Stirngegend. In der Tübinger Klinik wurde die Knochenlücke erweitert und wiederum ein Drainrohr in den Canalis fronto-nasalis eingelegt. Nach Ablauf von einer Woche musste in einer zweiten Operation eine Erweiterung des Weges nach der Nase und die Einführung eines dickeren Drainrohres vorgenommen werden. Es folgten wieder regelmässige Ausspülungen und im Verlaufe von 6 Wochen schloss sich die Fistel der linken Stirngegend.

Nach weiteren 3 Wochen erneute Schmerzen im Bereiche der Narbe. Die Fistel musste wieder eröffnet werden und schloss sich seitdem nicht wieder.

Die in verschiedonen chirurgischen Kliniken von Würzburg, Bonn und Tübingen vorgenommenen operativen Eingriffe hatten, wie aus vorstehendem Bericht hervorgeht, nur einen temporären Erfolg. Immer wieder traten Recidive auf und schliesslich blieb die Fistel dauernd offen. So entschloss sich denn Pat., im Juli 1900 die Freiburger laryngo-rhinologische Klinik aufzusuchen.

Stat. praes.: Bei der Aufnahme befand sich Pat. in gutem Ernährungszustand. Ueber der linken Augenbraue war eine 2 cm lange Narbe und an deren innerem Ende eine Fistel sichtbar. Die Umgebung derselben war leicht ödematös und mit einigen Granulationen bedeckt. Das linke Auge nebst Orbita waren gesund. Aus der linken Nase kam Eiter.

Bei Sondirung der Fistel gelangte man in die Stirnhöhle. Es handelte sich also um eine alte Stirnhöhleneiterung und wahrscheinlich war der complicirte Bau dieser Höhle die Ursache der Bildung metastatischer Abscesse und der operativen Misserfolge.

Radicaloperation am 25. Juli: Morphiuminjection (0,01), Ausspülung der Nase und der Stirnhöhle mit physiologischer Kochsalzlösung, Tamponade der Nase, gründliche Desinfection des Operationsfeldes. Die Augenbraue wird nicht abrasirt. Narkose. Hautschnitt in der linken Augenbraue im Bogen an der Seitenwand der Nase bis zum Niveau des Canthus internus herabgeführt. Von der Fistel aus musste ein kurzer Schnitt senkrecht zu dem vorigen geführt werden.

Es folgte die totale Resection der ganzen vorderen Stirnhöhlenwand einschliesslich der vorderen Wände sämmlicher Buchten. Wie sich bei diesem Eingriff zeigte, erstreckte sich die linke Stirnhöhle weit über die Mittellinie nach rechts und hatte medial in der Richtung nach dem Scheitel 3 enge und weit hinauf reichende Buchten. Etwa der Mitte des oberen Orbitatrandes entsprechend stiess man auf eine verticale Scheidewand. Durch diese führte eine Oeffnung in eine schmale und temporalwärts bis in die Gegend des äusseren Orbitalrandes führende Abtheilung. Aus dieser temporalen Bucht gelangte die Sonde durch ein 4 mm weites Ostium in einen tiefen, lateralwärts gelegenen orbitalen Recessus. Daneben bestand aber noch ein analoger, medialer, orbitaler Recessus, welcher mit der Haupthöhle communicirte.

Nachdem diese höchst complicirten Verhältnisse klargelegt und die vorderen

Wände der genannten Höhlen entfernt worden waren, wurde die Haut des oberen Lides unter Schonung des Periostes von dem oberen Orbitalrande so weit abgelöst, dass man auf den Stirnhöhlenboden gelangen konnte. Totale Resection dieses Bodens, einschliesslich desjenigen der beiden orbitalen Recessus sowie aller Scheidewände.

Es blieb also nur noch der obere Orbitalrand in Gestalt einer Knochenspange stehen. In Folge der früheren Operationen fehlte von dieser Spange ein $^3/_4$ cm langes mediales Stück.

Die nasale Bucht der Stirnhöhle und die frontalen Siebbeinzellen wurden ausgekratzt und in breite Verbindung gesetzt, wobei ein Theil des Thränenbeins geopfert werden musste. Eine breite Communikation mit der Nase war bereits vorhanden.

Ausschneidung der Fistelränder, Einlage eines Drainrohres von der temporalen Bucht bis in die Nase, sowie eines zweiten in den temporalen Wundwinkel. Die übrigen Wundränder werden mit einem Jodoformgazestreifen ausgefüllt, dessen Ende zum inneren Wundwinkel herausgeleitet wird. Naht. Atropin.

Verlauf: Pat. hat keine Schmerzen. Aus der Nase läuft blutig-seröse Flüssigkeit. Am zweiten und dritten Tage nach der Operation betrug die Abendtemperatur 37,6°; am 4. Tage (29. Juli) erster Verbandwechsel. Leichtes Oedem im Bereiche der Stirnhaut, etwas stärkeres am oberen Lid; dabei geringe Röthung und Druckempfindlichkeit. Beseitigung der Tampons. Es hat offenbar eine leichte Sekretstauung stattgefunden. Zwei Nähte haben durchgeschnitten. Auge ohne entzündliche Reaction. Keine Doppelbilder.

Am 31. Juli werden als Ursache des erwähnten Oedems einige Stichkanaleiterungen gefunden. Entfernung der Nähte und der Gummidrainage. Wunde primär verklebt, nur in dem Winkel, in dem die beiden Hautschnitte zusammenstiessen, ist ein kleines Hautzipfelchen nekrotisch geworden. Feuchter Verband.

1. August: Sekretion aus der Nase wesentlich geringer. Das Oedem der Haut und am Oberlide hat bedeutend abgenommen; leichtes Ekzem, feuchter Verband, der von da an täglich erneuert wird.

4. August: Lidödem fast ganz verschwunden.

6. August: Wunde geheilt, bis auf eine kleine Stelle am inneren Augenwinkel.

8. August, also am 13. Tage nach der Operation, konnte der Verband definitiv weggelassen werden. Die Wunde war per primam geheilt, aus der Nase kam kein Sekret mehr, auch nicht bei Druck auf die Stirnhöhle. Pat. verliess wenige Tage darauf die Klinik. Zuweilen kam noch eine Spur blutigen Schleimes aus der Nase.

Das kosmetische Resultat war so befriedigend, dass Pat. im September seine Verlobung anzeigen konnte. Wie seine später übersandte Photographie zeigt, besteht in der linken Stirnhöhlengegend eine leichte Einsenkung. Die Haut ist hier von den früheren Operationen her noch etwas narbig verändert. Durch die von da ausgehende Narbencontraction scheint offenbar ein höherer Stand der linken Augenbraue bedingt zu sein, der jedoch wenig auffallend ist.

Nach neueren Berichten hat die Heilung bis jetzt unverändert standgehalten.

Epikrise: Vorstehender Fall ist in verschiedener Hinsicht lehrreich. Er zeigt vor allem, dass chirurgische Eingriffe, welche auf den complicirten Bau einer Stirnhöhle nicht genügend Rücksicht nehmen, keinen Er-

folg haben. Der Operateur muss mit der Stirnhöhlenanatomie auf's Intimste vertraut sein, wozu er nur auf Grund eingehender Studien an Präparaten, insbesondere an nicht macerirten Köpfen gelangt. Wird eine einzige eiternde Bucht übersehen, bleibt in irgend einem Winket eine Portion degenerirter Schleimhaut stehen, so ist die definitive Heilung unmöglich. Es kommt in dem betreffenden Gebiet über kurz oder lang zur Abscess- und Fistelbildung. Unbedingte Vorbedingung für die Ausheilung einer complicirt gebauten Stirnhöhle ist die radikale Beseitigung sämmtlicher Wandtheile mit Ausnahme der das Cavum cranii abschliessenden. Die strenge Befolgung dieses Grundsatzes hat unserem Patienten zu einer endlichen Heilung verholfen.

Die Spaltung des Nasenrückens behufs Beseitigung der Stirnzellen und Anlegung eines breiten Weges nach der Nase war hier nicht nöthig, da die früheren Operateure schon reichlich vorgearbeitet hatten. Es genügte die Opferung eines Theils des Thränenbeins. Doppelbilder blieben aus.

Trotz des radikalen Eingriffes, der die Entstehung einer grossen und tiefen Wundhöhle über dem Auge zur Folge hatte, sah man später von dieser ganzen Höhle, eine leichte Einsenkung der Haut ausgenommen, fast nichts mehr. Orbitalgewebe und äussere Haut hatten sich in die Rolle getheilt, den entstandenen leeren Raum auszufüllen, im Uebrigen aber blieb eine Entstellung nur deswegen aus, weil der obere Rand der Orbita in Gestalt einer Knochenspange erhalten war. Das Fehlen eines kleinen medialen Stückchens dieser Spange fiel später in keiner Weise auf. Die Haut überspannte diese Lücke, ohne sich merklich einzusenken.

Beachtenswerth ist das in den ersten Tagen nach der Operation beobachtete und auf Fadeneiterung zurückzuführende Oedem im Bereiche der Hauträuder, insbesondere am oberen Lid, sowie die leichte Sekretverhaltung in jener Zeit, welche zu mässigen Temperatursteigerungen (37,6°) Veranlassung gab. Wie nach der Radikaloperation bei Anlegung einer primären Naht am besten zu drainiren sei, bedarf noch des Studiums. Anscheinend leisten richtig eingelegte Drainröhren mehr, als die übliche Tamponade mit Jodoformgaze.

Die Aufgabe, durch antiseptische Maassregeln Fadeneiterungen zu verhindern, ist eine recht schwere. Es handelt sich vor allem nicht um eine aseptisch durchführbare Operation. Die gesammte Wundhöhle ist stets mit dem Stirnhöhleneiter überschwemmt. Auch bei nachträglicher gründlichster Desinfection der Höhle und der Hauträuder werden sehr leicht Eitererreger beim Nähen von den Seidenfäden in die Stichkanäle mit hineingezogen. Am besten ist es daher, Seide zu verwenden, die mit einem Antisepticum kräftig durchtränkt ist. Trotz Befolgung dieses Grundsatzes in unserer Klinik traten hie und da doch die fatalen Stichkanaleiterungen auf. Sehr zweckmässig scheint bei in Entwicklung begriffenen Stichkanaleiterungen die Verwendung feuchter Verbände zu sein.

Der folgende Fall hat in gewisser Hinsicht Aehnlichkeit mit dem hier beschriebenen. Auch in diesem hatte die allgemein übliche Beschränkung

der Stirnhöhlenoperationen auf eine partielle, bezüglich totale Resection der vorderen Stirnhöhlenwand nicht zur Heilung geführt.

Fall VII.

R. L., 30 Jahre, Sekretär. Pat., der aus gesunder Familie stammt, hat im Alter von 12 Jahren eine Brustfellentzündung durchgemacht, ist aber sonst immer gesund gewesen. Im Jahre 1890 erkrankte er an Influenza, die mit äusserst heftigen, 8 Tage anhaltenden Kopfschmerzen verbunden war. Seit dieser Erkrankung litt er an reichlichem, gelblichem Ausfluss aus beiden Nasenlöchern. Zwei Jahre nach dem Influenzaanfall kam eine putride Bronchitis dazu, die bronchiektatische Erweiterungen im Gefolge hatte und bis zum heutigen Tage trotz öfteren Aufenthaltes in Davos und Graubünden in unveränderter Weise fortbesteht. Abgesehen von der anhaltenden, reichlichen Eiterabsonderung aus der Nase war das Allgemeinbefinden stets ein gutes, bis im Juli 1900 intensive Schmerzen über beiden Augenbrauen auftraten, die sich mit grosser Regelmässigkeit zwischen 11 und 1 Uhr Mittags einstellten und zu dieser Zeit am heftigsten waren, ohne jedoch den übrigen Theil des Tages ganz zu verschwinden. Dieselben hielten etwa drei Wochen an. Patient suchte specialärztliche Hilfe auf, wobei polypöse Wucherungen im mittleren Nasengang und Empyem der Stirnhöhle beiderseits festgestellt wurde. Die eingeleitete conservative Behandlung brachte keine Linderung der Beschwerden, so dass in einer am 2. September 1900 vorgenommenen Operation die vordere Wand beider Stirnhöhlen entfernt und die erkrankte Schleimhaut ausgekratzt werden musste. Trotz längerer Tamponade blieben an den nasalen Enden beider Augenbrauen zwei Fisteln zurück, aus denen sich sowohl spontan als auch bei Druck Eiter entleerte.

Mitte Januar 1901 wurde uns daher der Kranke zur Untersuchung überwiesen. Ausser der doppelseitigen chronischen Sinuitis frontalis purulenta mit Fistelbildung nach Operation wurde bei der ersten Untersuchung auch eine linksseitige Sinuitis maxillaris purulenta durch Ausspülung festgestellt. Eine ebensolche schien auch auf der rechten Seite vorhanden zu sein. Erst 6 Wochen später liess sich Pat. in die Klinik aufnehmen.

Status bei der Aufnahme: Mittelgrosser, anämisch und schwächlich aussehender Patient leidet, abgesehen von der abundanten Naseneiterung, an einem diffusen, chronischen, offenbar durch Bronchiektasien complicirten Bronchialkatarrh. Die Menge des Auswurfs beträgt 200—300 ccm pro Tag. Der Auswurf selber hat einen schleimig-eitrigen, putriden Charakter und verbreitet weithin einen fauligen Geruch. Das Sputum enthält keine Tuberkelbacillen. Es scheint keinem Zweifel zu unterliegen, dass dieser putride Bronchialkatarrh durch Infection der Bronchien mit hinabgeflossenem Nebenhöhleneiter entstanden ist. Von den beiden Stirnfisteln hatte sich die linke nach der im Januar vorgenommenen Ausspülung der linken Kieferhöhle bald geschlossen. Es kam jedoch noch reichlich Eiter vom vorderen Ende des mittleren Nasengangs herunter. Rechts wurde auf dieselbe Weise eine reichliche Eiterung aus dem Sinus und den Cellulae frontales nachgewiesen. Es war dies um so bemerkenswerther, da man bei der Sondirung der äusseren Fistel nur in einen sehr kleinen Hohlraum gelangte. Die rechte Kieferhöhle war bei der ersten Ausspülung reichlich mit Eiter angefüllt; bei den folgenden kam jedoch nur noch sehr wenig heraus. In den beiderseitigen hinteren Siebbeinzellen und Keilbeinhöhlen konnte auf Grund einer genauen Untersuchung mittelst der Rhinoscopia media nichts Krankhaftes nachgewiesen werden.

Am 8. März wurde zunächst die linke Kieferhöhle in Narkose vom Munde aus breit eröffnet und die Schleimhaut derselben, soweit sie ödematös degenerirt war, mit dem scharfen Löffel entfernt. Der Verlauf war fieberfrei. Die Eitersecretion aus dieser Höhle liess bei täglichen Ausspülungen bedeutend nach. Darauf wurde am 18. März, um den Zugang zu der Stirnhöhle und den Siebbeinzellen freizulegen, das vordere Ende der mittleren Muschel mit Scheere und Schlinge abgetragen. Dabei gelangte die Sonde in einen grösseren Raum, aus dem sich Eiter entleerte; es war die linke Stirnhöhle.

Auch rechts wurde am 30. März derselbe Eingriff vorgenommen, wobei sich ergab, dass sowohl aus der rechten Stirnhöhle als auch aus den Stirnzellen reichlich Eiter floss. Die weitere Behandlung mit regelmässiger täglicher Ausspülung sämmtlicher Nebenhöhlen unter Anwendung von physiologischer Kochsalzlösung führte zu keiner wesentlichen Besserung. Nur die rechte Fistel schloss sich zeitweise. Es war daher die doppelseitide Radicaloperation nicht zu umgehen.

11. April. a) Vorbereitung:

Morphiuminjection (0,01), Ausspülungen der Haupthöhlen der Nase und sämmtlicher eiternder Nebenhöhlen, Tamponade beider Nasenhöhlen. Die Tampons sind an Seidenfäden angebunden, welche in Form von Schlingen, aus der Nasenhöhle herausgeleitet, an den Ohrmuscheln aufgehangen werden. Gründliche Desinfection des Operationsfeldes. Die Augenbrauen werden jedoch nicht abrasirt. Die Narkose war durch die massenhafte Production von Bronchialsekret erschwert. Patient röchelte fortwährend und musste sehr häufig im Rachen ausgewischt werden.

b) Eigentliche Operation:

1) Hautschnitt innerhalb der rechten Augenbraue bis herunter zum unteren Rande des Nasenbeins. Blutstillung. Schnitt durch das Periost einen halben Centimeter entfernt vom knöchernen oberen Orbitalrande und diesem parallel. Markirung dieser Linie mit dem Meissel. Zurückschieben des Periosts nach oben. Eröffnung der rechten Stirnhöhle im Bereiche der Fistel. Die Schleimhaut ist ödematös degenerirt, die Höhle voll Eiter.

Sondirung: Kleine parietale, grössere temporale Bucht, ausserdem wird eine im Bereiche der Nasenwurzel gelegene mediale Bucht nachgewiesen. Resection der gesammten vorderen Stirnhöhlenwand einschliesslich derjenigen Knochenpartien, welche die genannte Bucht vorn abschliessen. Sorgfältige Auskratzung der Schleimhaut im Bereiche der Buchten.

Verlängerung des Hautschnittes durch die linke Augenbraue. Eröffnung der linken Stirnhöhle, dieselbe ist sehr klein und erstreckt sich kanalartig über dem Orbitaldach nach rückwärts.

2. Nach der Auskratzung der Stirnhöhlenschleimhaut rechts zeigt sich, dass zwei tiefe orbitale Recessus bestehen. Der eine geht von der Haupthöhle, der andere von der temporalen Bucht des rechten Sinus frontalis aus. Beide sind durch ein Septum von einander getrennt. Darnach also Abpräparirung der Haut des oberen Augenlides vom medialen Theile des oberen Orbitalrandes, Freilegung des Stirnhöhlenbodens von unten her, Durchmeisselung und Resection desselben mittelst Knochenzange ebenfalls von unten her bis dicht hinter den knöchernen Orbitalrand, der in Gestalt einer Spange erhalten bleibt. Besonders sorgfältig wird der Boden der beiden genannten orbitalen Recessus und deren Scheidewand nebst Schleimhaut beseitigt.

Linkerseits war es nicht nöthig, bei der sehr schmalen Stirnhöhle den

Orbitalrand zu schonen. Der Stirnhöhlenboden konnte ohne Weiteres bis tief in die Orbita hinein resecirt werden.

3. Um die Infundibulargegend der rechten Stirnhöhle und die Stirnzellen bequem zu erreichen und einen breiten Weg nach der Nase anzulegen, wird in der oben (Seite 40) angedeuteten und an der Leiche erprobten Weise vorgegangen: Abpräparirung der Haut vom rechten Nasenbein, Schnitt durch das Periost entlang dem äusseren Rande dieses Knochens, Zurückschieben des Periostes vom Processus nasalis des Oberkiefers bis zum vorderen oberen Rande des Thränensacks. Nachdem der untere Rand des genannten Processus dicht neben dem unteren Rande des Nasenbeins sorgfältig freigelegt und die Nasenschleimhaut etwas davon abgelöst ist, wird hier eine schmale Knochenzange eingesetzt, mit der es sehr rasch und leicht gelingt, unter vollständiger Schonung der Nasenschleimhaut die gesammte, von dem genannten Punkte aus nach oben gelegene Partie des Processus frontalis des Oberkiefers bis zum Stirnbein, Thränenbein, Thränensack, unteren und inneren Orbitalrand zu reseciren. Der so entstandene Knochendefect ging direct in den Defect des Stirnhöhlenbodens über.

Im weiteren Verlaufe musste auch noch etwas vom Thränenbein geopfert werden. Die Blutung war sehr gering: es blutete nur aus einem kleinen Gefäss, welches das Nasenbein durchbohrte. Die Nasenschleimhaut konnte bequem von der lateralen Nasenwand unverletzt abgelöst werden, wobei sich sofort die Stirnzellen in ausgezeichneter Weise präsentirten. Dieselben wurden ausgeräumt, da sie Eiter enthielten und ihre Schleimhaut ödematös degenerirt war. Anlegung einer breiten Verbindung nach der Nase. Links war ein analoges Vorgehen nicht nothwendg, da hier keine eiternden Stirnzellen bestanden. Eine nach der Nasenwurzel gerichtete Bucht der linken Stirnhöhle konnte von rechts her breit eröffnet werden.

4. Austupfung der gesammten Wundhöhle mit Wasserstoffsuperoxyd, Einblasung von Jodoform, lockere Tamponade mit Gazestreifen, von denen einer in den temporalen Wundwinkel, der andere zur rechten Nase herausgeleitet wurde; links genügte ein Streifen. Desinfection der Hautränder, Naht. Der temporale Wundwinkel bleibt offen. Fäden werden nur oberflächlich durch die Hautränder geführt, um tiefgehenden Stichkanaleiterungen vorzubeugen. Atropin. Anlegung des Verbandes mit Bedeckung beider Augen. Dauer der Operation etwas über zwei Stunden.

Im weiteren Verlauf stieg die Temperatur nur einmal am Abend des zweiten Tages bis 37,5° und bewegte sich sonst abends zwischen 36,4° und 37,3°. Patient litt an den ersten beiden Tagen etwas unter Chloroformwirkung, auch plagte ihn der bronchitische Auswurf. Am rechten äusseren Augenwinkel hatte er ein leichtes Schmerzgefühl, das nach kurzer Zeit verschwand. Erster Verbandwechsel am 15. April, am 4. Tage nach der Operation. Haut überall frei von entzündlichen Veränderungen mit Ausnahme des rechten oberen Lides, an dem sich ein leichtes Oedem und etwas Druckempfindlichkeit nachweisen liess. Es scheint, dass die Gazestreifen rechts keine genügende Ableitung der Wundsekrete zuliessen. Das äussere Ende des temporalen Gazestreifens war eingetrocknet. Etwas derartiges wäre bei der Verwendung von Gummidrains und feuchtem Verband nicht möglich gewesen.

Die Hautränder sind an den meisten Stellen verklebt, jedoch wegen der oberflächlichen Nahtführung nicht sehr exakt.

Sämmtliche Tampons werden entfernt. Der rechte temporale Wundwinkel

wird mit einem feuchten Gazestreifen noch etwas offen gehalten. Verband unter Anwendung von etwas Guttaperchapapier, um die Austrocknung zu vermeiden. Linkes Auge bleibt frei. Dasselbe zeigte keinerlei Reizerscheinungen und konnte frei geöffnet und bewegt werden. Die freiwillige Oeffnung des rechten Auges war wegen des Lidödems nicht möglich. Der Bulbus schien hier ein wenig vorgelagert zu sein, die Iris war im übrigen frei.

16. April. Keine Beschwerden. Wundsekret fliesst reichlich und ungehindert durch die Nase ab.

17. April. Verbandwechsel. Wundränder reizlos, keine Stichkanaleiterung; Nähte entfernt; Oedem des rechten Oberlides geringer; leichter Exophthalmus; Spur von Diplopie.

19. April. Kein Doppeltsehen. Exophthalmus fast verschwunden, bei Druck im temporalen Wundwinkel und Oberlid entleert sich etwas Eiter. Die Schnittwunde auf dem Nasenrücken ist fast verheilt. Bei der Anlegung eines neuen Verbandes können beide Augen freigelassen werden.

Vom 22. April an kein Verband mehr. Oedem des oberen Lides geringer. Exophthalmus vollständig geschwunden, kein Doppeltsehen. Aus der Nase entleeren sich reichlich eitrige Wundsekrete. Von jetzt ab regelmässige Ausspülungen der Nase, jedoch unter Vermeidung jeglichen Druckes. um verklebte Wundpartien nicht auseinander zu sprengen.

Am 25. April, also 14 Tage nach der Operation, war starkes Oedem des rechten oberen Augenlides aufgetreten. Die Wunde wird daher über dem lateralen Augenbrauenwinkel stumpf wieder eröffnet. Es entleerte sich etwas Eiter. Gummidrain eingelegt, feuchter Verband. Aus der rechten Nase einige Borken, die anscheinend den Abfluss aus der Stirnhöhle verhinderten, entfernt. Keine Schmerzen, kein Fieber.

26. April. Mässige Eiterabsonderung aus der Wunde. Oedem hat nachgelassen. Feuchter Verband.

27. April. Oedem rechts weiter zurückgegangen; Eiterabsonderung gering. Links aus dem medialen Theil der bereits verheilt gewesenen Augenbrauenwunde etwas Sekret. Keine Schmerzen. Stumpfe Eröffnung der Wunde an der genannten Stelle, eine Sonde lässt sich durch dieselbe in die Nase führen. Tamponade, feuchter Verband.

28. April. Verbandwechsel. Geringe Absonderung beiderseits. Oedeme zurückgegangen.

30. April. Linke Wunde fest verschlossen, rechts durch kleinen Tampon offen gehalten. Hier ganz geringe Absonderung. Es besteht nur noch leichtes Oedem des rechten Augenlides.

3. Mai. Kein Verband mehr. Rechte Wunde mit Schorf bedeckt. Keine Secretion. Ausspülung der rechten Kieferhöhle ergiebt keinen Eiter.

5. Mai. Rechte Wunde bis auf 1 cm grosses mit Schorf bedecktes Stück verheilt. Ganz leichtes Oedem des rechten oberen Augenlides. Das rechte obere Lid steht etwas tiefer als das linke. Bei der Nasenspülung entleeren sich einige eitrige Brocken. Einsenkung auf der rechten Seite, wo der Oberkieferfortsatz resecirt, ist kaum merklich. Mässige Einsenkung an der Nasenwurzel. Entlassen.

Patient stellte sich mehrfach vor. Es besteht immer noch etwas Schleimabsonderung aus der rechten Stirngegend. Der Weg nach der Stirnhöhle ist verwachsen; man kommt bei der Sondirung in einen Hohlraum am vorderen Siebbein, der bei der Wundheilung zurückgeblieben ist.

Was das kosmetische Resultat angeht, so ist dasselbe ein ausgezeichnetes. Man bemerkt nur bei näherem Zusehen, dass die rechte Stirnhöhlengegend etwas tiefer liegt als die linke.

Epikrise: Dieser Fall zeigt so recht, dass die partiellen Resectionen der Vorderwand der Stirnhöhle zur Beseitigung von Eiterungen nicht genügen. Aber auch die totale Wegnahme dieser Wand würde bei einer so buchtigen Stirnhöhle, wie der vorliegenden, nichts genützt haben. Solche Operationsmethoden passen nur für kleine Höhlen ohne Buchten. Es ist unbegreiflich, wie darüber noch gestritten werden kann. Bei der Eröffnung der rechten Stirnhöhle war es interessant, zu sehen, wie sich in dem alten Operationsgebiet Bindegewebsstränge entwickelt hatten, zwischen denen hindurch der Eiter der stehen gebliebenen Buchten sich seinen Weg suchte. Es findet eine Art Abkapselung des Eiters in den Buchten der Stirnhöhle bei partiellen Resectionen der Vorderwand statt. Wie es scheint kann der Eiter einige Zeit sich ansammeln, ehe es zu erneutem Durchbruch und Fistelbildung kommt. Solche Verhältnisse lehren uns, dass wir bei der Radicaloperation mit grösster Sorgfalt unter fleissiger Benützung der Sonde alle Buchten aufsuchen und alle in ihnen sitzenden Schleimhautreste sorgfältig entfernen müssen.

Der Erfolg der hier zum ersten Male von Killian angewandten Resection der oberen Hälfte des Processus frontalis des Oberkiefers hat ausserordentlich befriedigt. Die Zugänglichkeit der Stirnzellengegend war eine vollständige und bei der Anlegung des Verbindungsweges zur Nase kam auch die mittlere Muschel breit zu Gesicht und konnte, was sehr wichtig ist, so weit als nöthig entfernt werden.

Einen weiteren Fortschritt bedeutet das Verfahren, die Nasenschleimhaut bei der Resection des genannten Fortsatzes zunächst nicht zu verletzen, sondern von der lateralen Nasenwand vorsichtig abzulösen, um zu den Stirnzellen zu gelangen. Die Blutung pflegt sehr gering zu sein, so dass man bei der Ausräumung des Siebbeins sehr flott vorwärts kommt. Die geschonte Schleimhaut kann sich bei diesem Verfahren wieder anlegen und so hat ein Theil der Wunde im Bereiche der Nasenwurzel wieder seine Bedeckung. Es kommt dort nicht zu Verwachsungen und Strangbildungen.

In kosmetischer Hinsicht erregt die dauernde Beseitigung der oberen Hälfte des frontalen Oberkieferfortsatzes nicht das geringste Bedenken. Man sieht überhaupt nichts von diesem Eingriff; die Haut zieht vom Nasenrücken zum inneren Augenwinkel ohne Einsenkung, weil sie vom Nasenbein genügend gestützt wird. Das Knochenfenster verkleinert sich rasch. Längere Beobachtungen werden wohl lehren, dass es sich in Folge der Erhaltung des beiderseitigen Periosts wieder mit Knochen füllt.

Etwas überraschend kam im obigen Falle das Lidödem unter Wiederaufbruch der Hautwunde am äusseren Winkel 14 Tage nach der Operation.

Es sonderte sich 2 Tage lang etwas Eiter ab und dann kam es erst zu dauerndem Verschluss. Möglicherweise hat ein Unterbindungsfaden diese Abscedirung gemacht. Auch durch den Eiter der Stirnhöhle inficirte Catgutfäden können etwas derartiges veranlassen.

Wie wir gesehen haben, ist bei obigen Patienten im Bereiche der Stirnzellen eine vollständige Verwachsung eingetreten, unter Zurückbleiben eines kleinen Raumes. Selbst die breitesten bei der Operation von der Stirnhöhle zur Nase angelegten Wege können fast vollständig zuwachsen, namentlich, wenn noch Theile der mittleren Muschel vorn vorhanden sind, die sehr geeignet sind, diese Gegend zuzudecken. Es dürfte sich wohl empfehlen, alle Theile der mittleren Muschel, die den nach der Nase angelegten Weg bedecken, bei der Operation wirklich zu beseitigen.

BOSTON MEDICAL LIBRARY 26 1908

Als sich Patient neuerdings wieder vorstellte, hatte die Absonderung aus der rechten Stirnhöhlengegend aufgehört. Der Sin. frontalis war also zur vollständigen Ausheilung gelangt. Aus der rechten Kieferhöhle konnte reichlich Eiter ausgespült werden, so dass diese also noch breit eröffnet und ausgekratzt werden muss.

Nachdem der Operationsmodus in dem soeben beschriebenen Falle so ausserordentlich befriedigt hatte, beschloss Killian, genau nach denselben Grundsätzen in Zukunft wieder zu verfahren.

Fall VIII.

Erwin W., 29 Jahre alt.

Anamnese: Patient ist seit etwa 10 Jahren lungenleidend, hat die letzten drei Jahre in Davos zugebracht und ist von dort geheilt entlassen. Eine im Januar 1900 aufgetretene Influenza hinterliess ihm einen dauernden, starken, eitrigen Ausfluss aus der Nase. Der Eiter enthielt keine Tuberkelbacillen.

Stat. praesens: 17. Mai. Patient befindet sich im besten Ernährungszustand. Bei der Ausspülung der rechten Stirnhöhle entleert sich reichlich Eiter; zugleich fliesst ein Theil des Spülwassers aus der linken Seite ab. Es besteht also ein Loch im Septum interfrontale. Dasselbe kam im Anschluss an regelmässige Ausspülungen der rechten Stirnhöhle rasch zum Verschluss. Es zeigte sich darnach, dass der massenhaft die rechte Nase füllende Eiter nur aus der rechten Stirnhöhle stammte; die linke lieferte nur Spuren schleimig-eitrigen Sekretes und schien nach einigen Ausspülungen geheilt zu sein. Rechts wurde das vordere Ende der mittleren Muschel abgetragen und das vordere Siebbein ausgeräumt. Der Weg zur Stirnhöhle stand darnach breit offen. Dieser Eingriff im Verein mit regelmässigen täglichen Ausspülungen genügte aber nicht, eine dauernde Heilung herbeizuführen, die Patient verlangte. Er entschloss sich daher zur Radicaloperation. Die vorher noch unternommene Untersuchung des Stirnhöhleneiters auf Tuberkelbacillen fiel abermals negativ aus.

15. Mai. Vor der Operation: Ausspülung der Stirnhöhle, Tamponade des hinteren Theils der rechten Nasenhöhle. Morphiuminjection (0,01). Narkose. Gründliche Reinigung der rechten Stirnhöhlengegend.

Schnitt in der rechten Augenbraue bis zur Nasenwurzel und herunter, entsprechend der Sutur des Nasenbeins und des Processus nasalis des Oberkiefers bis zum Rande des letzteren. Starke Blutung. Durchtrennung des Periosts

genau in dieser Linie und ca. 5 mm vom Orbitalrand entfernt. Zurückschieben des Periosts und Formirung des Randes der orbitalen Spange mit dem Meissel.

Eröffnung der Stirnhöhle. Sondirung. Die Stirnhöhle reicht bis zum äusseren Rande der Orbita und nach oben in Gestalt eines Recessus 4 cm weit, nach aussen allmälig abnehmend. Abtragung der gesammten Vorderwand bis zum äussersten temporalen Winkel und bis zur oberen Grenze einiger kleinerer und einer grösseren parietalen Bucht. Schleimhaut, die in toto ödematös degenerirt war, beseitigt.

Entfernung des Processus frontalis des Oberkiefers mit der Zange unter Schonung der Nasenschleimhaut bis dicht an den Thränensack und über demselben herum nach dem Stirnhöhlenboden. Im inneren oberen Orbitalwinkel ist der Meissel nothwendig. Durchmeisselung des Stirnhöhlenbodens daselbst. Der Operateur tritt darauf hinter den Kopf des Patienten behufs Durchmeisselung des Stirnhöhlenbodens von oben her dicht hinter dem Orbitalrande zur Formirung der Spange.

Lateral Schwächung des Ansatzes der Spange durch einige Meisselschläge von oben und unten. Medial Formirung einer Art Treppe mit dem Hohlmeissel, welche verhindern soll, dass die reponirte Spange nach abwärts sinkt. Darauf wird die Spange medial vollständig durchgemeisselt und lateral abgesprengt, wobei sie mit den Weichtheilen des oberen Lides und dem Periost vollkommen in Zusammenhang bleibt. Bei abgezogener Spange lässt sich der Stirnhöhlenboden mit Einschluss des Bodens sämmtlicher kleinen orbitalen Recessus in toto reseciren. Von vorderen Siebbeinzellen liegt eigentlich nur ein grosser Raum vor, der ausgekratzt wird.

Anlegung einer breiten Verbindung mit der Nase; die Schleimhaut derselben wird eine Strecke weit vom Processus nasalis des Oberkiefers nach abwärts durchtrennt.

Das knöcherne Septum interfrontale hat eine Oeffnung von $^3/_4$ cm Durchmesser. Sie wird durch die Schleimhaut der linken Stirnhöhle, die nur geringfügig verändert erscheint, verschlossen.

Reposition der Spange. Einlegung zweier Gummidrains, eines medial vom inneren Stirnhöhlenwinkel zur rechten Nase heraus und eines kleinen im äusseren Wundwinkel. Betupfen der Knochenflächen mit Wasserstoffsuperoxyd. Jodoformgazetamponade. Seidennaht. Atropin. Verband.

Verlauf: Am Abend des Operationstages: Pat. hat mehrmals erbrochen. Mässige Schmerzen in der Operationswunde.

16. Juni. Es besteht leichtes Druckgefühl am rechten Auge.

17. Juni. Abendtemperatur 37°. Das zur Nase herausgeführte Drainrohr wird entfernt. Allgemeinbefinden gut. Pat. klagt über etwas Druck oberhalb des rechten Augapfels. Verbandwechsel. Nahtlinie überall reizlos. Etwas conjunctivale Reizung. An der schmerzhaften Stelle leichte Röthung des rechten oberen Lides ohne Schwellung. Keine Doppelbilder.

20. Juni. Wunde schön verklebt, nirgends druckempfindlich. Leichtes Oedem beider Lider und der rechten Gesichtshälfte. Die vorher schon vorhandene Conjunctivitis ist etwas stärker. Entfernung der Nähte. Drainagewechsel.

Mikroskopische Untersuchung der Stirnhöhlenschleimhaut ergiebt starke ödematöse Degeneration, grosse mit Transsudat gefüllte Maschenräume und besonders gegen die Oberfläche zu kleinzellige Infiltration.

23. Juni. Verbandwechsel. Lidödem hat abgenommen. Aus dem äusseren

Wundwinkel und zur Nase hin keine eitrige Sekretion. Drainrohr fortgelassen. Nahtlinie per primam verheilt. Am Nasenwinkel haben sich die Hauträuder etwas verschoben.

25. Juni. Wunde nur noch ein wenig offen, wo das Drainrohr lag. In der Nase vorn oben am Zugang zur Stirnhöhle etwas Eiter. Oberlid noch leicht geschwollen.

30. Juni. Oedem zurückgegangen. Aeussere Wunde verheilt. Wenig Sekret in der Nase.

3. Juli. Leichte nicht schmerzhafte und nicht geröthete Schwellung an der Nasenwurzel. Ein Tropfen Eiter am Stirnhöhleneingang.

8. Juli. Haut über der rechten Stirne ganz flach und leicht eingesunken. Keine Entstellung. Schnittwunde in der Augenbraue lineär vernarbt; an der rechten Nasenseite Haut etwas uneben verheilt. Schwellung an der Nasenwurzel zurückgegangen. Geringe Sekretion von der Operationsstelle zur Nasenhöhle. Keine Doppelbilder. Allgemeinbefinden ungestört. Entlassen.

16. Juli. Aus der Gegend der Wunde wird nach der Nase zu noch ein wenig Eiter abgesondert, weil noch keine vollständige Vernarbung eingetreten ist.

Das kosmetische Resultat ist ein ausserordentlich befriedigendes. Patient reist in seine Heimath nach Schlesien.

Nachtrag zu diesem Fall[1]).

Von dort wurde uns durch Herrn Privatdocent Dr. Brieger in Breslau und durch den Patienten Folgendes berichtet.

3. August. Im Bereiche des temporalen Theiles der Narbe ist eine Eiterretention eingetreten, welche eine Incision nöthig macht.

29. August. Eiterretention im medialen Abschnitte der Stirnhöhlengegend. Durch Druck von aussen konnte der Eiter nach der Nase hin entleert werden.

19. October. Pat. hat bis jetzt den Eiter regelmässig nach der Nase hin entleert. In der letzten Zeit ist die Absonderung fast ganz geschwunden.

21. Januar 1902. Stirnhöhle offenbar zum grössten Theil verödet; nur aus einem medialen Höhlenreste kommt noch eine blutige, bald seröse, bald eitrige Flüssigkeit. Es ist zu erwarten, dass allmälig vollständige Ausheilung eintreten wird.

7. Februar. Patient stellt sich wieder bei uns in Freiburg vor.

Unsere Untersuchung bestätigt obige Auffassung. Die Stirnhöhle ist bis auf einen kleinen, hinter dem medialen Theil der Supraorbitalspange gelegenen Raum gänzlich verödet; Dieser Recessus mündet durch eine sehr enge und vorn hoch oben gelegene Oeffnung in die Nasenhöhle. Die eitrige Absonderung ist eine mässige; Morgens findet sich aber doch manchmal auffallend viel Eiter in der Nase. Da die Erweiterung der Oeffnung von der Nase aus nur ungenügend gelingt, Ausätzungen mit Höllenstein keine Besserung herbeiführen und Patient dringend wünscht, auch noch von dieser Eiterung befreit zu werden, so wurde eine Nachoperation von aussen beschlossen.

20. Februar. Schnitt über dem medialen Theil der Augenbraue. Im Bereiche der früheren Stirnhöhle nur Narbengewebe. Um an den Recessus zu gelangen, muss ein mediales Stück der Supraorbitalspange von 1 cm Länge geopfert werden.

---

1) Von Prof. G. Killian.

Auskratzung. Mündung nach der Nase breit gespalten. Wunde bleibt offen. Verband.

22. Februar. Verbandwechsel. Der Recessus hat nach der linken Stirnhöhle hin hinten eine kleine Nische in der sich einige Tropfen frischen, rahmigen Eiters fanden.

23. Februar. Es entsteht durch den gestrigen Befund der Verdacht, dass die linke Stirnhöhle noch eitert und ihren Eiter nach rechts in den hier gefundenen. Recessus entleert. Patient behauptet sehr bestimmt, keine Eiterabsonderung aus der linken Nase beobachtet zu haben. Trotzdem findet sich im Bereiche der linken Stirnbucht ein Tröpfchen Eiter. Bei der Ausspülung der linken Stirnhöhle, die nur mit einer sehr dünnen Canüle möglich ist, quellen durch eine feine Oeffnung im Septum interfrontale einige Cubikcentimeter dicken rahmigen Eiters. Diese Oeffnung hatte sich also nicht geschlossen, wie früher angenommen worden war, auch war die linke Stirnhöhleneiterung durch die früheren Ausspülungen nicht zur Heilung gelangt, sondern nachträglich wieder aufgeflackert und hatte durch Entleerung des Eiters nach dem obengenannten rechten Recessus den ganzen Misserfolg nach einer im Uebrigen so schön gelungenen Operation herbeigeführt. Ohne das fortgesetzte Eindringen von linksseitigem Eiter wäre der Recessus längst trocken geworden und rechts vollständige Heilung eingetreten. Es blieb jetzt nichts anderes übrig als dem Patienten auch noch die linksseitige Radicaloperation vorzuschlagen. Diese wurde am 25. Februar 1902 ausgeführt. Der Bericht darüber folgt im II. Theile dieser Arbeit Fall XIII.

In dem folgenden Fall einer doppelseitigen Radicaloperation war es nicht nothwendig die orbitalen Spangen temporär zu reseciren.

Fall IX.

Berthold Sch., 27 Jahre, Diener.

Pat. leidet seit etwa 8 Tagen an starkem linksseitigen Stirnkopfschmerz und klagt über leichtes Schwindelgefühl. Fieber besteht nicht. Auf der medicinischen Klinik wurde ausser einer gewissen nervösen Erregbarkeit keine pathologische Veränderung gefunden. Ausfluss aus der Nase besteht nicht. Im letzten Jahre ist es aber Pat. aufgefallen, dass beim Schneuzen das Sekret gelb ausgesehen hat.

23. April. Status praesens: Links im Infundibulum, unteren und mittleren Nasengang Eiter; die Gegend der linken Stirnhöhle druckempfindlich. Ausspülung der linken Kieferhöhle ergiebt Eiter. Rechts: Spina septi.

24. April. Linke Stirnhöhle: etwas Eiter.

27. April. Linke Kieferhöhle: mässig viel Eiter. Linke Stirnhöhle: wenig Eiter.

7. Mai. Rechte Stirnhöhle nur schwer sondirbar, deshalb Entfernung des vorderen Endes der mittleren Muschel. Aus der rechten Stirnhöhle kommt ebenfalls Eiter.

10. Mai. Ausspülung beider Stirnhöhlen ergiebt Eiter in mässiger Menge. Morgens rechte Stirngegend schmerzhaft.

15. Mai. Tägliche Ausspülungen. Keine wesentliche Aenderung. Vorderes Ende der linken mittleren Muschel resecirt.

17. Mai. Rechte Stirnhöhle hat guten Abfluss.

18. Mai. Es bestehen beiderseits mässige Stirnkopfschmerzen. Stirnhöhlen-

ausspülung rechts ergiebt mässig viel Eiter, beide Kieferhöhlen stinkenden Eiter. Wurzeln der linken oberen Schneidezähne extrahirt, da sich von der einen Wurzel aus eine Zahnfistel gebildet hatte.

20. Mai. Im Infundibulum beiderseits Eiter, bei Ausspülung beider Stirnhöhlen kommt mässig viel Eiter zum Vorschein. Stirnhöhlen scheinen guten Abfluss zu haben. Aus beiden Kieferhöhlen entleert sich noch ziemlich reichlicher, rechts dünnflüssiger, links mehr flockiger übelriechender Eiter. Die am Morgen bestehenden Kopfschmerzen der Stirngegend haben schon vor Mittag nachgelassen.

21. Mai. Beiderseits Gegend der Stirnhöhlenmündungen ziemlich reichlich mit eitrigem Schleim bedeckt. Ausspülung der Stirnhöhle ergiebt beiderseits Schleimklumpen mit Eiter durchsetzt, Ausspülung der Kieferhöhlen Schleimfetzen und Eiter, der nicht mehr riecht. Keine Kopfschmerzen.

24. Mai. Rechte Stirnhöhle entleert wenig Eiter, rechte Kieferhöhle einen Schleimklumpen. Linke Stirnhöhle einen Fingerhut voll Eiter, linke Kieferhöhle mehrere Eiterbrocken. Zu ambulanter Behandlung entlassen.

30. Mai. Wenig Aenderung der Eiterabsonderung aus den verschiedenen Höhlen.

4. Juni. Eiterabsonderung der Kieferhöhlen hat etwas nachgelassen. Rechte Stirnhöhle geringe Menge Eiter, die linke entleert stets ungefähr einen Fingerhut voll Eiter.

13. Juni. Beide Stirnhöhlen eitern, besonders die linke. Linkes Siebbein frei. Kieferhöhlen entleeren einen Schleimklumpen; die Absonderung hat sich also gebessert, ist nicht mehr eitrig.

18. Juni. Beim Ausblasen der Stirnhöhlen immer ziemlich viel Eiter, besonders links. Die rechte Kieferhöhle entleert einen Schleimklumpen, links ergiebt die Ausspülung ein schleimig-eitriges Sekret. Links im Infundibulum kleine Polypen, die mit der Hartmann'schen Zange entfernt werden; vordere Siebbeinzellen eröffnet.

25. Juni. Wiederaufnahme in die Klinik.

27. Juni. Extraction der Wurzel des rechten oberen 1. Prämolarzahnes, von da aus Anbohrung der Kieferhöhle. Links oberhalb des 2. Prämolarzahnes Kieferhöhle mit Troikart eröffnet. Beide Stirnhöhlen secerniren Eiter, besonders die linke. Aus beiden Kieferhöhlen kommt Schleim, also sicher kein Sekret, das etwa aus der Stirnhöhle hineingeflossen ist; letztere sind selbstständig erkrankt.

4. Juli. Aus beiden Kieferhöhlen entleeren sich schleimige Massen, aus beiden Stirnhöhlen Eiter. Morgens leichtes Druckgefühl in der Stirngegend. Operation beschlossen.

5. Juli. Status idem. Abends leichte Temperatursteigerung. Untersuchung des Herzens und der Lunge ergiebt negatives Resultat.

6. Juli. Operation: Indication war die lange vergebliche Behandlung mit Ausspülung und Freilegung der Ausführungsgänge, zeitweise Kopfschmerzen und starke Absonderung.

Eine Viertelstunde vor der Operation Morphiuminjection (0,01), Ausspülung der Nebenhöhlen, Tamponade beider Nasenhöhlen. Schnitt durch beide Augenbrauen von einem temporalen Ende zum anderen mit einer Spitze auf der Nasenwurzel. Starke Blutung und zeitraubende Blutstillung. Durchschneidung des Periosts rechts, in einem Abstand vom oberen Orbitalrand von $^1/_2$ cm unter gleich-

zeitiger sorgfältiger Palpirung des Randes; dasselbe geschieht auf der linken Seite. Markirung dieser Linie mit dem Meissel im Knochen. Zurückschieben des gesammten Periosts mit der Haut von der Stirnhöhlengegend nach oben. Aufmeisselung der rechten Höhle; Sondirung ergiebt, dass sie bis zum temporalen Ende des Orbitalrandes reicht. Abtrennung der vorderen Stirnhöhlenwand von der knöchernen Orbitalspange mit der Stille'schen Zange rechts. Darauf Eröffnung der linken Höhle, Sondirung und gleiche Procedur mit der Stille'schen Zange: die Höhle reicht auf der linken Seite gerade so weit nach aussen wie auf der rechten. Bei der Resection beider Vorderwände wird die Knochenzange angewandt. Die Wände sind dünn und lassen sich in grossen Platten abtragen. Sorgfältige Entfernung der Vorderwände nach oben im Bereiche der verschiedenen oberen und der temporalen Buchten. Beseitigung aller Septen einschliesslich des Septum interfrontale. Dabei wird ein medialer, im Bereiche der Nasenwurzel gelegener, abgesonderter Raum gefunden, der mit der rechten Stirnhöhle in Verbindung steht. Auskratzung der ödematös degenerirten Schleimhaut aus sämmtlichen Winkeln.

Der Operateur tritt darauf hinter den Kopf des Patienten. Durchmeisselung beider Stirnhöhlenböden von oben her dicht hinter den Spangen. Die Böden sind sehr dünn und lassen sich mit dem Meissel fast vollständig von oben her entfernen. Beiderseits bestehen orbitale Buchten, die Resektion ihrer Böden wird mit der Hartmann'schen Zange bequem ausgeführt. Links prolabirte etwas orbitales Fettgewebe.

Der Operateur tritt wieder an die rechte Seite des Patienten: Anlegung der Verbindung mit der Nase und Ausräumung des Siebbeins. Medianer Hautschnitt bis zur Mitte des Nasenrückens fortgesetzt. Zurückklappen der Haut vom rechten Nasenbein, wobei das Periost stehen bleibt.

Schnitt rechts durch das Periost entlang der Naht des Nasenbeins und des Processus front. des Oberkiefers. Zurückschieben des Periosts von der oberen Hälfte des letzteren, dann Resection desselben, Ablösung der Nasenschleimhaut, um zu den Stirnzellen zu gelangen, die sich sofort präsentiren. Ausgedehntes Zellsystem im Bereiche der Stirne, eine hintere Stirnzelle ragt mit einer tiefen Bucht in das Orbitaldach hinein. Ausräumung dieses ganzen Gebietes mit Eröffnung der hinteren Siebbeinzellen, die sich als gesund erweisen. Anlegung eines ganz breiten Weges zur Nase.

Bei letzterem Akt musste der nasale Tampon entfernt werden; da aber noch ziemlich viel Blut nach hinten floss, musste zeitweise mit Gaze tamponirt werden. Mit der Hartmann'schen Zange werden sowohl Bodenreste von orbitalen Buchten der Stirnhöhle, als auch der Siebbeinzellen entfernt. Ausführung des analogen Manövers auf der linken Seite. Dabei ebenfalls grosse orbitale Bucht einer Stirnzelle gefunden. Ausserdem zeigte sich auch, dass die linke Stirnhöhle von ihrer temporalen Bucht aus noch einen besonderen hinteren, orbitalen, sehr versteckten Recessus hatte, dessen Vorderwand und Boden natürlich beseitigt wurden.

Revision der gesammten Wunde und Austupfen derselben mit einer 50proc. Wasserstoffsuperoxydlösung. Einlegung von Drainröhren von beiden temporalen Wundwinkeln aus bis in die tiefsten orbitalen Wundwinkel. Jodoformgaze locker eingelegt, die Enden zu beiden Nasenlöchern herausgeleitet. Sorgfältige Seiden-

naht. Atropin in beide Augen geträufelt. Verband. Diese grosse Operation hatte, die Einleitung der Narkose abgerechnet, über zwei Stunden gedauert.

Abends: Pat. hat die Narkose leidlich ertragen. Temp. 36,6°, etwas Druckgefühl im Bereiche der Augen.

7. Juli. Morgens 37,6°. Gaze aus beiden Nasenlöchern etwas herausgezogen. Abends Verbandwechsel wegen Druckschmerzen in den Augen und Temperatursteigerung (38,2°). Entfernung beider Gazetampons, Wunde anscheinend reizlos. Keine Oedeme, namentlich nicht an den Oberlidern. Rechtes Auge zeigt leichte iritische Reizung. Atropin. Feuchter Verband mit Borlösung.

8. Juli. 37,2°. Mässig geschlafen. Keine wesentliche Schmerzen. Abends wegen schmerzhafter Empfindung im Bereiche der Wunde und Temperatursteigerung (38,1°) Verbandwechsel. Keine Oedeme, nur um die Drainagen leichte entzündliche Reaction der Haut. Revision sämmtlicher Fäden, an 2—3 kommt eine Spur Eiter zum Vorschein; an zwei Stellen zwischen den Fäden eine Spur eitrigen Sekretes. Herausnahme, Säubern und Wiedereinlegen der Drainröhren, aus deren Kanälen nur wenig Sekret kommt. Atropin. Feuchter Verband. Erhält Trional 1,0.

9. Juli. Patient fühlt sich besser. Morgen-Temperatur 37,4°. Verbandwechsel. Naht reactionslos. Ganz geringe Sekretion aus den Drainagestellen. Keine Oedeme. Am rechten Auge ist die pericorneale Röthung zurückgegangen. Pat. hat Doppelbilder. Atropin. Feuchter Verband.

Tonsillargegend geröthet, geringe Schmerzen beim Schlucken. Natr. salicyl. 3,0. Feuchter Umschlag um den Hals.

10. Juli. Pat. hat mässig geschlafen. Verbandwechsel. Wenig Sekret an den Drainagestellen. Wunde reizlos. Keine Oedeme. Doppelbilder noch vorhanden. Links neben dem Drainrohr ein Unterbindungsfaden entfernt. Drainrohr gekürzt. Atropin. Feuchter Verband. Für die Temperatursteigerung (38,2° am Vorabend) keine Erklärung aus dem Befund an der Operationsstelle.

11. Juli. Verbandwechsel. Wunde reizlos, keine Oedeme. Naht nach aussen von der linken Drainage etwas auseinandergewichen. Sämmtliche Nähte entfernt bis auf zwei in den inneren Augenbrauenecken. Am rechten Auge leichte pericorneale Röthung. Bei Druck kommt etwas Sekret aus den Drainöffnungen. Atropin in das rechte Auge, feuchter Verband.

Bis jetzt keine Einsenkung der Haut auf der Stirne.

12. Juli. Verbandwechsel. Etwas Sekret an den Drainagestellen. Naht lineär grösstentheils verklebt bis auf die kleine Stelle über der linken Augenbraue. Die letzten 2 Nähte entfernt. Lunge und Lokalbefund geben keine Erklärung für das Fieber. Abend-Temp. 38,0°. Rechte Nasenhöhle angefüllt mit Sekret; in der linken sieht man weit in das Siebbein hinauf. Pat. hat nachts Schmerzen auf der rechten Kopfseite gehabt. Verbandwechsel.

13. Juli. Wunde gut verklebt. Ein kleines Loch hat sich an der Nasenwurzel, wo Stirn- und Nasenschnitt zusammentreffen, gebildet. Drainrohre entfernt. Leichte Tamponade mit Gaze. Am Augenhintergrund nichts Besonderes. Für die leichte Temperatursteigerung (37,5° abends) und die Schmerzen keine Erklärung aus dem Lokalbefund.

16. Juli. Doppelbilder nur beim Abwärtsblicken. Aeussere Wunde reactionslos verheilt bis auf die zwei Stellen, wo die Drainrohre eingelegt waren.

17. Juli. Verband weggelassen. Keine Doppelbilder mehr. Temperatur morgens 37,4°, abends 37,7°.

19. Juli. Pat. steht seit gestern auf, fühlt sich etwas matt. Aeussere Wunde auch an den Drainagestellen fast ganz vernarbt. In beiden Nasenhöhlen mässig eitrig-schleimiges Sekret. Abends leichte Temperatursteigerung ohne nachweisbare Ursache (38,2°). Pat. hat in den letzten 14 Tagen 8 Pfund abgenommen. Es besteht mässige Gingivitis. Ausser über Mattigkeit hat Pat. keine Klagen.

23. Juli. Aeussere Wunde vernarbt. In beiden Nasenhöhlen im Bereiche des vorderen Siebbeins etwas Eiter. Allgemeinbefinden gut. Temperatur heruntergegangen.

28. Juli. Mitten auf der Stirne Haut leicht ödematös in Folge zu starken Drückens auf diese Stelle durch einen untersuchenden Arzt. Keine Entzündungserscheinungen. In beiden Nasenhöhlen etwas Eiter und eitrige Borken. Aetzung der vorhandenen Granulationen mit Argent. nitric. $2^1/_2$ pCt. In beiden Kieferhöhlen Eiter; tägliche Ausspülungen derselben. Temperatur seither normal.

31. Juli. Pat. hat 13 Pfund zugenommen.

5. August. Da die Eiterabsonderungen aus den Kieferhöhlen nicht aufhören, wurden in Narkose beide breit aufgemeisselt und ausgekratzt. Die Schleimhaut war mässig ödematös.

9. September. Patient steht wieder auf. Beiderseits in der Stirnhöhlengegend wenig Eiter. Nachbehandlung mit Höllensteinlösung (2,5 pCt.).

13. September. Aus den Kieferhöhlen werden noch einige ödematöse Schleimhautpartien entfernt.

10. December. Hirn- und Kieferhöhlen ausgeheilt. Links bildete sich in der Stirnhöhlengegend noch regelmässig eine kleine Kruste; mit der Sonde kam man dicht neben dem Septum in einen kleinen Recessus, aus dem etwas Eiter kommt. Ausätzung desselben mit Sol. Argent. nitric. $2^1/_2$ pCt.

22. Februar 1902. Die Krustenbildung links hat aufgehört. Es kommt nur eine Spur von Schleim. Patient kann als vollständig geheilt betrachtet werden.

Das cosmetische Resultat ist ein ausgezeichnetes, was in Anbetracht der Abtragung der Vorderwände beider sehr grosser Stirnhöhlen besonders betont werden muss. Die Stirne ist im Ganzen etwas flacher als früher; eine Entstellung fehlt jedoch vollständig. Selbst von der Seite gesehen hat die Form der Stirn nichts Auffälliges.

Epikrise: Schon in dem vorigen Falle hatte Killian die Abgrenzung vom Stirnhöhlenboden von oben her vorgenommen, nachdem er hinter den Kopf des Patienten getreten war. Diese Neuerung brachte bei Fall 9 den grossen Vortheil, dass es gelang, in verhältnissmässig kurzer Zeit beide Stirnhöhlenböden fast vollständig von oben her zu entfernen, ohne das orbitale Gewebe zu verletzen. Der Knochen ist hier so dünn, dass er schon bei ganz sanften Schlägen auf den Meissel bricht und in kleinen Platten weggenommen werden kann. Wenn man diesen Modus wählt, wird man wohl kaum noch nöthig haben, behufs Entfernung des Stirnhöhlenbodens die orbitale Knochenspange temporär zu reseciren.

Die Resection der beiden Processus frontales der Oberkiefer hat auch hier wieder ausgezeichnete Dienste geleistet. Die complicirten Verhältnisse im Bereiche der Stirnzellen konnten danach leicht erkannt werden; die

Ausräumung dieser Zellen sammt ihrer in das Orbitaldach und selbst die Stirnhöhle vordringenden Theile war leicht.

Wie in einem früheren Falle so hat auch in diesem die vollständige Resection des Septum interfrontale sich als sehr zweckmässig erwiesen.

Die geringfügige iritische Reizung und die schon nach zehn Tagen verschwundenen Doppelbilder verdienen wohl kaum besondere Beachtung.

Unerklärt blieben die leichten Temperatursteigerungen in den ersten 14 Tagen. Weder local noch im übrigen Körper konnte trotz genauester Untersuchung irgend eine Ursache ausfindig gemacht werden. Patient ist auch seitdem vollständig gesund geblieben.

Seit der Operation ist jetzt fast ein halbes Jahr vergangen, ohne dass irgend eine Complikation auftrat; es ist also auch nicht anzunehmen, dass eine solche, wie in dem vorigen Falle, noch nachkommen könnte. Hier hat das radicale, dem complicirten Bau beider Stirnhöhlen sammt Stirnzellen angepasste Killian'sche Operationsverfahren zu einer Ausheilung geführt, ohne den Patienten einer dauernden Entstellung auszusetzen.

Soweit die Literatur Auskunft giebt, ist die von Killian in Heymann's Handbuch der Laryngologie und Rhinologie III. Bd. empfohlene Erhaltung des oberen Orbitalrandes in Gestalt einer Spange noch von niemand anders versucht worden.

Die vorliegenden Krankengeschichten beweisen zur Genüge, dass die Erhaltung einer Spange ein ausgezeichnetes kosmetisches Resultat ermöglicht, während durch die gleichzeitige Resection der vorderen und unteren Stirnhöhlenwand das chirurgische Postulat: die starrwandige Stirnhöhle zur vollständigen Verödung zu bringen, erfüllt wird. Es dürfte sich in Zukunft empfehlen, dieses Verfahren zur Regel zu machen; dasselbe gilt von der Resection der oberen Hälfte des frontalen Oberkieferfortsatzes. Auch dieser Eingriff hinterlässt keine Entstellung und kann rasch und bequem durchgeführt werden.

III.

(Aus der laryngo-rhinologischen Universitätsklinik in Freiburg im Breisgau.)

Die Killian'sche Radicaloperation chronischer Stirnhöhleneiterungen.

II. Weiteres kasuistisches Material und Zusammenfassung.

Von

Prof. Dr. **Gustav Killian.**

(Hierzu Tafeln XIII u. XIV.)

Der vorstehenden, unter meiner Leitung bearbeiteten Kasuistik habe ich noch einige neuere, nach derselben Methode operirte Fälle von Stirnhöhlenerkrankungen hinzuzufügen.

Fall X.

M. Sch., 23 Jahre alt, wurde 1893 in meiner Poliklinik an einer chronischen Rhinitis mit Hypertrophien der unteren Muscheln operativ behandelt. Die Nasennebenhöhlen waren damals gesund.

Während seiner Dienstzeit als Dragoner, im October 1899, bekam er einen Hufschlag gegen die linke Stirne direct über dem Auge und war eine halbe Stunde lang bewusstlos. Nach einem Krankenlager von acht Tagen konnte er zwar wieder Dienst thun, hatte aber seitdem sehr viel unter heftigen Kopfschmerzen zu leiden. Zugleich bemerkte er einen eitrigen Ausfluss aus der linken Nase.

Die Kopfschmerzen hatten ihren Sitz in der linken Stirnhöhlengegend, waren Morgens stärker als Abends und bei heissem Wetter stärker als in der Kälte. Nach heftigem Schneuzen, wobei sich meist reichlich grüngelber Schleim entleerte, liessen sie stets nach.

Trotz dieser Beschwerden konnte Patient seinen militärischen Dienst thun, den er am 1. October 1900 beendete. Seitdem verrichtete er landwirthschaftliche Arbeiten.

Am 16. Juli 1901 hatte er bei grosser Hitze auf dem Felde gearbeitet und bekam Abends so heftige Stirnkopfschmerzen, wie er sie noch nie zuvor gehabt hatte. Zugleich stellte sich Schwindelgefühl ein und Nachts Erbrechen. Dieser Zustand hielt in den nächsten Tagen an; es machte sich eine Unsicherheit im

Gaze, die in eine leichteSublimatlösung getaucht war. Keine Naht. Feuchter Verband. Vorher Atropin in beide Augen.

Verlauf: Nach der Operation waren die Stirnschmerzen verschwunden, im Uebrigen blieb das Verhalten des Patienten dasselbe, wenigstens in den ersten Tagen. Die Pulsfrequenz hob sich erst im Verlauf von acht Tagen mit einigen Schwankungen auf 60.

Psychisch machte Patient am zweiten Tage nach der Operation einen frischeren Eindruck und wurde in der Folge wieder theilnahmsvoll. Am achten Tage war er wieder so normal geworden, dass er Karten spielen konnte.

Die Unsicherheit im Gang hatte sich bis dahin verloren.

Beim ersten Verbandwechsel am 23. Juli fand ich die Wunde in ihrer ganzen Ausdehnung reizlos. Die Pulsationen der Dura konnten beiderseits nicht mehr deutlich wahrgenommen werden. Als die allarmirenden Erscheinungen sichtlich zurückgingen, gab ich den Gedanken an eine operativ zu beeinflussende intracranielle Complication auf und schloss die Hautwunde (am 25. und 26. August) durch Naht. Dies führte zu einer höchst befriedigenden Verklebung und Verwachsung der Hauträuder. Es kam nicht einmal zu Fadeneiterungen. Die ganze Nachbehandlungsperiode verlief fieberlos. Doppelbilder konnten nie nachgewiesen werden.

Am 4. August konnte der Verband definitiv entfernt, am 8. Patient zur ambulanten Behandlung nach Hause entlassen werden.

Im weiteren Verlauf constatirte ich eine starke, linksseitige chronische Kieferhöhleneiterung, welche durch die einfache breite Eröffnung des Antrum maxillare und Auskratzung nicht zur Heilung gebracht werden konnte und erst nach vollständiger Resection der ganzen vorderen und inneren Wand mit gründlicher Beseitigung der fibrös entarteten Schleimhaut allmälig versiegte. Die Kieferhöhle ist seit dieser Operation auf einen sehr kleinen Raum zusammengeschrumpft.

31. Januar 1902. An der Mündung einer hinteren Siebbeinzelle bildet sich noch eine Kruste, weil diese Zelle auch nach breiter Eröffnung von der Nase aus und consequenter Auspinselung mit Höllensteinlösung immer noch etwas absondert.

22. Februar. Auch diese Absonderung hat fast vollständig aufgehört.

In den ersten Wochen nach der Radicaloperation der Stirnhöhle kam noch Eiter aus der Stirnhöhlengegend in die linke Nase, allmälig hörte aber diese Absonderung auf. Es trat eine vollständige und dauernde Ausheilung ein.

Durch den in der Mitte der Stirn geführten vertikalen Hautschnitt und eine Einsenkung der Haut im Bereiche des früheren Sinus frontalis ist Patient leicht entstellt. Es wäre für das cosmetische Endergebniss vortheilhafter gewesen, den linken Augenbrauenschnitt einfach ins Bereich der rechten Braue zu verlängern. Die hinteren Sinuswände wären danach beiderseits genügend zugänglich gewesen.

Das Aussehen des Patienten ist ein blühendes. Dabei hatte er aber öfter und viel zu klagen, bald über Kopfweh, bald über Schwindel, bald über Gedächtnisschwäche; auch behauptete er, nicht ernstlich arbeiten zu können. In der ersten Zeit weckten diese Klagen bei mir immer wieder den Verdacht an einen latenten Hirnabscess; allmälig aber überzeugte ich mich, dass sie nicht ernst zu nehmen waren, sondern in das Gebiet der Neurasthenie bezüglich traumatischer Neurose gehörten. Patient suchte eine möglichst grosse Dienstentschädigung zu erreichen und wurde dadurch entschieden zu Uebertreibungen veranlasst. All-

mälig hörten denn auch seine Klagen auf; meine psychische Behandlung wirkte günstig ein.

Höchst eigenartig war das Verhalten der Pulsfrequenz in diesem Falle. In der Regel constatirten wir die Zahl von 72 Schlägen. Durch geringe äussere Anlässe traten aber Verlangsamungen ein; bei den Kieferhöhlenoperationen während der anfänglichen Tamponade kamen wir sogar

Figur 1.

Fall X. Eine Partie aus der Stirnhöhlenschleimhaut nach Ausführung der Weigert'schen Fibrinfärbemethode. Man sieht ein dichtes Fibrinfasernetz.

wieder auf 48 Schläge in der Minute herunter. Es ist also ganz klar, dass bei diesem Patienten von den Nebenhöhlen aus auf reflectorischem Wege Pulsverlangsamungen zu Stande kamen.

Dies ist für die Deutung des ursprünglichen Krankheitsbildes von grossem Werth. Die damals beobachtete langdauernde Pulsverlangsamung muss nicht mehr lediglich als Hirndrucksymptom aufgefasst werden. Alle übrigen Erscheinungen zusammen beweisen aber nicht mit Sicherheit das Vorhandensein einer intracraniellen Complikation; sie können auch durch die schwere Sinuitis frontalis bedingt gewesen sein.

Immerhin ist es möglich, dass eine leichte acute seröse Meningitis bestand, die allmälig wieder zurückging.

Die auf der Basis einer chronischen entstandene acute Sinuitis mit massenhaften fibrinösen Ausscheidungen in und auf und selbst unter die Schleimhaut ist ein äusserst seltenes Vorkommniss. Bis jetzt wurden nur wenige Fälle dieser Art beobachtet (vergl. den von mir bearbeiteten Abschnitt in Heymann's Handbuch der Laryngologie und Rhinologie, III. Bd., S. 1022 und S. 1110). Ganz besonders mache ich auch noch auf die gleichartige Erkrankung der vorderen Siebbeinzellen aufmerksam.

Der fibrinöse Charakter der Exsudationen und Infiltrationen wurde von uns durch die Weigert'sche Färbung nachgewiesen. Wir erhielten dadurch sehr instructive Bilder (Figur 1). Bacterien fanden sich im Gewebe nur spärlich, dagegeu sehr reichlich im Stirnhöhleneiter. Im hiesigen hygienischen Institute wurden sie durch Cultur als Staphylococcus pyogenes aureus bestimmt. Derselbe wucherte in dem genannten Eiter in Reincultur. Andere Arten konnten nicht nachgewiesen werden.

Fall XI.

J. B., 34 Jahre alt, Maurer, wurde schon vor einem halben Jahre an einer chronischen fötiden, mit Atrophie und Borkenbildung einhergehenden Rhinitis und linksseitiger Sinuitis frontalis behandelt. Die letztere verursachte ihm dauernd Kopfschmerzen. Ausspülungen der Stirnhöhle führten keine Besserung herbei.

Jetzt kam Patient (am 21. December 1901) in die Klinik und wünschte von seinen Kopfschmerzen befreit zu werden. Durch Entfernung des vorderen Endes der mittleren Muschel wurde nicht viel gewonnen. Die Stirnhöhle war schwierig zu sondiren; bei der Ausblasung kamen einige Tropfen Eiter heraus.

Am 3. Januar 1902 nahm ich die Radicaloperation nach meiner Methode vor. Nach den üblichen Vorbereitungen wurde von einem in der Augenbraue und an der linken Nasenseite heruntergeführten Schnitte aus die vordere und untere Stirnhöhlenwand resecirt; nur der obere Orbitalrand blieb stehen. Die Höhle reichte weit nach aussen bis in die Nähe des temporalen Randes der Orbita, erstreckte sich aber nur wenig nach oben. Die Ausdehnung im Orbitaldach nach hinten schien anfangs ebenfalls gering zu sein; doch stellte sich bald heraus, dass ein queres Septum den eigentlichen orbitalen Recessus von der Stirnhöhle trennte. Die Communikation zwischen beiden lag ganz medial.

Wegen der mässigen Ausdehnung des Sinus frontalis nach oben machte es Schwierigkeiten, den Stirnhöhlenboden von oben her (hinter dem Kopfe des Patienten stehend) wegzumeisseln. Es musste daher von untenher nach der Resection des Stirnfortsatzes des Oberkiefers mit Meissel und Zange nachgeholfen werden.

Das Siebbein wurde bis in die hinteren Zellen hinein breit eröffnet und ein vorderes Stück der mittleren Muschel resecirt, so dass ein breiter Weg von der Nasenhöhle zur Stirnhöhlengegend entstand. Aus dem Knochen blutete es bei dieser Operation viel mehr wie sonst. Die Stirnhöhlenschleimhaut war ödematös degenerirt.

Wundversorgung wie in dem vorigen Fall. Atropin war schon vor der Operation in das linke Auge geträufelt worden. Die Naht sollte erst am 2. oder

3. Tage angelegt werden. Die Nasenhöhle musste für sich tamponirt werden, weil es aus dem Siebbein etwas blutete.

4. Januar. Entfernung des Nasentampons.

Abends 37,7. Klage über Druck des Verbandes auf's Auge. Verbandwechsel. Wunde reactionslos. Oberer Hautlappen in Folge der starken Verziehung bei der Operation leicht ödematös. Alle Gazetampons werden entfernt. Die vor der Operation constant vorhandenen Kopfschmerzen sind verschwunden.

6. Januar. Temperatur leicht erhöht. Verbandwechsel. Doppelbilder beim Blick nach rechts aussen. Anlegung der Naht.

9. Januar. Bisher täglich Verbandwechsel. Leichte Eiterretention am temporalen Wundwinkel.

10. Januar. Nähte entfernt, Wunde verklebt. Eine Naht hat geeitert.

15. Januar. Pat. steht auf, hat keine Doppelbilder mehr.

27. Januar. Die Fadeneiterung hat sich nachträglich noch einmal durch je ein kleines Abscesschen im oberen und unteren Hautrand mit leichtem Lidödem bemerklich gemacht.

31. Januar. Wunde bis auf eine kleine Stelle vernarbt. Kein Verband mehr. Die Narbe an der Augenhraue sieht man nur wenig; dagegen fällt die an der linken Seite der Nasenwurzel etwas auf, weil sie leicht vertieft ist. Eine Einsenkung der Stirnhaut ist bis jetzt nicht eingetreten. Das cosmetische Gesammtresultat verspricht sehr befriedigend zu werden.

10. Februar. Aus der Wundgegend wird nach der Nase hin noch ein wenig Sekret abgesondert. Man sieht von der Nase aus nach der Stirngegend in einen weiten Trichter, der sich dem Septum interfrontale entlang nach oben ausdehnt. Hier konnte also die Stirnhaut nicht vollständig mit der inneren Stirnhöhlenwand in Contact kommen.

Die Kopfschmerzen haben dauernd aufgehört. Der Ozaenaprocess in der Nase ist durch die Operation nicht auffallend beeinflusst worden.

5. April. Vollständige Heilung. Stirnhöhlengegend etwas vertieft. Narbe nur an der Seite der Nase sichtbar.

Fall XII.

Frau L. B., 20 Jahre alt, war Ende 1901 von uns an einer linksseitigen chronischen Sinuitis maxillaris purulenta mit Zahnextraktion, Anbohrung von der Alveola aus und regelmässigen Ausspülungen behandelt worden. Die Kieferhöhle kam zur Ausheilung; es stellte sich aber heraus, dass diese nicht allein den im mittleren Nasengang stets in reichlicher Menge zu beobachtenden Eiter geliefert hatte. Da die Sondirung der Stirnhöhle nicht gelang und ausser der Eiterentleerung keine Störungen nachzuweisen waren, so müsste vor Allem der Weg nach der Stirnhöhle durch Resection des vorderen Endes der mittleren Muschel freigemacht werden (23. Januar 1902). Einige vordere Siebbeinzellen, aus denen Eiter herauskam, wurden darnach breit eröffnet und ausgeräumt.

Nach diesem Eingriff eiterte es in gleicher Weise fort; die Sondirung des Sinus frontalis gelang immer noch nicht. Die reichliche Menge des Eiters liess aber mit Bestimmtheit annehmen, dass die erkrankte Stirnhöhlenschleimhaut die Hauptquelle der Absonderung bilde.

Patientin hatte den sehnlichsten Wunsch, von ihrem Leiden definitiv befreit zu werden und erklärte sich ohne langes Zögern zur Radicaloperation bereit. Auf eine leichte Entstellung legte sie eben so wenig wie ihr Mann besonderen Werth.

19. Februar 1902. Morphium-Chloroform-Narkose. Neuer Hautschnitt von der Mitte der Augenbraue in leichtem Bogen auf der Mitte des Stirnfortsatzes des Oberkiefers schräg nach unten und aussen bis zum Niveau des unteren Endes des Nasenbeins. Die blutenden Gefässe werden mit Klemmpincetten gefasst, aber nicht unterbunden.

Probeeröffnungen der Stirnhöhle im inneren oberen Augenwinkel, also unterhalb des medialen Theiles der zu bildenden Spange. Die Schleimhaut zeigt sich ödematös verdickt; es quillt Eiter aus der Höhle.

Darauf typische Resection der Vorder- und Unterwand des Sinus frontalis unter Schonung des oberen Orbitalrandes in Gestalt einer möglichst schmalen Knochenspange. Stirnhöhle mittelgross; orbitale Bucht ziemlich tief. Der laterale Theil des Stirnhöhlenbodens war von oben her nur ungenügend zugängig, konnte aber bequem von unten her nach Resection des medialen Theiles entfernt werden. Dabei vorsichtige Schonung des Trochleaansatzes. Submucöse Resection des frontalen Oberkieferfortsatzes. Ausräumung der vorderen und mittleren Siebbeinzellen. Auch die orbitale Bucht einer Stirnzelle wird entfernt.

Darauf Durchschneidung der Nasenschleimhaut entlang der äusseren Kante des Nasenbeins und etwas unterhalb der Lamina cribrosa bis etwa zur Mitte derselben. Der so entstandene Schleimhautlappen wird zur Deckung der Siebbeinwunde verwandt. Es entsteht so ein weiter trichterförmiger Zugang von der Nasenhöhle zu der Stirnhöhlengegend.

Auswaschung der ganzen Wunde mit steriler Kochsalzlösung. Genaue Revision der Wunde. Beseitigung von Schleimhautrestchen.

Einlage eines perforirten Gummirohres vom lateralen Winkel des Sinus frontalis bis zur Nasenöffnung. Dasselbe wird durch etwas Gaze in der Nase fixirt. Sonst bleibt die ganze Wunde frei von Gaze. Einblasungen von Jodoform.

Sorgfältige Naht der ganzen Wunde mit Celluloidzwirn. Atropin ins Auge. Feuchter Verband mit Borsäurelösung. Consequente Lagerung der Patientin auf die Gegenseite, damit alle Wundsekrete direkt in die Nase absickern.

20. Februar. Wunde völlig reactionslos, kein Fieber, keine Schmerzen, keine Doppelbilder. Nasentampon entfernt. Patientin wird dazu angehalten, nie zu schneuzen, sondern alle Sekrete nach dem Rachen abzusaugen.

21. Februar. Das Gummirohr ist während der Nacht aus der Nase gefallen.

23. Februar. Kein Fieber, keine Doppelbilder. Nähte entfernt. Keine einzige Stichkanaleiterung. Eine Spur von Schwellung am oberen Lid.

25. Februar. Hautwunde vollständig linear verheilt. Nach der Nase hin reichliche Eiterabsonderung.

1. März. Kein Verband mehr; Pat. steht auf. Die Eiterabsonderung nach der Nase hin hat merklich nachgelassen. Cosmetisches Resultat jetzt schon hoch befriedigend.

3. März. Patientin kann entlassen werden.

5. März. Nach Aussage der Patientin und dem Ergebniss der objectiven Untersuchung ist die Eiterabsonderung aus der Wunde nach der Nase eine auffallend geringe.

18. März. Minimale Absonderung nach der Nase. Befinden andauernd gut. Cosmetisches Resultat ausgezeichnet.

30. April. Stirnhöhlenwunde ausgeheilt. Narbe kaum noch sichtbar. Linke Kieferhöhle von neuem erkrankt.

3. Mai. Breite Eröffnung der linken Kieferhöhle in Narkose. Schleimhaut stark ödematös degenerirt. Eiter übelriechend. Auskratzung etc.

Fall XIII.

Fortsetzung zu Fall VIII.

Wie aus meinem Nachtrag zu diesem Falle ersichtlich ist (vergl. Seite 52) stellte sich die Nothwendigkeit der Radicaloperation auch der linken Stirnhöhle heraus. Diese Operation führe ich hier gesondert auf, weil sie sich zeitlich und vor Allem technisch an Fall XII anschliesst. Sie wurde am 25. Februar 1902 ausgeführt.

Hautschnitt in der Augenbraue und von da medial im Bogen auf dem frontalen Oberkieferfortsatz schräg nach unten und aussen.

Probeeröffnung der Stirnhöhle über dem inneren Theil des Orbitalrandes. Schleimhaut gleichmässig ödematös degenerirt. In der Höhle reichlich Eiter.

Sondirung zur Feststellung der Grösse des Sinus frontalis. Derselbe reicht bis in die Schläfe und in der Mitte der Stirne 4,5 cm nach oben, ist also geradezu erschreckend gross.

Trotzdem vollständige Resection der Vorder- und Unterwand, der man von oben sehr gut beikommt. Nur die medialen Theile der letzteren werden von unten nach der submucösen Resection des Processus frontalis des Oberkiefers entfernt unter sorgfältiger Schonung des vorderen Trochleaansatzes.

Von den Siebbeinzellen waren nur die vordersten erkrankt. Bei der Entfernung des Bodens der tiefen orbitalen Stirnhöhlenbucht müssen zur Vereinfachung der Wunde auch die Wände einer in's Orbitaldach reichenden gesunden Zelle entfernt werden.

Die Resection des Septum interfrontale gestaltete sich in eigenartiger Weise, weil sie unter einer von der Stirne zur Nasenwurzel führenden, mit Haken emporgehobenen Hautbrücke vorgenommen werden musste. Diese Brücke kam deswegen zu Stande, weil der vor fünf Tagen auf der rechten Seite geführte Hautschnitt (zur Freilegung der hinter der Supraorbitalspange zurückgebliebenen Höhle) noch klaffend erhalten worden war. Im Bereiche der Nasenwurzel fanden sich einige mit degenerirter Schleimhaut ausgekleidete Zellräume. Einer derselben lag so versteckt vorn unten, dass er erst bei der Revision der Wunde gefunden wurde.

Auch hier wird wieder aus der die Innenseite des Processus frontalis und des vorderen Siebbeingebietes bedeckenden lateralen Nasenschleimhaut ein Lappen formirt und durch lockere Gazetamponade nach aussen fixirt.

Gummidrainage wie im vorigen Falle. Keine Gazeeinlage in die eigentliche Stirnhöhlenwunde. Sorgfältige Naht des ganzen Hautschnittes mit Celluloidzwirn. Auch die rechtsseitige Hautwunde eignet sich noch für eine Naht. Atropin. Feuchter Verband. Lagerung auf die rechte Seite.

26. Februar. Der Verband drückt etwas auf das Auge, wird daher gewechselt. Nur wo der Tampon liegt, d. h. also entsprechend dem inneren Augenwinkel, etwas Schwellung; der Tampon wird daher entfernt.

28. Februar. Temperatur leicht erhöht. Keine Schmerzen. Verbandwechsel. Keine Stichkanaleiterung. Haut im Bereiche der Nasenwurzel leicht ödematös. Keine Doppelbilder.

1. März. Entfernung sämmtlicher Nähte. Wunden reizlos, linear verklebt. Beide Augen werden beim Verband freigelassen. Starke Eiterabsonderung nach der linken Nase; Pat. saugt den Eiter regelmässig nach hinten ab.

5. März. Verband am Tage weggelassen. Haut überall tadellos angeheilt, Schwellungen verschwunden. Pat. steht auf.

7. März. Rhinoscopia anterior rechts: Weg nach dem Recessus noch frei, es kommt aber kein Eiter mehr. Ich fand nur noch ein Tröpfchen Schleim.

Links: Man sieht in den medialen Theil der Stirnhöhlenwunde hinauf. Es findet nur noch eine sehr mässige Eiterabsonderung statt. Patient wirft nicht mehr, wie früher, regelmässig Eiter aus. Die Stirngegend sieht jetzt ganz symmetrisch und nicht im geringsten entstellt aus.

10. März. In der linken Stirngegend seitlich eine ganz flache Anschwellung. Es handelt sich um ein durch Schneuzen entstandenes Hautemphysem. Druckverband.

11. März. Emphysem verschwunden.

18. März. Cosmetisches Resultat jetzt schon ausgezeichnet. Aus der linken Stirnhöhlengegend kommt nur noch sehr wenig Eiter; Morgens findet sich eine kleine Kruste. Am Tage braucht Pat. kaum das Taschentuch; die Ueberhäutung hat sichtlich Fortschritte gemacht.

7. April. Beiderseits vollständige Heilung. Narben blass. Form der Stirne cosmetisch ausserordentlich befriedigend.

Fall XIV.

B. M., Fabrikarbeiterin, 39 Jahre alt, leidet seit mehreren Jahren an linksseitigen Schmerzen in der Stirn- und Schläfengegend, die seit Weihnachten 1901 sehr lebhaft wurden und ihr viele schlaflose Nächte bereiteten.

Eintritt in unsere Behandlung am 13. Februar 1902. Diagnose: Cellulitis et Sinuitis frontalis chronica purulenta. Kieferhöhle, hintere Siebbeinzellen und Keilbeinhöhle gesund. Die Abtragung des vorderen Endes der mittleren Muschel und breite Eröffnung des vorderen Siebbeins (am 20. Februar) führt keine Besserung herbei.

Vom 21.—24. Februar Angina lacunaris.

26. Februar. Abends noch leichtes Fieber. Stirnkopfweh sehr heftig Tag und Nacht. Sondirung und Ausblasung der Stirnhöhle schwierig. Es entleert sich heute etwas dünnflüssiges helles Sekret. Annahme, dass eine acute Exacerbation der chronischen Sinuitis frontalis eingetreten ist. Der Zustand erfordert dringend einen Eingriff.

27. Februar. Radicaloperation genau wie im vorigen Falle. Auch hier war der Sinus frontalis sehr gross. In die Schläfe reichte eine besondere tiefgelegene Bucht, wodurch sich die Schmerzen in der Schläfengegend erklären. In der Mittellinie hatte die Höhle eine Ausdehnung von 4 cm nach oben. Die orbitale Bucht war medial tief. Die Schleimhaut war im Allgemeinen gleichmässig ödematös degenerirt und zeigte eine ausgesprochene acute Röthe. Die Stirnhöhle enthielt reichlich Eiter.

Von den anatomischen Verhältnissen im vorderen Siebbein sei eine Zelle in der Nasenwurzel und eine vor dem Thränenkanal nach der Kieferhöhle hinziehende besonders erwähnt.

Auch hier Formirung eines Schleimhautlappens. Wundversorgung wie bei Fall XIII. Die primäre Naht wurde gewagt, da die acuten Erscheinungen nur einenen mässigen Grad zu besitzen schienen. Schon beim Aufwachen aus der Narkose waren die Kopfschmerzen verschwunden.

Abends: Pat. hat über nichts zu klagen. Temperatur 38,5°.

28. Februar. Temperatur 39,1°. Keine Klage. Verbandwechsel; erysipelatöse Entzündung von der Hautwunde ausgehend. Oberlid sehr stark geschwollen, besonders medial; hier Blasenbildung. Nähte in der Augenbraue und Abends auch an der Nasenwurzel entfernt. Wunde bereits fest verklebt, wird in der Brauengegend geöffnet, kein Eiter. Es war also ein grosser Fehler in diesem, wenn auch leichten acuten Falle, primär zu nähen.

1. März. Das Erysipel schreitet weiter, die rechte Gesichtsseite ist bereits ergriffen. In der linken Augenbrauengegend macht sich eine Abschwellung bemerklich. Abendtemperatur 38,6°.

3. März. Erysipel abgelaufen. Das linke obere Augenlid ist etwas abgeschwollen.

4. März. Heute Morgen Halsschmerzen. Tonsillarabscess rechts. Stumpfe Eröffnung; es kommt viel Eiter.

5. März. Tonsillarabscess geheilt. Das obere und untere rechte Lid schwellen in ihren Randpartien wieder an.

6. März. Schwellung der Lider sehr stark.

7. März. Es entleert sich aus dem medialen Theil des Oberlides ein kleines Hautabscesschen. Abends wird ein zweiter grösserer lateral gelegener gespalten. Auch im lateralen Theil des unteren Lides besteht ein Lidrandabscess, der geöffnet wird. Heilung der Hautwunde geht ungestört weiter. Stirnhaut ohne Schwellung, nirgends schmerzhaft. Allgemeinbefinden sehr gut. Pat. hatte seit der Operation keine Stirnschmerzen mehr.

8. März. Die Incisionen müssen noch einmal erweitert werden wegen erneuter Eiteransammlung.

10. März. Lider bedeutend abgeschwollen. Der Tonsillarabscess hat sich noch einmal angefüllt. Allgemeinbefinden gut.

14. März. Lider ganz abgeschwollen. Das Auge kann wieder zur Hälfte geöffnet werden. Keine Doppelbilder. Hautwunde vernarbt. Kein Verband mehr. Pat. steht auf.

18. März. Absonderung aus der Wundhöhle nach der Nase minimal. Das cosmetische Resultat verspricht sehr befriedigend zu werden.

29. April. Vollständige Heilung der Stirnhöhlenwunde. Spange medial etwas zurückgesunken, muss hier nachträglich einen Bruch erlitten haben. Stirnhöhlengegend leicht vertieft. Seit einiger Zeit bei schwerer Fabrikarbeit wieder neuralgische Kopfschmerzen.

Fassen wir den Inhalt obiger vierzehn Krankengeschichten zusammen, so ergiebt sich Folgendes.

Fast alle meine Patienten befanden sich in den mittleren Lebensjahren. Die chronisch eitrige Sinuitis frontalis hatte 1—5, in einem Falle sogar 10 Jahre gedauert und war zumeist durch Influenza entstanden. Bei je einem Patienten ergab sich ein Trauma bezüglich Ozaena als Ursache.

In einem Viertel der Fälle war die Stirnhöhlenentzündung eine doppelseitige. Stets fanden wir die Stirnzellen miterkrankt.

Die bezüglichen Stirnhöhlen besassen zumeist eine beträchtliche Ausdehnung und einen complicirten Bau. Sie reichten in getrennten Buchten hoch im Stirnbein hinauf und nach aussen bis in die Gegend des tempo-

ralen Randes der Orbita (vergl. Fig. 2, Tafel XIII R. t.). Die temporale Bucht war bei einem Patienten von dem übrigen Sinus frontalis bis auf eine kleine Communicationsöffnung geschieden.

Stets erstreckten sich die operirten Stirnhöhlen tief in's Orbitaldach. In zwei Fällen war die orbitale Bucht (vergl. Fig. 2, Tafel XIII, R. o.) durch ein sagittales Septum in zwei nebeneinander, in einem Falle durch ein frontales Septum in zwei hintereinandergelegene Ahtheilungen geschieden.

Auch nach der Nasenwurzel dehnten sich verschiedene Male gesonderte Räume aus.

Dazu kamen fast bei jedem Patienten einige Stirnzellen. Dieselben wiesen bei Fall IV, IX und XIII eine ungewöhnliche Grösse auf.

Dieser complicirte Bau der Stirnhöhlen mag — von dem Ozaenafalle abgesehen — wohl ein wichtiger Grund für das Chronischwerden der Stirnhöhlenentzündung bei meinen Patienten gewesen sein.

Einen complicirten Verlauf nahm die Entzündung in drei Fällen; wir beobachteten eine drohende parafrontale Eiterung, einen Durchbruch nach der Orbita mit Fistelbildung und eine acute fibrinöse Sinuitis mit auf Infection des Cavum cranii verdächtigen Erscheinungen.

Zwei Kranke kamen mit Stirnhöhlenfisteln in Folge vorausgegangener äusserer operativer Eingriffe in meine Behandlung.

Meine Diagnose auf Sinuitis frontalis stützte ich stets durch die intranasalen Untersuchungsmethoden; auch war ich bestrebt, mir alle wünschenswerthen Aufschlüsse über das Verhalten der übrigen Nebenhöhlen, wenn möglich vor der Ausführung der Radicaloperation der Stirnhöhle zu verschaffen. Meine Rhinoscopia media leistete mir dabei ausgezeichnete Dienste.

Wo nicht Fistelbildungen oder acute Complicationen zu einem baldigen Eingreifen aufforderten, kam die intranasale Therapie in ausgiebiger Weise zur Anwendung. Erst wenn sie versagte und die Patienten eine endgültige Befreiung von ihrem Leiden wünschten, wurde zur Operation von aussen geschritten. Unter solchen Umständen konnte auch das Vorhandensein einer Eiterung für sich allein ohne weitere Beschwerden einen ausreichenden Grund zur Vornahme der Radicaloperation abgeben. Ich entschloss mich um so leichter zu einer solchen, je mehr mich die gewonnenen Verbesserungen meiner Methode bezüglich der endgültigen Beseitigung der Eiterung und vor Allem auch in cosmetischer Hinsicht befriedigten.

Diese Methode fordert vor Allem die vollständige Resection der vorderen Stirnhöhlenwand, wie ich sie in zwölf von meinen vierzehn Fällen durchgeführt habe (vergl. Figur 2, Tafel XIII). In der ersten Zeit wagte ich noch nicht recht bei einer grossen Stirnhöhle, die ganze Vorderwand zu opfern. Dies trug mir in einem der beiden hier in Frage kommenden Fälle III und IV einen Misserfolg ein. Es bildete sich verhältnissmässig spät eine Fistel, die ohne nachträgliche Beseitigung des temporär aufge-

klappten Stückes der vorderen Stirnhöhlenwand wohl nicht zur Heilung gebracht werden kann.

Die untere Wand des Sinus frontalis wurde bei allen meinen Patienten vollständig geopfert (vergl. Fig. 3, Taf. XIV). Ganz abgesehen davon, dass dadurch dem Orbitalinhalt die Möglichkeit gegeben wurde, sich an der Ausfüllung des durch die Beseitigung der Stirnhöhle leergewordenen Raumes zu betheiligen, so bekam ich auch bei diesem Eingriff einen vorzüglichen Ueberblick selbst über die complicirtesten Buchten- und Septenbildungen.

Als wesentlichster Theil meiner Methode ist die Schonung des oberen Randes der Orbita in Gestalt einer Knochenspange zu betrachten (vergl. Fig. 3, 4 u. 5, Taf. XIV). In allen meinen Fällen habe ich diese Spange stehen lassen, obwohl die ganze Operation dadurch entschieden verlängert und erschwert wurde und auch die definitive Ausheilung eine wesentliche Verzögerung erlitt. Ein cosmetisch so ausserordentlich wichtiger Theil des Gesichtsschädels muss aber um jeden Preis erhalten werden. Was übrigens die Schwierigkeiten der Spangenbildung angeht, so sind sie bei einiger Vorübung an der Leiche leicht zu überwinden.

Bevor ich den ersten Versuch mit der Erhaltung einer solchen Spange wagte, legte ich mir die Frage vor, ob dieselbe nicht infolge ungenügender Ernährung zur Abstossung gelangen werde.

Meine Krankengeschichten beweisen zur Genüge das Gegentheil. Ja sie lehren sogar, dass man die orbitale Spange an beiden Enden durchmeisseln und temporär dislociren darf, ohne dass es ihr etwas schadet. Sie erhält sich und heilt, in ihre ursprüngliche Lage zurückgebracht, mit Leichtigkeit wieder an, wenn man nur dafür sorgt, dass sie mit den Weichtheilen in Verbindung bleibt. Diese temporäre Resection der Spange kam dreimal zur Ausführung.

In den übrigen elf Fällen ist es gelungen, bei stehender Spange die Operation durchzuführen (vergl. Fig. 3, 4 u. 5, Taf. XIV). Hauptsächlich wird die Resection des Stirnhöhlenbodens unter solchen Umständen erschwert. Durch meine zahlreichen anatomischen Präparationen bin ich nun aber zu der technisch wichtigen Erkenntniss gelangt, dass man einen Theil des Stirnhöhlenbodens stets von oben her entfernen kann. Tritt man hinter den Kopf des Patienten und lässt die Stirnhaut flach nach oben ziehen, so übersieht man bei allen Höhlen mit gut entwickelter Stirnbucht den fraglichen Boden sehr gut. Schon bei ganz leichten Meisselschlägen bricht der dünne Knochen ein (vergl. Fig. 3, Tafel XIV) und kann in Gestalt von Plättchen von dem derben Periost der Orbita abgehoben werden.

Die vorderen an die Knochenspange angrenzenden Theile des Stirnhöhlenbodens sind von oben her besonders gut zugänglich und lassen sich von der Spange zumeist mit dem Meissel gut abtrennen. Von dem Boden der orbitalen Bucht kann der hinterste Theil von oben her nur schlecht oder gar nicht gesehen werden. Derselbe ist aber bequem von unten her mit

dem Hartmann'schen Conchotom zu entfernen, nachdem man den zur Erreichung der Stirnzellen nöthigen Eingriff vorgenommen hat. Auf dieselbe Weise kommt man in engen Höhlen an die lateralen Theile des Stirnhöhlenbodens heran. Die Resection desselben von oben her kam erst in den letzten sieben Fällen zur Anwendung.

Wenn es gelingt, in dieser Weise vorzugehen, so vermeidet man leicht die Entstehung von Doppelbildern.

Die Doppelbilder, welche nach Stirnhöhlenoperationen beobachtet werden, sind in der Regel dadurch veranlasst, dass die Trochlea ihrer knöchernen Stützflächen beraubt wird. Dies ist auch bei der Resection des Stirnhöhlenbodens nicht zu umgehen. Nun verlaufen aber, wie ich durch Präparation fand, die sehnigen Fasern des vorderen Schenkels der Trochlea bis zum oberen Rande der Orbita. Wenn die Trochlea diese Haftstelle am Supraorbitalrande d. h. also an unserer Spange behält, so genügt das, um der Sehne des Obliquus superior die rechte Leitung zu geben; Doppelbilder kommen daher nur ganz vorübergehend oder garnicht zu Stand.

Die erwähnte Haftstelle der Trochlea liegt ungefähr $^1/_2$ cm einwärts vom Foramen supraorbitale. Man hat sich also davor zu hüten, das Periost über diese Stelle hinaus nach aussen von der Spange abzulösen (vergl. Fig. 4, Tafel XIV). Entfernt man den Stirnhöhlenboden von oben her, so besteht dazu kein Bedürfniss. Ist man aber genöthigt, die Resektion zum grösseren Theil von unten her durchzuführen, wie z. B. in meinem Falle XI., so wird sehr leicht die Haftstelle der Trochea vom Supraorbitalrande losgelöst und wenigstens vorübergehend Doppelsehen veranlasst. Bei dem Patienten IX hätte ich höchstwahrscheinlich bei genügender Kenntniss der ebengeschilderten anatomischen Verhältnisse die Doppelbilder ganz vermeiden können, sowie es bei den hier noch in Frage kommenden Fällen VII, VIII und X, XII, XIII und XIV gelungen war.

Die absolute Nothwendigkeit, bei jeder Stirnhöhlenoperation wegen chronischer Eiterung einen bequemen Zugang zu den Siebbeinzellen anzulegen, führte mich dazu, die Resection des Stirnfortsatzes des Oberkiefers meiner Methode anzugliedern (vergl. Fig. 3, 4 u. 5, Taf. XIV).

Ich erreichte dadurch zugleich eine bequeme Möglichkeit, den Stirnhöhlenboden, so weit ihm nicht von oben beizukommen war, von unten her zu entfernen. Meine Erfahrung über diesen Eingriff erstreckt sich auf die letzten acht Fälle. Er erwies sich als so leicht und rasch durchführbar und befriedigte mich derart, was die Zugänglichkeit der Stirnzellen und die Aufdeckung ihrer complicirten Beziehungen zur Stirnhöhle angeht, dass ich ihn allen vorher geübten Methoden, so insbesondere der von mir selbst empfohlenen Aufklappung des Nasenrückens bei weitem vorziehe.

Man übersieht nach der Resection des Processus frontalis des Oberkiefers nicht allein die Stirnzellen, sondern auch das vordere Ende der

mittleren Muschel und kann eine ganz weite Verbindung zwischen Stirnhöhlengegend und Nase bequem anlegen. Die geschonte Nasenschleimhaut hilft diese Wunde zum Theil decken. Aber auch mittlere und hintere Siebbeinzellen und die Keilbeinhöhle können bequem erreicht und ausgeräumt werden (vergl. die Fälle VII, IX, X, XI, XII).

Es könnten Bedenken geltend gemacht werden, so grosse Knochenpartien wie die Vorder- und Unterwände beider Stirnhöhlen sammt dem Septum interfrontale, den beiden Stirnfortsätzen des Oberkiefers und den

Figur 2.

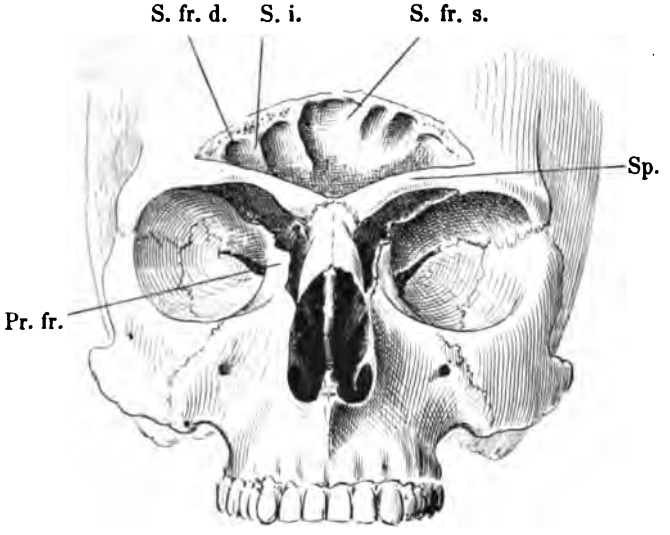

Verhältnisse am Schädel nach der doppelseitigen Radicaloperation der Stirnhöhle. S. fr. = Stirnhöhle, d. = rechte, s. = linke. Si. = Septum interfrontale, Sp. = Supraorbitalspange, Pr. fr. = Stirnfortsatz des Oberkiefers.

Wänden zahlreicher Siebbeinzellen operativ zu entfernen (Fig. 2). Diese Zweifel werden durch meine beiden bezüglichen Fälle gelöst. Nicht allein zu verschiedenen Zeiten, wie bei dem Kranken (VIII — XIII), sondern sogar in einer einzigen Sitzung (vergl. IX) können diese ausgedehnten Resectionen ohne Bedenken durchgeführt werden. Bei beiden Kranken handelte es sich um ungewöhnlich grosse Räume in der Stirngegend, die dauernd beseitigt werden mussten und doch waren Verlauf und Erfolg sehr befriedigend.

Wie meine Krankengeschichten lehren, bin ich ganz davon abgekommen, die Hautwunde so lange offen zu halten, bis in der Tiefe alles ausgeheilt ist. Die Ausheilung findet, wenn die Wunde eine breite dauernde Verbindung mit der Nasenhöhle hat, auch nach der Frühnaht statt. Diese kann nach zwei bis drei Tagen (vergl. I, X und XI) oder primär (vergl. die übrigen elf Fälle) ausgeführt werden. Unsere Erfahrung bei der Pa-

tientin XIV lehrt uns klar, was ausschlaggebend für die Entscheidung der Frage ist, ob sofort oder erst nach 2—3 Tagen genäht werden soll. In Unterschätzung des Grades der acuten Exacerbation bei dieser Kranken wagten wir die Primärnaht und wurden sofort durch ein Erysipel bestraft. Im Gegensatz dazu steht Fall X. Hier bestand eine schwere acute fibrinöse Entzündung; schon am zweiten Tage waren bei offener Wunde die Entzündungserscheinungen vollständig zurückgegangen und die Naht am dritten und vierten Tage führte keinerlei Complikationen herbei. Bei allen Kranken, die frei von acuten Erscheinungen sind, wird also am besten primär genäht; besteht dagegen erhöhte Schmerzhaftigkeit mit Fieber und zeigt die ödematöse Stirnhöhlenschleimhaut eine selbst leichte acute Röthe, so muss man die Naht unbedingt um 2—3 Tage verschieben.

Um Sekretverhaltungen vorzubeugen, hatte ich es nicht gewagt, die Hautwunde ganz zu schliessen. Insbesondere der temporale Wundwinkel wurde stets noch eine Zeit lang offen gehalten. In neuerer Zeit ist es mir klar geworden, dass die Einlage von Jodoformgazestreifen in die nach der Operation eiternder Knochenhöhlen entstandenen Wunden mehr schadet wie nützt. Die Ableitung der Wundsekrete ist lange nicht die gewünschte. Die Gaze durchtränkt sich mit Eiter und hält dauernd so viel davon zurück, dass sich Zersetzungsvorgänge innerhalb der Wunde abspielen. Nach breiter Aufmeisselung und Ausräumung der Kieferhöhle sah ich fast regelmässig so lange Temperatursteigerungen auftreten, als der Tampon lag. Auch bei meinen Stirnhöhlenoperationen zwang sich mir die Ueberzeugung auf, dass die Haut an den Stellen am ehesten Reizerscheinungen zeigt, wo dicke Gazetampons liegen. Die nachträglichen Absonderungen, welche wir mehrfach im Bereiche des temporalen Wundwinkels erlebt haben, sind offenbar darauf zurückzuführen, dass hier längere Zeit eitrig durchtränkte und aussen vertrocknete Gazestreifen gelegen hatten. Der Verlauf der letzten drei Fälle scheint mir meine Auffassung zu bestätigen. Hier unterliess ich die Gazetamponade in der Hauptwunde und beschränkte mich auf ein einfaches Drainrohr. Die ganze Wunde wurde primär genäht und es trat keine Sekretverhaltung ein. Wenn man in die Wunden, welche nach meiner Operationsmethode und primärer Naht subcutan zurückbleiben, gar nichts einlegt, so ist offenbar der Sekretabfluss nach der Nasenhöhle durch das breitklaffende vordere Siebbein ein ausserordentlich leichter und bequemer. Er wird durch einen lockeren Verband nicht gestört und durch consequente Lage auf der gesunden Seite noch wesentlich unterstützt. Man kann also ohne Bedenken den ganzen Hautschnitt primär vernähen.

Von grossem Werth für das Gelingen der Primärnaht ist es auch, dafür zu sorgen, dass nicht eine ganze Reihe von Unterbindungsfäden zwischen die Schnittflächen der Haut zu liegen kommen. Dass Seidenfäden unter Bildung kleiner Abscesse noch recht spät ausgestossen werden, hat Fall IV zur Genüge gelehrt. Aber auch bei Catgut ist man, wenn es mit

Eiter in Berührung kommt, vor derartigen Folgen nicht sicher. Am besten legt man die nöthigen Schieber an und lässt sie liegen bis zum Ende der Operation, dann sind, wie bei meinen letzten drei Patienten (XII—XIV), keine Unterbindungen mehr nöthig.

Dieselben Fälle lehren auch, dass man die fatalen Stichcanaleiterungen, die uns so viel zu schaffen machten, am besten durch eine oberflächliche Naht mit sterilisirtem Celluloidzwirn vermeidet. Kein einziger Faden hat bei Verwendung dieses Materials geeitert. Die Seidenfäden saugen aus der Wunde Eiter und Bacterien auf in Folge ihrer Capillarität und veranlassen so Infectionen des Stichcanals. Auch Imprägnirung mit Sublimat hilft nichts dagegen.

Leichte rasch vorübergehende iritische Reizungen sind unter meinen 14 Operationsfällen nur dreimal vorgekommen. Sie lassen sich durch prophylaktische Anwendung von Atropin fast ganz vermeiden. Immerhin ermahnen sie uns dazu, das Auge bei der Operation so schonend wie nur irgend möglich zu behandeln und insbesondere auch vor Druck zu bewahren.

Was hat nun meine Methode geleistet, erstens hinsichtlich der Heilung der Stirnhöhleneiterung, zweitens in cosmetischer Hinsicht?

Was die erste Frage betrifft, so müssen die Patienten III und IV von vornherein wegen unvollständiger Resection der Vorderwand des Sinus frontalis ausgeschieden werden. Bei III kam trotz dieses Umstandes dennoch eine vollständige Heilung zu Stande, aber nur deswegen, weil ein mediales Stück der Supraorbitalspange verloren gegangen war. Dem Patienten IV trug, wie wir gesehen haben, die Schonung eines Stückes der Vorderwand eine Fistel ein, zu deren operativer Beseitigung er sich noch nicht entschlossen hat.

Es bleiben also nur noch zwölf Kranke mit vierzehn nach meiner Methode operirten Stirnhöhlen. Von diesen sind alle bis auf eine in directem Anschluss an die Radikaloperation zur Ausheilung gekommen. Die Nichtheilung in dem einen Falle (VIII) war, wie wir gesehen haben, hauptsächlich dadurch bedingt, dass von der andern nicht operirten Seite her durch eine Oeffnung im Septum interfrontale fortgesetzt Eiter in die Wunde lief. Nachdem diese Störung neuerdings beseitigt war, ist die fragliche Stirnhöhle ebenfalls geheilt.

Am raschesten heilte Fall II. Hier kann man geradezu von einer primären Heilung sprechen. Die Erklärung dafür ist nicht schwer; bei dieser Kranken war die temporär resecirte Supraorbitalspange vollständig zurückgesunken. Die Verhältnisse lagen also ähnlich, wie bei einer vollständigen Resection der Vorder- und Unterwand der Stirnhöhle ohne Spangenbildung. Die Weichtheile konnten sich vollständig anlegen; es blieb nirgends ein klaffender Winkel.

Bei feststehender Spange ist etwas Derartiges nicht möglich. Ein Theil der Wunde legt sich von Anfang an zusammen. So sieht man schon

direkt nach der Resection der vorderen Stirnhöhlenwand wie die Haut sich von oben her der hinteren Wand anlegt. Hier kommt es wohl stets zu primären Verklebungen.

Aehnlich verhalten sich die Weichtheile der Orbita. Kaum ist der Boden der orbitalen Bucht entfernt, so quellen auch schon diese Weichtheile nach oben und füllen die tieferen Abschnitte der Bucht aus, indem sie sich an die cerebrale Stirnhöhlenwand anlagern. Die Anlagerung geschieht aber lange nicht so ausgiebig, wie bei der äusseren Haut; dafür ist das orbitale fascienartige Periost zu straff gespannt. Nach Anlegung der Hautnaht muss hinter der ganzen Spange ein keilförmiger Raum übrig bleiben, der temporal am schmälsten ist und sich nach der Nasenhöhle hin stark trichterförmig erweitert.

Bei einseitigen Operationen bleibt noch ein zweiter keilförmiger Raum bestehen; er steigt dem Septum interfrontale entlang gerade nach oben; denn die äussere Haut kann sich nicht vollständig in den Winkel zwischen Septum und Hinterwand der Stirnhöhle hineinlegen.

Durch die bald eintretende Schwellung der Weichtheile werden die genannten keilförmigen Räume allseitig verengt und beträchtlich verkleinert. Es kommt zu einer Ausbreitung der primären Verklebungen. Mehr aber können die primären Heilungsvorgänge nicht leisten.

Das Weitere bleibt der Granulationsbildung überlassen, die erst in der zweiten und dritten Woche von der Innenfläche der Haut d. h. genau genommen von dem abgeschobenen Periost des Stirnbeins und von dem periostalen Ueberzuge des Orbitaldaches aus aufschiessen. Die freiliegenden Theile der Supraorbitalspange, der hinteren Stirnhöhlenwand und des Siebbeins folgen langsam mit der Bildung von Granulationen nach.

Durch diese Vorgänge werden die keilförmigen Räume ausgefüllt und zum Schwund gebracht. Nur da, wo beide hinter dem inneren oberen Augenwinkel, also zwischen Thränenbein, Septum interfrontale und medialem Spangenende zusammenstossen, reicht auch eine üppige Granulationsbildung nicht aus, um den ganzen freien Raum zu füllen. Es bleibt daher dort eine Höhle, aus der noch so lange eine mässige Eiterabsonderung stattfindet, bis das Epithel von der Nasenschleimhaut aus vordringend die Granulationen überzogen hat, d. h. eine vollständige Vernarbung eingetreten ist. Die Verhältnisse liegen hier ähnlich wie bei der Radicaloperation der Mittelohrräume; ein wesentlicher Unterschied besteht nur insofern, als wir dort die Vernarbungsvorgänge Schritt für Schritt verfolgen können, während sich hier diese Vorgänge der Controlle des Auges grösstentheils entziehen. Man hat nur Einblick in einen kleinen medialen Raum der Wundhöhle. Manchmal kann man durch Einführung eines kleinen Spiegels in die Nase (vergl. Fall XI) etwas tiefer in den restirenden trichterförmigen Raum hineinsehen.

Bei der Radicaloperation der Mittelohrräume dauert es, wenn nicht besondere Plastiken und Transplantationen mit Erfolg angewandt worden

sind, zum Mindesten 5 Wochen, oft aber auch 2—3 Monate und länger bis zur Vollendung der Ueberhäutung und bis zum Trockenwerden des Ohres. Dabei ist es im Wesentlichen Epidermis, von der die Epithelialisirung ausgeht. Wir dürfen also garnicht erwarten, nach meiner Radicaloperation der frontalen Nebenhöhlen ein rasches Aufhören der Eitersecretion aus der Wundhöhle und eine rasche Heilung eintreten zu

Figur 3.

Fall I Sieben Jahre nach der Operation. Resection der vorderen und unteren Stirnhöhlenwand, Erhaltung einer supraorbitalen Knochenspange. Dieselbe war temporär resecirt. Einsenkung in der rechten Stirngegend und Narbe kaum sichtbar.

sehen. Die Epithelialisirung der oben beschriebenen Bucht von der Schleimhaut aus kann vor 2—3 Monaten nicht vollendet sein und wird eventuell sogar noch viel mehr Zeit in Anspruch nehmen.

Dem entsprechen genau meine Beobachtungen. In der ersten Woche finden starke Ausscheidungen von Wundsekreten nach der Nasenhöhle hin statt; schon im Verlauf der zweiten bemerkt man eine wesentliche Abnahme (vergl. Fall XII, XIII). Nach drei bis vier Wochen ist die Eiterung schon so mässig geworden, dass sie nur noch eine geringfügige Belästigung für den Kranken bildet und mit dem Verhalten vor der Operation garnicht verglichen werden kann. Es tritt nun bald ein Zustand ein, der kürzere oder längere Zeit constant bleibt; es kommt immer noch etwas

Eiter aus der Stirngegend, aber nicht mehr als zur Bildung einer Kruste ausreicht. Entfernt man diese Kruste, so entleeren sich einige Tropfen Eiter. Fünf bis sechs Wochen sind jetzt seit der Operation vergangen. Geht man dem Eiter mit der Sonde nach, so kommt man in einen oben hinter dem medialen Ende der Spange gelegenen Raum, der sich 1 bis 2 cm nach aussen erstreckt. Der Grad der Absonderung ist so gering, dass die Patienten sich für geheilt halten und ich zweifele nicht daran,

Figur 4.

Fall IX, ein halbes Jahr nach der Operation. Resection der Vorder- und Unterwände beider Stirnhöhlen (vergl. Fig. 2 u. Fig. 5 Taf. XIV) mit Erhaltung beider oberen Orbitalränder in Gestalt von Knochenspangen. Resection des oberen Theiles der Stirnfortsätze beider Oberkiefer. Hautschnitt durch beide Augenbrauen mit Längsschnitt auf dem Nasenrücken. Man sieht noch deutlich die medialen Theile der Narbe. Die Supraorbitalränder springen etwas vor, was auch Fig. 5 zeigt. Stirngegend im Ganzen leicht vertieft, jedoch keine auffallende Entstellung, auch nicht im Profil: Fig. 5. Die Stirnhöhlen waren beide sehr gross.

dass auch viele Aerzte sich dieser Ansicht anschliessen würden. Bis zur wirklichen Heilung d. h. bis zum vollständigen Versiegen jeglicher Secretion können aber noch Wochen und selbst Monate vergehen. Bei dem Patienten VIII waren beide Stirnhöhlen gleichzeitig genau nach derselben Methode operirt worden, sie hatten beide annähernd dieselbe Grösse und denselben complicirten Bau und doch brauchte die rechte etwa drei und die

linke acht Monate bis zur Vollendung der Ausheilung. Auch bei den Patienten I und VII vergingen Monate. Es mag sein, dass manchmal kleine Winkel bestehen bleiben, die für die Vernarbung besonders ungünstig gestaltet sind. Grobe Störungen sind durch Membranbildungen möglich.

Uebrigens muss ich darauf hinweisen, dass in den letzten vier Fällen, in denen ich den Schleimhautlappen bildete und in den nach der Nasenhöhle weit klaffenden trichterförmigen Eingang in die Stirnhöhlen-

Figur 5.

Siehe die Erklärung bei Figur 4.

wunde hineinlegte, eine raschere Ueberhäutung und damit ein rascheres absolutes Versiegen der Eiterabsonderung zu verzeichnen war.

In Fall XIII hörte schon nach sechs Wochen die Wundsekretion vollständig auf.

Nach vollendeter Heilung findet man im Bereiche der früheren Stirnhöhle ein starkes Lager von derbem Bindegewebe, das durch Umwandlung des Granulationsgewebes entstanden ist. Durch dasselbe werden die Haut und selbst die Spange fest herangezogen und letztere erhält dadurch ein vorzügliches Widerlager. In Fall VIII hatte ich Gelegenheit Einsicht in diese Verhältnisse zu gewinnen.

Wir kommen nun zu den mit meiner Methode erzielten kosmetischen Resultaten.

Lasse ich meine Kranken Revue passiren, so befriedigen mich am wenigsten die Fälle II und III. Hier sind trotz der Spangenbildung grobe Entstellungen eingetreten. Und doch illustriren gerade diese beiden Fälle den hohen cosmetischen Werth der Supraorbitalspange in ausgezeichneter Weise, wenn man sie den zwölf übrigen gegenüberstellt. Bei II ist eben die Spange in Folge ungenügender Fixation nach der temporären Resection gänzlich zurückgesunken; die Verhältnisse liegen fast gerade so, als wenn

Figur 6.

Fall XII, Aufnahme 17 Tage nach der Operation. Resection der vorderen und unteren Wand der linken Stirnhöhle und des oberen Theiles des Stirnfortsatzes des Oberkiefers. Neuer Hautschnitt in der Augenbraue und von da medial im Bogen in der Direction der Nasolabialfalte nach abwärts. Primäre Naht der Hautwunde; primäre Heilung derselben. — Narbe noch leicht sichtbar. Linke Stirngegend eine Spur eingesunken, für den Uneingeweihtenkaum zu bemerken.

überhaupt keine Spange gebildet worden wäre. Wir haben gesehen, dass die temporäre Resection der Spange überhaupt nicht nöthig ist. So wird also in Zukunft ein derartiges Vorkommniss nicht mehr zu befürchten sein. Sollte aber einmal aus irgend einem Grunde die Spange im Wege sein, z. B. bei der Freilegung des Stirnlappens, und die zeitweise Herunterklappung derselben unumgänglich nothwendig erscheinen, so verfahre man wie in Fall VIII. Hier wurde durch Treppenbildung am medialen und einfaches Einknicken am lateralen Ende der Spange die spätere Dislocation vollständig vermieden.

Wesentlich besser, wenn auch entstellt, sieht Patientin III aus. Auch hier ist wieder der Grund darin zu suchen, dass die Spange ihre cosmetische Aufgabe nicht vollständig erfüllen konnte. Durch eine Carbolverätzung war ein mediales Stück der Spange verloren gegangen und an dieser Stelle kam es zur tiefen Einsenkung der Haut. Kleinere Defecte in der Spange gestatten diese Einsenkung nicht, daher ist denn auch bei VI, wo in Folge vorausgegangener operativer Eingriffe die Continuität der Spange medial auf eine kurze Strecke unterbrochen war, keine entsprechende Entstellung eingetreten. Aehnlich verhalten sich V und XIII.

Die Spange hat also in diesen wie in den übrigen Fällen ihren hohen cosmetischen Zweck erfüllt (vergl. die Figuren 3, 4, 5, 6). Der obere Rand der Orbita verläuft bei Ihnen in normaler Weise, die Augenbrauen verhalten sich normal[1]) und haben ihre normale Knochenstütze. Der Unbefangene ahnt bei dem Anblick eines solchen Kranken garnicht, dass ihm so ausgedehnte Knochentheile, wie die vordere und untere Stirnhöhlenwand fehlen.

Was die untere Stirnhöhlenwand angeht, so bewirkt ihre Beseitigung, wenn nur der Supraorbitalrand stehen bleibt, nicht die geringste Veränderung in der Stellung des Bulbus oder der Form und Bewegung des oberen Lides.

Die Form des letzteren sah ich nur dann leicht verändert, wenn ich, um besser an das Orbitaldach gelangen zu können, das Lid zu viel von der Spange ablöste oder gar das Septum orbitale (d. h. die Fascie, welche das Oberlid am Orbitalrand anheftet)[2]) durchschnitt (Fall IV, XI). Es geht dann vorübergehend die obere Lidfurche, d. i. die insbesondere bei geöffnetem Auge markirte Furche zwischen Oberlid und Supraorbitalrand verloren; das Lid erscheint bauchig anstatt eingezogen. Wenn man meine neuesten Vorschriften befolgt, wird auch diese kleine Veränderung vermieden (vergl. Fig. 6).

Anders als mit der unteren verhält es sich mit der vorderen Stirnhöhlenwand. Soweit diese resecirt ist, soweit erleidet die Stirnhaut eine flache Einsenkung. Man bemerkt auf der operirten Stirnseite eine Mulde, insbesondere beim Vergleich mit der gesunden Seite. Jedoch ist diese Mulde bei gut geformter Spange durchaus keine entstellende (vergl. Fig. 3 und 6). Ich glaube bestimmt annehmen zu dürfen, dass sie viel seichter ausfällt nach Resection der Vorder- und Unterwand als der Vorderwand allein; denn die Weichtheile der Orbita füllen im ersteren Falle, d. h. nach der Ausführung meiner Methode, einen gewissen Theil des durch Ausschaltung der Stirnhöhle leergewordenen Raumes aus.

---

1) Bei Pat. VI ist die linke Augenbraue durch die nach den zahlreichen vorausgegangenen Operationen bedingte Narbenbildung etwas nach oben gezogen worden.

2) Vergl. Merkel, Handbuch der topograph. Anatomie. Bd. I. S. 189.

Bei Personen mit gefurchter oder dunkeler und insbesondere mit dicker Stirnhaut fällt die flache Mulde am wenigsten auf (vergl. Fig. 3). Ist die Haut dünn, so pflegt sie durch die narbige Verwachsung mit dem Knochen im Laufe der Zeit so dicht an diesen herangezogen zu werden, dass ein geübtes Auge geradezu die Contouren der früheren Stirnhöhle durchschimmern sieht (vergl. Fig. 4). Es empfiehlt sich aus diesem Grunde, den Knochen an der oberen Grenze des Sinus frontalis bei der Resection der Vorderwand möglichst abzuschrägen und alle Leisten sorgfältig zu entfernen.

Ganz besonders verdient der Knochenrand über dem Septum interfrontale abgeschrägt zu werden; war die Stirnhöhle tief, das Septum also hoch, so gestaltet sich die Mulde gerade dem Septum entlang am tiefsten, weil es als rechtwinklige Leiste von der inneren Stirnhöhlenwand aufsteigt.

Nach der doppelseitigen Radicaloperation würde man das Septum interfrontale sehr unschön zwischen zwei Mulden hervorstehen sehen, wenn man es schonen wollte. Durch die Resection desselben wird in cosmetischer Hinsicht viel gewonnen. Beide Mulden vereinigen sich zu einer einzigen, schön ausgeglichenen; der Vergleich mit einer normalen Stirne drängt sich nicht auf. Die Stirne erscheint im Ganzen etwas flach und zurücktretend, aber durchaus nicht unschön. Der Unbefangene hält das für die natürliche Form (vergl. Fig. 4 und 5).

Die Resection des Processus frontalis des Oberkiefers macht überhaupt keine Entstellung, weder einseitig noch doppelseitig ausgeführt (vergleiche Figur 3—6). Soweit meine seitherigen Beobachtungen reichen, scheint sich sogar hier der Knochen von dem Periost aus bis zu einem gewissen Grade zu regeneriren und den entstandenen Defect zu verengen.

Besondere Aufmerksamkeit habe ich bei meinen Patienten stets der Gestaltung der Hautnarbe zugewandt, um sie so wenig sichtbar wie irgend möglich werden zu lassen. Deswegen wurde der horizontale Theil des Hautschnittes stets in die Augenbraue verlegt. Man wird von dieser Regel nur dann abgehen, wenn ein triftiger Grund besteht, die Wunde längere Zeit offen zu halten, z. B. bei einem Stirnlappenabscessfalle. Narben, die in einer gut entwickelten Augenbraue liegen, sind kaum sichtbar (vergl. Fig. 3 und 6). Wie mir scheint, werden die Brauen sogar etwas dichter und kräftiger auf der operirten Seite.

Soweit die Schnitte ausserhalb der Braue, an der Glabella, der Seite oder auf dem Rücken der Nase geführt sind, ergeben sie lange Zeit, wenn auch leicht sichtbare Narben (vergl. Fig. 4). Man hat daher allen Grund, eine sorgfältige primäre Naht anzulegen. Schon nach der Secundärnaht am 3. oder 4. Tage werden die Narben weniger schön. Auch die Stichcanäle sieht man; insbesondere wenn sie geeitert haben, sehr lange (vergl. Fig. 4). Wenn es, wie in den Fällen XII und

XIII durch die Anwendung von Celluloidzwirn[1]) gelingt, Stichcanaleiterungen sicher zu vermeiden, so wäre das auch in cosmetischer Hinsicht ein Fortschritt (vergl. Fig. 6).

Im Verlaufe der Zeit verlieren die Hautnarben zwar mehr und mehr an Sichtbarkeit (vergl. Fig. 2) aber es ist misslich, darauf warten zu müssen und für empfindliche Frauen ist das ein schlechter Trost. Ich habe daher, um der Radicaloperation auch bei solchen ein Feld zu eröffnen, reichlich darüber nachgedacht, wie man die Sichtbarkeit der Narben abschwächen kann.

Es kommt offenbar vor Allem darauf an, dem Hautschnitt eine möglichst elegante geschwungene Form zu geben und ihn ausserdem so zu legen, dass er präformirten Furchen folgt oder wenigstens solchen parallel verläuft. Elegante Bögen sind selbst mit scharfem Messer im Bereiche der Nasenwurzel und Augenbrauen nicht leicht auszuführen. Die Haut hat hier keine gerade flache Unterlage und lässt sich schlecht fixiren. So sind mir denn auch die Schnittlinien bei IX, wie Figur 4 zeigt, keineswegs elegant gerathen. Ich halte es daher für sehr zweckmässig, dass man sich den Hautschnitt mit dem Messer genau vorzeichnet und ihn eventuell verbessert bis er vollständig befriedigt.

Dass es nicht gerade schön aussieht, die natürlichen Furchen und Wülste der Haut mit dem Schnitt zu kreuzen, haben mir besonders die Fälle VIII, X und XI gezeigt. Hier ging ich dem Nasenrücken parallel an der Seite der Nase nach abwärts. Sieht man sich ein beliebiges Gesicht genau an, so fällt einem auf, dass von der Nasenwurzel an alle Contouren radiär verlaufen. Hauptsächlich kommt für uns der Wulst der Portio nasalis des Musculus quadratus labii superioris in Betracht, weil er gerade auf dem zu resecirenden Stirnfortsatz des Oberkiefers liegt (vergl. Fig. 1, Tafell XIII). Wie dieser Knochenfortsatz selbst, verläuft sie von der Nasenwurzel an schräg nach unten und aussen. Führen wir unseren Hautschnitt aus der Augenbraue in schönem Bogen mitten durch den Wulst des genannten Muskels und den Fasern desselben parallel nach abwärts, so erhalten wir entschieden die cosmetisch vortheilhafteste Narbe. Dieser Schnitt hat wenig Tendenz zum Klaffen, da keine Muskelfasern quer durchschnitten werden. Die Hauträndер lassen sich ausgezeichnet adaptiren und die Narbe fällt so schön aus, dass man sie schon nach kurzer Zeit kaum sieht (vergl. Fig. 6). Auch eine Dame, die auf ihr gutes Aussehen grossen Werth legt, dürfte sich mit einem solchen Resultate zufrieden geben.

Auch für die doppelseitige Radicaloperation wird diese Schnittführung, auf beiden Seiten ausgeführt, bei weiten die schönste sein. Sie wird zwar die Ausführung der Operation gegenüber der alten Schnittführung

1) Vergl. A. v. zur Mühlen, Deutsche med. Wochenschr. 1902. No. 2. Seite 33.

(vergl. Fig. 4 u. 5 auf Tafel XIV) in Y-Form entschieden erschweren und verlängern, aber die Resection der medialen Theile der vorderen Stirnhöhlenwände und des Septum interfrontale wird auch unter solchen Bedingungen sehr gut durchführbar sein; das lehrt zur Genüge Fall XIII.

Zur Beurtheilung des cosmetischen Gesammtresultates nach meiner Operation verweise ich auf Figur 6. Dieser Fall bezeichnet das Aeusserste, was durch diese Operation im cosmetischer Hinsicht erreicht werden kann, wobei ich bemerke, dass hier erst 17 Tage seit der Operation verflossen waren und dass die feine Narbe nach 2 Monaten fast völlig unsichtbar wurde. Ein solches Resultat muss in Zukunft die Norm bilden. Haben meine übrigen Fälle, bei denen es sich um fortgesetzte Versuche handelte, auch nicht diese Höhe in cosmetischer Hinsicht erreicht, so sind sie doch mit wenigen Ausnahmen nach seitherigen Begriffen als sehr befriedigend zu bezeichnen.

Zum Schlusse wird es mir der Leser wohl Dank wissen, wenn ich ihm noch einmal alles auf die Technik meiner Methode Bezügliche nach meinen neuesten Anschauungen zum praktischen Gebrauch möglichst kurz zusammenfasse.

1. Vorbereitungen zur Radicaloperation der Stirnhöhle.

Genaue Untersuchung der inneren Organe am Vorabend.

Am Morgen Morphiuminjection 0,01. Ausspülung der Haupthöhle der Nase und der zu operirenden Stirnhöhle, auch der Kieferhöhle, wenn sie eitert. Tamponade des hinteren Theiles der Nase, insbesondere des mittleren Nasenganges. Der Tampon ist anzubinden. Chloroform-Narkose. Reinigung des Operationsfeldes mit Seifenspiritus und Sublimatlösung (1 : 10000). Das Auge ist dabei zu schützen. Die Brauen werden nicht abrasirt. Einbinden der behaarten Kopfhaut und Abdeckung der Umgebung des Operationsfeldes mit sterilen Tüchern.

2. Operation.

a) Hautschnitt (vergl. Fig. 1, Tafel XIII).

Mit scharfem Messer wird der Schnitt vorgezeichnet. Er beginnt am temporalen Ende der Augenbraue, geht mitten durch diese hindurch bis zu ihrem medialen Ende und zieht von da in schönem Bogen an der Seite der Nasenwurzel mitten auf dem Stirnfortsatz des Oberkiefers und mitten durch den von der Portio nasalis des Musc. quadrat. labii super. gebildeten Wulst schräg nach unten und aussen. Er reicht etwas über das Niveau des unteren Endes des Nasenbeins nach abwärts.

Der eigentliche Schnitt geht senkrecht durch die Haut bis zum Periost. Den oberen Orbitalrand muss man dabei abtasten.

Blutstillung, jedoch zunächst keine Unterbindungen.

b) Periostschnitt.

a. Oberer Periostschnitt. Genau parallel dem oberen Orbitalrand, 5—6 mm von ihm entfernt; man trifft dies nur gut, wenn man den Rand

gleichzeitig sorgfältig abtastet. Medial geht der Schnitt im Bogen bis zur Mitte zwischen den oberen Enden beider Nasenbeine.

β. Unterer Periostschnitt entsprechend dem Hautschnitt genau auf der Mitte des Stirnfortsatzes des Oberkiefers. Im inneren oberen Augenwinkel biegt dieser Schnitt 5—6 mm von dem oberen entfernt zur eigentlichen Kante des Supraorbitalrandes ab. So wird hier schon die zu bildende Knochenspange markirt (vergl. Fig. 3, Tafel XIV.)

c) Probeeröffnung der Stirnhöhle.

Entweder über oder unter dem medialen Ende der markirten Spange. Zurückschieben des Periostes, Aufmeisselung, Bloslegung der Stirnhöhlenschleimhaut.

d) Probesondirung zur Feststellung der Ausdehnung der Stirnhöhle nach aussen und nach oben.

Man sondire mit der Knopfsonde zwischen Schleimhaut und Knochen vordringend. Dem Eiter soll man so spät als möglich den Eintritt in die Wunde gestatten.

e) Resection der vorderen Stirnhöhlenwand.

Bis über die durch Sondirung festgestellten Grenzen hinaus wird das Periost vom Knochen abgelöst.

Mit einem scharfen Haken hebt darauf ein Assistent die Stirnhaut empor und zieht sie zugleich nach oben.

Man markire entsprechend dem oberen Periostschnitt den oberen Rand der zu formirenden Supraorbitalspange im Knochen, mit Meissel und Hammer eine Furche bildend.

Die eigentliche Resection geschieht so viel als möglich mit Knochenzangen.

Unter der emporgehobenen Haut kann man mit schlanken Zangen hoch hinaufgehen und auch die Abschrägung und Glättung der Knochenränder, Beseitigung der Septa etc. vornehmen (vergl. Fig. 2, Tafel XIII).

f) Sorgfältige Auskratzung der Stirnhöhlenschleimhaut.

Man achte auf alle Winkel und vergesse nicht, die Hinterfläche der Spange.

g) Abgrenzung des Supraorbitalrandes vom Stirnhöhlenboden und Resection dieses Bodens. Der Operateur trete hinter den Kopf des Patienten und nehme eine electrische Stirnlampe zu Hülfe. Man kann auch den Patienten so zum Fenster drehen, dass das Licht flach von oben her gegen den Stirnhöhlenboden fällt. Die Stirnhaut lässt man sich dabei flach nach oben ziehen. Mit Meissel und Hammer wird jetzt der Stirnhöhlenboden vorsichtig aufgemeisselt (vergl. Fig. 3, Tafel XIV), bis man eine bequeme Oeffnung hat. Von dieser ausgehend nimmt man, eventuell unter Benützung einer schmalen gebogenen Knochenzange, alle erreichbaren Knochen bis dicht hinter der Spange weg.

h) Resection des Processus frontalis des Oberkiefers und der restirenden Theile des Stirnhöhlenbodens.

Von dem Hautperiostschnitte aus wird das Periost bis zum Rande des

Nasenbeins, dem Infraorbitalrand, Thränensack und Orbitaldach zurückgeschoben.

Dann meisselt man in den genannten Stirnfortsatz am unteren Schnittende eine Oeffnung und kneift von da aus mit einer schmalen Knochenzange, die Nasenschleimhaut sorgfältig schonend, den freigelegten Knochen fort.

Im inneren oberen Augenwinkel muss meist der Meissel zu Hülfe genommen werden. So erhält man eine weite Oeffnung im Stirnhöhlenboden (vergl. Fig. 3, Tafel XIV), von der aus mit der Hartmann'schen Zange die tieferen Theile dieses Bodens, Böden und Wände von orbitalen und temporalen Buchten, orbitale Buchten von Siebbeinzellen etc. bequem entfernt werden können. Das gelingt noch leichter, wenn man das Siebbein ausgeräumt hat.

i) Resection der vorderen und mittleren Siebbeinzelle und entsprechender Theile der mittleren Muschel.

Bei der Ablösung der Nasenschleimhaut vom Oberkieferfortsatz und Thränenbein stösst man auf die Stirnzellen. Diese und die folgenden Zellen etc. werden am besten mit der Hartmann'schen Zange und dem scharfen Löffel unter Beleuchtung mit der Kirstein'schen Stirnlampe beseitigt. Es muss ein glattwandiger Raum entstehen, der breit in die Stirnhöhlenwunde übergeht. Das Vorderende der mittleren Muschel wird abgeschnitten, der Knochen ausgelöst und entfernt. Der Nasentampon muss vorher entfernt werden.

Wenn nöthig dringt man noch durch die Basallamelle der mittleren Muschel in die hinteren Siebbeinzellen und die Keilbeinhöhle vor.

k) Bildung eines Lappens aus der stehengebliebenen Nasenschleimhaut.

Mit dem spitzen Scalpell wird die Nasenschleimhaut am Rande des Nasenbeins durchstochen. Darauf schneidet man mit dem Knopfmesser weiter nach oben und einen halben Centimeter unter der Lamina cribrosa nach hinteu, dann quer nach abwärts.

Der Lappen wird nach aussen gelegt. So erhalten die nasalwärts gerichteten Theile der Wunde eine Bedeckung und der Weg nach der Stirnhöhle bleibt dauernd offen.

3. Wundversorgung und Naht.

Das Chloroform kann jetzt weggelassen werden.

a) Reinigung und Austupfung der Wunde mit steriler physiologischer Kochsalzlösung. Beseitigung von Schleimhautresten und bisher übersehenen Zellen und Buchten, insbesondere im Bereiche der Nasenwurzel.

b) Einblasung von Jodoform.

Einlage eines gefensterten Gummidrainrohres. Dasselbe reicht vom temporalen Wundwinkel bis zum Naseneingang und wird zugleich mit dem Schleimhautlappen durch in die Nase eingelegte Gaze fixirt.

c) Reinigung der Hautränder.

Die Hautoberfläche (nicht die Schnittflächen) wird noch einmal mit $^1/_{10000}$ Sublimatlösung abgewaschen. Sorgfältige Naht mit sterilem Celluloidzwirn. Man beachte, dass die zu nähenden Theile einander richtig gegenüberliegen.

d) Verband.

Vorher Atropin ins Auge. Auf das Auge etwas lockere Gaze. Dann lockerer Verband mit feuchter Borsäuregaze.

4. Nachbehandlung.

Lagerung des Kranken auf die gesunde Seite. Er darf nicht schneuzen, soll die Wundsekrete stets ansaugen.

Verbandwechsel täglich! Entfernung des Nasentampons am zweiten, der Drainage am dritten bis vierten, der Nähte am vierten bis fünften Tage. Schutzverband unter Freilassung des Auges noch weitere vier bis fünf Tage und dann noch eine Zeit lang während der Nacht.

Keine Ausspülungen von der Nase aus! Nachbehandlung mit $2^1/_2$ pCt. Höllensteinlösung erst nach der dritten Woche. Man pinsele nur die der Nasenhöhle zunächst gelegenen Theile der Wunde leicht und dringe nicht in diese ein.

Bei der doppelseitigen Radicaloperation ist auf beiden Seiten ganz in derselben Weise vorzugehen. Man schliesst an die Resection der einen vorderen Stirnhöhlenwand gleich die der anderen an. Zur Resection des Septum interfrontale und dort gelegener Zellen muss die Hautbrücke, welche von der Gabella zur Nase führt, stark emporgehoben werden (vergl. Fig. 4, Tafel XIV).

Es ist dringend wünschenswerth, wie ich das selber gethan habe, die Operation an der Leiche sorgfältig einzuüben. Man findet sich beim Lebenden dann viel besser zurecht und begeht keine Fehler. Auch Studien am macerirten Schädel sind von grossem Nutzen. Die gründliche Kenntniss der Anatomie der Stirnhöhle und des Siebbeins ist eine unerlässliche Vorbedingung. Sie kann nur durch fleissige Studien an Präparaten gewonnen werden [1]).

Wer meine Methode beherrscht, der befindet sich in der angenehmen Lage, seinen Patienten eine Heilung ohne namhafte äussere Entstellung versprechen zu können. Zugleich braucht er nur einen Krankenhausaufenthalt von vierzehn Tagen zu fordern. Bis zur soliden Verheilung der äusseren Wunde vergehen bei glattem Verlauf etwa zehn Tage.

---

1) Ich habe die verschiedenen Stadien der Operation nach einem Leichenpräparat plastisch nachbilden lassen. Die Modelle sind von Universitätsinstrumentenmacher Fischer in Freiburg i. Br. zu beziehen.

Die Methode hat den Vorzug, dass sie sich für Fälle jeder Art eignet, einerlei ob es sich um kleine oder grosse, einfache oder complicirte Stirnhöhlen handelt.

Was Grösse und complicirten Bau angeht, so glaube ich auf Grund meiner Casuistik, die schwersten Aufgaben bereits gelöst zu haben.

Erklärung der Abbildungen

auf Tafel XIII u. XIV.

Figur 1. Schnittführung bei ein- und doppelseitiger Radicaloperation der Stirnhöhle (Schn.)

Figur 2. Verhältnisse nach der Resection der vorderen Wand der rechten Stirnhöhle. R.o. Eingang in die orbitale Bucht, R.t. temporale Bucht, Sp. oberer Rand der Supraorbitalspange. Nach einem Leichenpräparat.

Figur 3. Ausser der vorderen ist auch die untere Wand der rechten Stirnhöhle entfernt. M. zeigt die Einsetzung des Meissels bei der Resection des Stirnhöhlenbodens von oben her. Sp. Supraorbitalspange. O.l. Thränenbeinrest, die vorderen Siebbeinzellen sind entfernt.

Figur 4. Verhältnisse nach der doppelseitigen Ausführung meiner Operation. H. Hautbrücke, vom Nasenrücken zur Stirn ziehend, Sp. Supraorbitalspange. O.l. Thränenbein.

Figur 5. Doppelseitige Stirnhöhlenoperation, alte Schnittführung = Querschnitt durch beide Augenbrauen + Längsschnitt auf dem Nasenrücken. Diese Schnittführung gelangte bei Fall IX zur Anwendung (vergl. Textfig. 4). Sp. Supraorbitalspange, O.l. Thränenbein, N. Nasenschleimhaut.

Fig. 1.

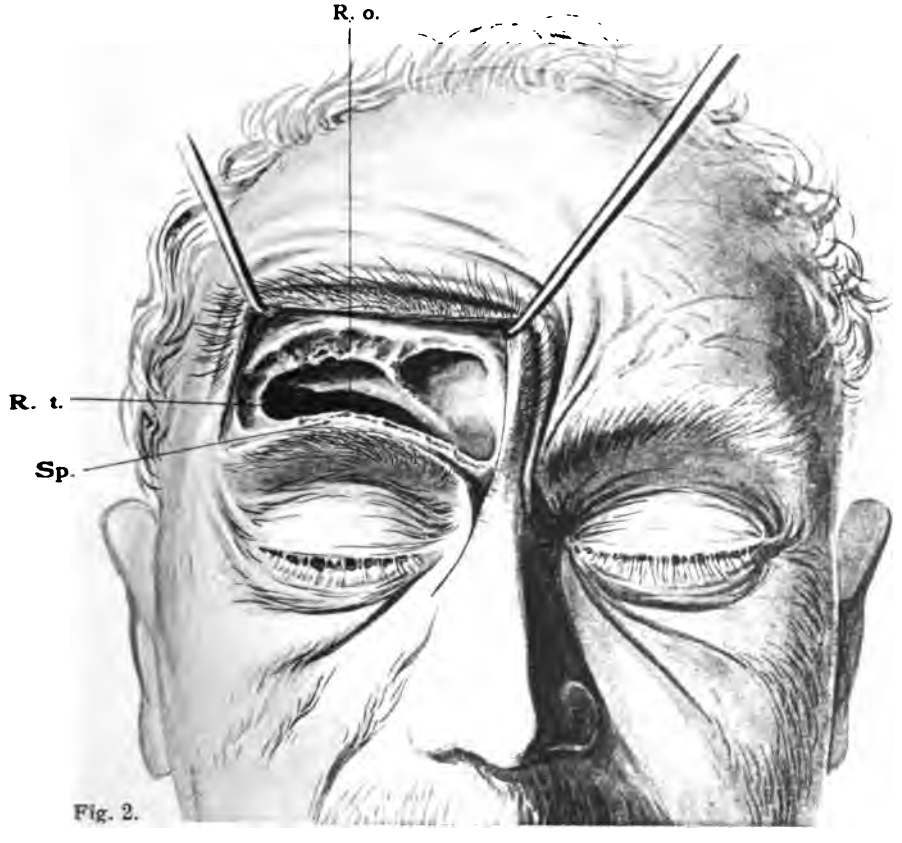

Fig. 2.

Lichtdruck von Albert Frisch, Berlin W.

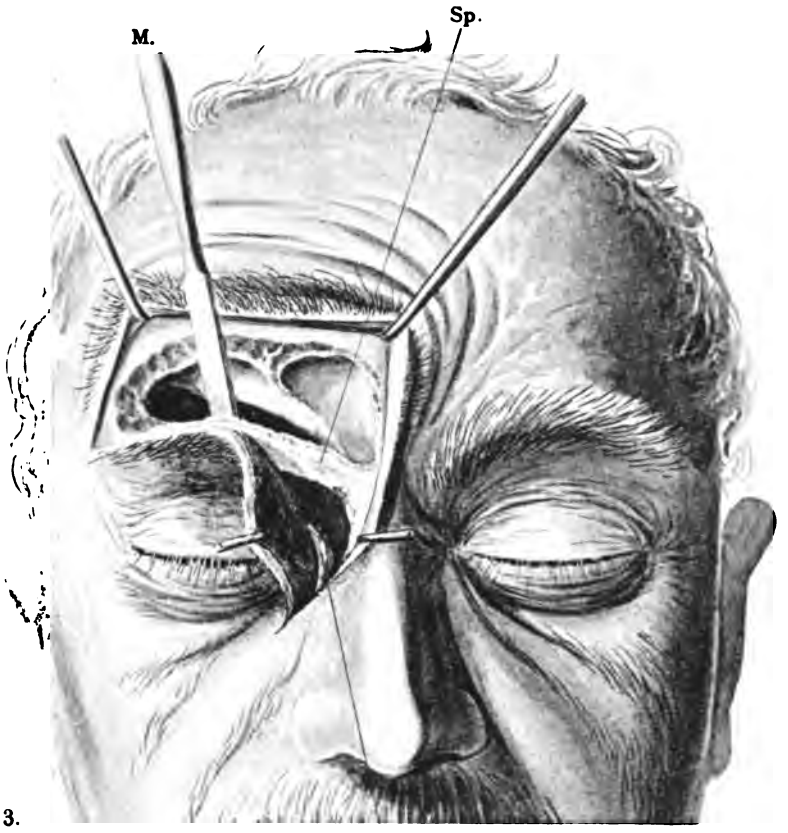

Fig. 3.

O. l.

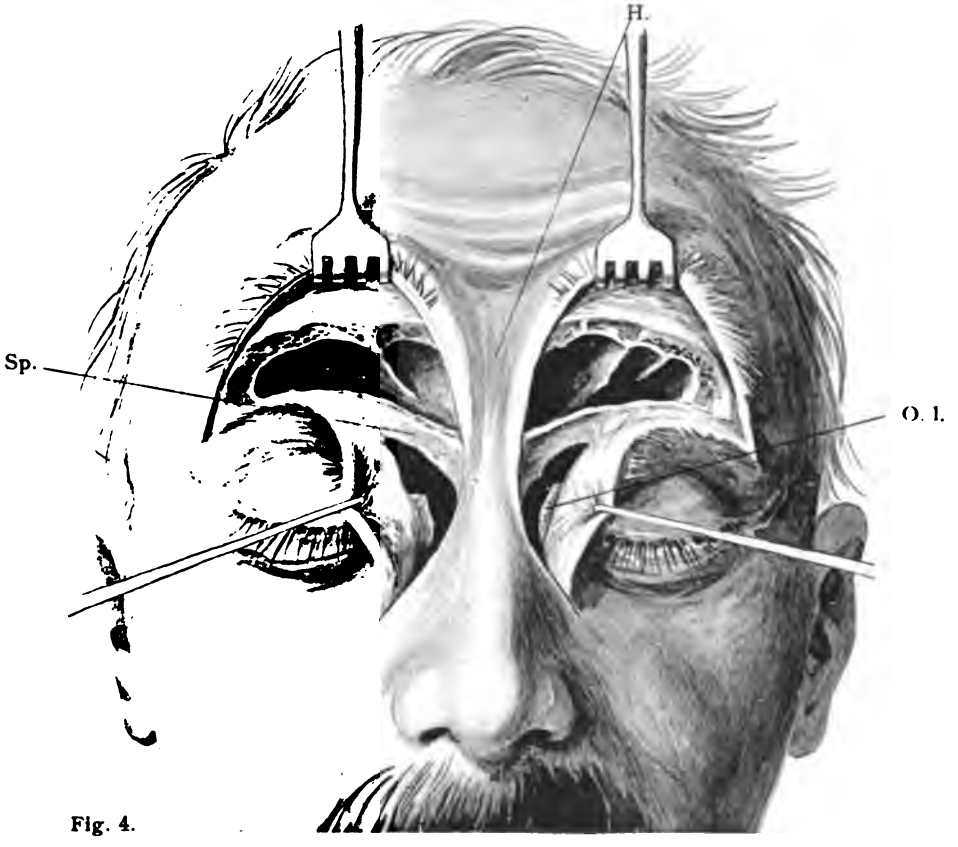

Fig. 4.

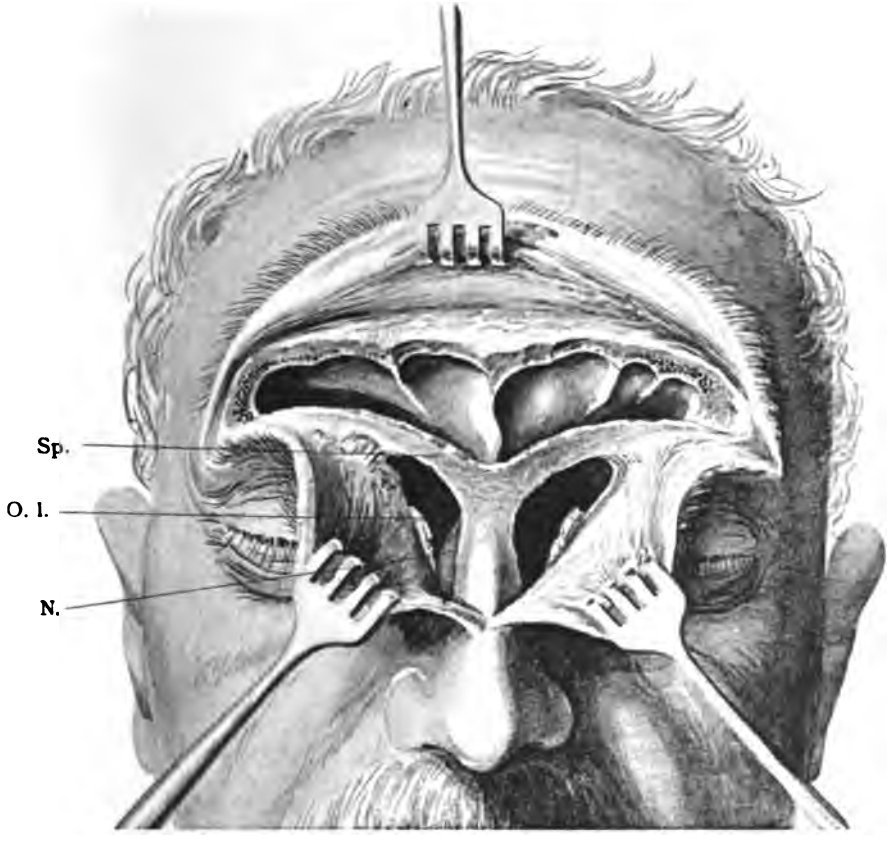

Fig. 5.

Lichtdruck von Albert Frisch, Berlin W.

IV.

(Klinik für Nasen-, Ohren- und Kehlkopfkrankheiten des Herrn Prof. Dr. G. Gradenigo in Turin.

Zur pathologischen Anatomie der hypertrophischen unteren Nasenmuschel.

Von

Dr. **S. Citelli**, Assistent der Klinik.

Ueber die pathologische Histologie der hypertrophischen oder degenerirten mittleren Nasenmuschel wurden zahlreiche Arbeiten veröffentlicht und zwar um festzustellen, ob die Anwesenheit von Schleimpolypen von einer nekrotischen Entzündung des Siebbeins (Woakes) oder von einer chronischen Entzündung der Schleimhaut mit Ausbreitung derselben auf den Knochen (Hajek) herrühre, oder aber von einer albuminösen Osteo-Periostitis (Cholewa) abhängig sei. Die Structurveränderungen der hypertrophischen oder degenerirten unteren Muschel wurden im Gegentheile nur wenig berücksichtigt, und es scheint dass eine ausführliche Arbeit über diesen Gegenstand in der Literatur nicht vorhanden ist. Dies ist der Grund, der mich zum Studium desselben bewog.

Als Material dienten mir Schleimhautstücke oder resecirte untere Nasenmuscheln, welche in reichlicher Auswahl verschiedene Formen der Hypertrophie darboten; sie wurden seit Jahren von meinem Chef, dem Herrn Prof. Gradenigo, gesammelt, dem ich an dieser Stelle für die gütige Ueberlassung des Materials meinen besten Dank ausspreche.

Um die histologischen Alterationen der hypertrophischen unteren Nasenmuschel festzustellen, erachtete ich für nothwendig zunächst die normale Struktur derselben zu studiren, und ich will deshalb in Kürze meine diesbezüglichen Beobachtungen mittheilen und namentlich auf gewisse wichtige Einzelheiten aufmerksam machen.

Die Schleimhaut der normalen unteren Nasenmuschel ist sehr dick entsprechend dem freien Rande und der oberen Fläche des Knochens, und liegt an diesen Stellen demselben fest an; am sog. Sinus (Zuckerkandl) hingegen ist die Schleimhaut sehr dünn und liegt dem Knochen nur lose an. Sie besteht aus einem Epithel, einer Grenzmembran und aus einem

Stroma, welches eine oberflächliche festere und eine tiefe Lage erkennen lässt.

Das Epithel ist aus 3—4 Schichten zusammengesetzt, die oberflächliche zeigt cylindrische Flimmerzellen und zerstreute Becherzellen. An der Oberfläche der Schleimhaut münden zahlreiche Drüsen aus und zwischen den Epithelzellen der verschiedenen Lagen sind Leukocyten zu sehen, welche durch das Epithel hindurchwandern und zu Bestandtheilen des Nasensekrets werden.

Das Epithel ruht auf einer hyalinen Grenzmembran, welche hie und da Poren zeigt, durch welche die Wanderzellen hindurchtreten. Es kann dieselbe durch saure Anilinfarben gefärbt werden.

Das Stroma der Schleimhaut besteht, wie wir schon anführten, aus einer oberflächlichen und aus einer tiefen Lage. Erstere wird von einem Netze feiner Bindegewebsfibrillen, welche sich in verschiedenen Richtungen kreuzen, gebildet; man findet in derselben in geringer Zahl, auch längliche fixe Zellen und Wanderzellen, die in der Nähe der Basalmembran zahlreicher werden; nur selten sind in ihr Lymphfollikel zu sehen. Ausserdem findet man in dieser Lage zahlreiche Capillargefässe und auch der grössere Theil der Drüsen, welche überhaupt in der unteren Nasenmuschel vorhanden sind, gehört dieser Schichte an; in den tiefen Theil derselben reicht auch die corticale dünnste Schicht des Schwellkörpers hinein. Die tiefe Lage des Stromas wird hingegen von sehr dicken Bindegewebsbündeln gebildet, welche in die fibröse Schicht des Periosts übergehen. In dieser Lage liegt der Schwellkörper, welcher aus erweiterten Venen, die oft untereinander anastomosiren, besteht; ferner sind in dieselbe, in geringer Zahl, und zwar in den vom Schwellkörper freigelassenen Räumen, die tiefen acinösen Drüsen eingebettet; diese letzteren reichen an einigen Stellen bis zum Periosteum. — Sowohl die Drüsen, wie auch der Schwellkörper sind, wie schon Zuckerkandl[1]) hervorhob, an der unteren äusseren Seite der Nasenmuschel, im sog. Sinus, entweder stark reducirt oder fehlen ganz. Die tiefen Schichten der Schleimhaut gehen, wie wir schon andeuteten, unmerklich in die fibröse Lage des Periosts über, welche aus starken Bindegewebsbündeln und aus zahlreichen elastischen Fasern besteht. An der inneren Seite des Periosts ist eine Schicht von Osteoblasten vorhanden, welche der Oberfläche des Knochens anliegen.

Die knöcherne Nasenmuschel selbst wird von zahlreichen Knochenbalken gebildet, die verschieden geformte und verschieden grosse Räume begrenzen, welche von Mark ausgefüllt werden. An der Oberfläche des Markgewebes und der inneren Seite der Knochenbalken anliegend finden sich zellige, grösstentheils einkernige Elemente (Osteoblasten). An Querschnitten entkalkter Nasenmuscheln sieht man, dass die peripherische Lamelle der Nasenmuschel, welche unmittelbar unter dem Periost liegt, oft Unterbrechungen der Continuität zeigt und dass an solchen Stellen sich

1) Anatomie normale et pathologique des fosses nasales. 1895.

die tiefen Schichten der Schleimhaut direkt in das Markgewebe fortsetzen. Diese Thatsache ist von grösstem Interesse für die Erklärnng gewisser pathol. anatomischer Thatsachen und wurde schon von Hajek[1]) an der mittleren Nasenmuschel constatirt; an der unteren ist sie jedoch häufiger und lässt verstehen, wie so entzündliche Processe von der Schleimhaut auf das Markgewebe und auf den Knochen sich fortsetzen können.

Hypertrophische untere Nasenmuscheln.

Makroskopische Anatomie: Die hypertrophische untere Nasenmuschel erscheint makroskopisch unter verschiedenen Formen, so dass man schon mit freiem Auge 3 verschiedene Typen der Hypertrophie aufstellen kann: 1. diffuse, 2. papilläre, 3. polypenartige Form.

Diffuse Hypertrophie. Diese kommt am häufigsten vor. Die Schleimhaut ist bei derselben gewöhnlich roth gefärbt, ist in der ganzen Ausdehnung dicker geworden und zeigt eine gewisse Consistenz. An der Oberfläche sieht man hie und da nicht sehr tiefe Furchen, welche verschieden geformte und nur wenig hervorragende Felder begrenzen, und in ihnen, d. h. in den Furchen, münden, wie man oft schon mit freiem Auge sieht, die Drüsenausführungsgänge aus.

Die Nasenschleimhaut zeigt an gewissen Stellen (Extremitäten der Nasenmuscheln) auch unter normalen Umständen ein etwas unregelmässiges Bild (Zuckerkandl); und die Unregelmässigkeit in ihrem Aussehen lässt sich bei der diffusen Hypertrophie noch deutlicher erkennen.

Papilläre Hypertrophie. Hier sind die Furchen zahlreicher, tiefer und sie kreuzen sich in allen möglichen Richtungen; die Leisten und Falten, welche bei der früheren Form nur wenig hervortreten, werden von den Furchen durchschnitten und nehmen hierdurch die Gestalt von conischen oder warzenartigen Vorsprüngen an. Die Schleimhaut zeigt einen granulösen, papillären Charakter, woher auch die Bezeichnung der warzenartigen oder papillären Hypertrophie herrührt. Im Lebenden ist sie in der Regel mehr oder weniger intensiv roth gefärbt.

Nur in wenigen Fällen ist eine opake grauliche Färbung der Schleimhaut zu sehen, welche von einem Macerationszustand der oberflächlichen Schichten des Epithels herrührt, der durch das Stagniren des Nasensekrets bedingt wird; dieses Verhältniss kann übrigens auch bei der ersten Form der Hypertrophie vorkommen.

In der polypösen Hypertrophie schliesslich werden die Warzen viel deutlicher, so dass sie zuweilen das Ansehen von kleinen Polypen annehmen. Im Lebenden sind die Warzen röthlich und durchscheinend. Diese Art der Hypertrophie, welche gewöhnlich der blumenkohlartigen Form der Autoren und dem Papilloma molle von Hopmann[2]) entspricht,

---

1) Arch. f. Laryngol. und Rhinol. Bd. 4. H. 3. S. 277.

1) Hopmann, Virch. Arch. Bd. 93. 1883.

ist am meisten an den Enden der unteren Nasenmuschel localisirt und kommt seltener als die anderen Formen vor.

Bemerkenswerth ist die Thatsache, dass an derselben Nasenmuschel oft gleichzeitig mehrere der erwähnten Formen der Hypertrophie anzutreffen sind und in solchen Fällen sieht man die weitgehendsten Alterationen an den Enden derselben.

Mikroskopischer Befund: Es war vorauszusehen, dass den verschiedenen makroskopischen Formen der Hypertrophie, wenigstens der Intensität nach, auch verschiedene mikroskopische Formen entsprechen würden. In dieser Voraussetzung erachtete ich es für zweckmässig, alle Stücke, welche makroskopisch verschiedene Typen der Hypertrophie zeigten, auch wenn sie ein und derselben Nasenmuschel angehörten, isolirt zu studiren.

I. Diffuse Hypertrophie: An den unteren Nasenmuscheln, welche makroskopisch eine diffuse Hypertrophie zeigen, erscheinen die histologischen Alterationen in zwei verschiedenen Typen: 1. in Form einer gewöhnlichen pathologisch-anatomischen Veränderung, nämlich als Hyperplasie aller die Schleimhaut zusammensetzenden Gewebe; 2. die Hyperplasie ist im Wesentlichen auf die Umgebung der Gefässe und auf das Gebiet der Bluträume beschränkt. Ich werde deshalb den ersten Typus als fibro-angio-ödematösen oder gemischten, den zweiten als vasculären Typus bezeichnen.

1. Fibro-angio-ödematöser oder gemischter Typus. Das Epithel zeigt hie und da die Zeichen einer Hyperplasie und man sieht in demselben eine grössere Quantität von Leukocyten. Die Grenzmembran ist evidenter als im normalen Zustande.

In der oberflächlichen Schicht des Stroma ist eine reichliche kleinzellige Infiltration, namentlich in der Umgebung der Gefässe und der Drüsenacini vorhanden. Zuweilen sieht man echte Lymphfollikel und zwar vornehmlich an den Enden der Nasenmuschel. Das Bindegewebe ist verdickt und immer von reticulärem Ansehen, mit wenigen fixen, gewöhnlich verlängerten Zellen; es sind zahlreiche Gefässe, namentlich Capillaren vorhanden. Die Drüsen sind in dieser Schicht des Stromas zahlreicher als sonst und bestehen meist aus kleinen Acini.

In den tiefen Lagen des Corium sieht man, dass die Bluträume erweitert und dass die Wände derselben verdickt sind. Die Drüsen erweisen sich vergrössert und zeigen hie und da Erweiterungen in geringem Grade. Die erwähnte kleinzellige Infiltration reicht zuweilen bis in diese Lagen, aber in den meisten Fällen beschränkt sie sich auf die oberflächlichen Schichten des Stromas. Auch das Bindegewebe ist hyperplastisch in den tieferen Schichten und geht in die fibröse Lage des Periosts über. Dieses letztere zeigt nirgends, d. h. weder in der fibrösen noch in der Keimschicht, nennenswerthe Veränderungen. Auch die Knochenbalken und das Markgewebe sind nur wenig oder garnicht alterirt. In einem Falle von diffuser Hypertrophie waren jedoch die Läsionen im Knochengewebe deut-

lich ausgesprochen. — Es fehlen also in dieser Form deutliche Läsionen in einem der das Stroma zusammensetzenden Gewebe.

2. Vasculäre Hyperplasie. Diese Art der Hyperplasie, welche die unteren Nasenmuscheln bei diffuser Hypertrophie darbieten können, ist viel seltener als die gemischte Form und ich konnte dieselbe nur in zwei Fällen nachweisen.

In einem dieser Fälle litt der Kranke an bedeutenden Störungen, namentlich während der Nacht, wegen der behinderten Nasenathmung. Bei der rhinoskopischen Untersuchung von vorn her sah man eine starke diffuse Hypertrophie der ganzen Nasenmuschel, die bei Anwendung von Cocain beträchtlich abnahm. Wir entfernten einen grossen Theil der Schleimhaut und auch ein Stück des Knochens der Nasenmuschel und der Kranke zeigte nach dieser Operation eine wesentliche Besserung. In der in Rede stehenden Form von Hyperplasie ist eine hochgradige Verdickung des Bindegewebes und der glatten Muskulatur des cavernösen Gewebes vorhanden. Die Ursache der Beschränkung der Hyperplasie auf die Gefässe, welche in diesen Fällen beobachtet werden kann, hängt meiner Meinung nach von functionellen Zuständen ab. Es handelt sich nämlich in denselben wahrscheinlich um stark reizbare Individuen, in welchen das vasomotorische Centrum auch auf leichte Reize sehr intensiv reagirt. In Folge verschiedener Reize, welche sehr häufig auf die Nasenschleimhaut einwirken, ist das Gefässsystem derselben und namentlich die Schwellkörper wiederholten Alterationen unterworfen, indem sie sich einmal in congestionirtem Zustande befinden, andere Male wieder abschwellen; es erfolgt hierdurch nach einer gewissen Zeit eine Verdickung der Gefässwände, beziehungsweise die vasculäre Hyperplasie der Nasenmuschel. Man kann deshalb sagen, dass diese Form der Hyperplasie namentlich bei spasmodischen Nasenentzündungen vorkomme.

Die histologischen Veränderugen, welche in den typischen Fällen dieser Erkrankung beobachtet werden können, sind die folgenden: das Epithel ist ein wenig hyperplastisch, die Zahl der Becherzellen ist grösser als in normalen Verhältnissen, die Grenzmembran zeigt eine leichte Verdickung. Unterhalb derselben hat das Corium ein regelmässiges Aussehen, nur hie und da sieht man Depressionen, welche meistentheils den Mündungen von Drüsenausführungsgängen entsprechen. In den oberflächlichen Lagen des Corium und namentlich in der Nähe der Drüsen und der Gefässe ist eine leukocytäre Infiltration vorhanden. Im Stroma, das aus losem Bindegewebe besteht, finden sich in ziemlicher Anzahl kleine acinöse Drüsen und hie und da reichen Bluträume, deren Wände verdickt sind, fast bis zur Grenzmembran (s. Fig. 1). Die tieferen Schichten des Coriums werden grösstentheils von Bluträumen mit stark verdickten Wänden gebildet; die Verdickung dieser hängt hauptsächlich von einer Hyperplasie der Muskelfasern ab. An vielen Stellen ragen die Wände zum Theile in das Lumen der Bluträume hinein in Form eines Polypen, und es entsteht hierdurch das Bild eines intravasculären Myofibroms. Die Bluträume sind durch ein

dichtes Bindegewebe getrennt, in welchem keine leucocytäre Infiltration vorkommt, Das Periost, die Knochenbalken und das Mark sind normal, die Wände der Arterien dieses letzteren sind jedoch stark verdickt, die Membrana elastica derselben ist gefaltet und an gewissen Punkten sehr

Figur 1.

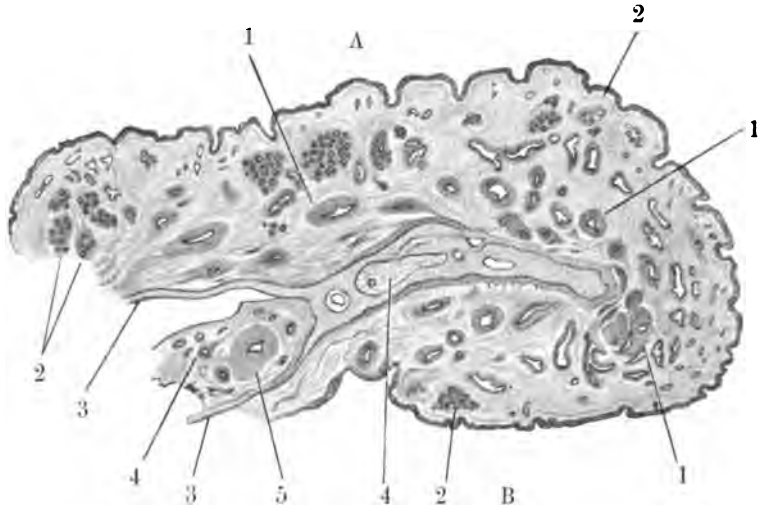

Diffuse Hypertrophie — vasculäre Form. (Frontalschnitt. Einfaches Mikroskop, Zeiss, Ocul. 20.) 1—1—1 Schwellkörper, 2—2—2 Drüsen, 3—3 Knochenbalken, 4—4 Markräume, 5 Arterie des Markes, sehr verdickt. A Obere — innere, B untere — äussere Fläche.

deutlich. Auch die Arterien der Schleimhaut zeigen die Charaktere einer Peri- und Endarteritis.

II. Papilläre Hypertrophie. Bei dieser Form betheiligen sich, ebenso wie bei der gemischten Hypertrophie, sämmtliche Gewebe, durch Hyperplasie, an der Verdickung der Nasenmuschel, doch ist hier die Hyperplasie des Bindegewebes der oberflächlichen Schichten vorherrschend und charakteristisch. Auch sagten wir schon oben, dass die papilläre Hypertrophie sich durch das Vorhandensein von wahren Papillen oder Warzen kennzeichnet. Den mikroskopischen Bau betreffend ist nun hervorzuheben: die Hyperplasie ist im Epithel evidenter als in den vorhergehenden Formen; in gewissen Fällen kann man in den Vertiefungen zwischen den Papillen 8—10 Schichten von Zellen nachweisen. In der oberflächlichen von cylindrischen Flimmerzellen gebildeten Lage ist die Zahl der Becherzellen gewöhnlich vermehrt und es treten durch das Epithel mehr Lymphzellen hindurch als unter normalen Verhältnissen. In zwei Fällen, in denen dasselbe sich aus mehreren Schichten zusammensetzte, konnte ich intraepitheliale Drüsen nachweisen, die namentlich in einem jener Fälle sehr zahlreich und in mehreren Lagen angeordnet

waren [1]). Die gewöhnlich erweiterten Ausführungsgänge der Drüsen münden meistentheils in den interpapillären Furchen aus und nur selten an den Spitzen der Papillen. Die Grenzmembran folgt den papillären Erhebungen des derma; sie ist verdickt und zuweilen treten von ihrer unteren Seite

Figur 2.

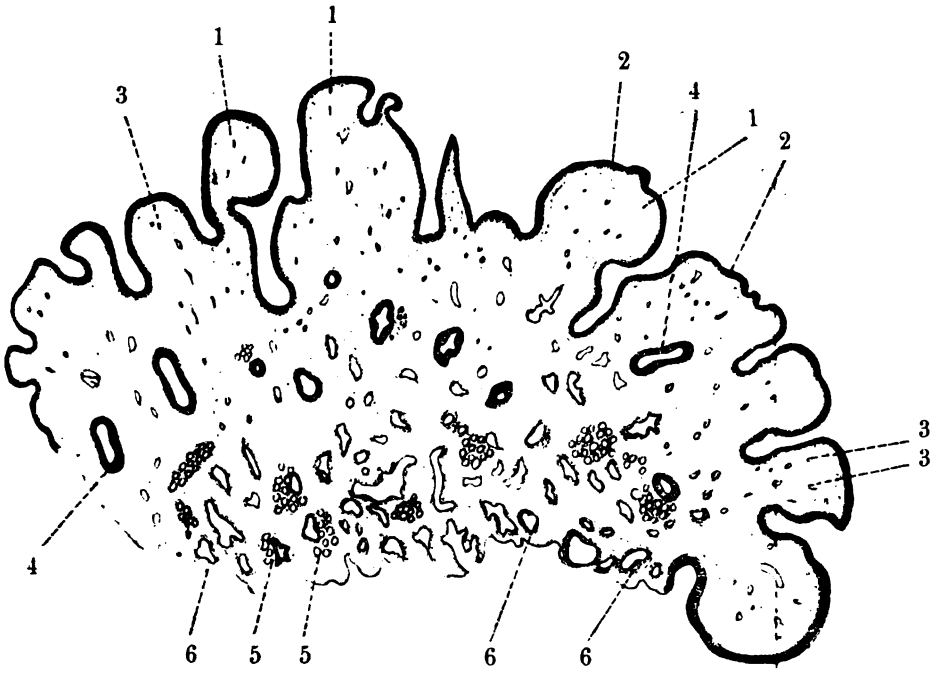

Papilläre Hypertrophie. (Frontalschnitt der Schleimhaut. Einfaches Mikroskop. Zeiss, Ocul. 20). 1—1—1 Papilläre Erhebungen, 2—2 Epithel, 3—3—3 Capillargefässe, 4—4 erweiterte Drüsenausführungsgänge, 5—5 Drüsen, 6—6 Schwellkörper.

Fasern ab, welche sich in die oberflächlichen Schichten des derma fortsetzen. Aus diesem Grunde glaube ich, dass die Grenzmembran, obgleich sie ein hyalines Aussehen hat, aus Fibrillen besteht, die unter gewöhnlichen Umständen nicht zu sehen sind und vielleicht bloss durch besondere Methoden dargestellt werden könnten.

Corium. Die Oberfläche hat ein sehr unregelmässiges Aussehen; man sieht nämlich an derselben deutlich Vorsprünge und Vertiefungen und zwar auch mit freiem Auge. Die Papillen bestehen aus einem Stroma von losem Bindegewebe mit wenigen fixen Zellen aber vermehrten Wanderzellen und aus zahlreichen Capillargefässen. Auch reticuläres Bindegewebe

1) Citelli. Sulla presenca di ghiandole mucose intraepitheliali nella mucosa del cornetto inferiore iperplasico. (Giornale della R. Accademia di Medicina di Torino. V. VII., d. LXIV. Fasc. 10—11).

kommt vor mit vielen Wanderzellen und kleinen Blutgefässen, ferner sieht man hie und da Drüsenausführungsgänge, die oft ausgedehnt sind (siehe Fig. 2) und in etwas tieferen Lagen Drüsenacini und Bluträume in geringer Zahl, welche von einer kleinzelligen Infiltration umgeben sind. Nicht

Figur 3.

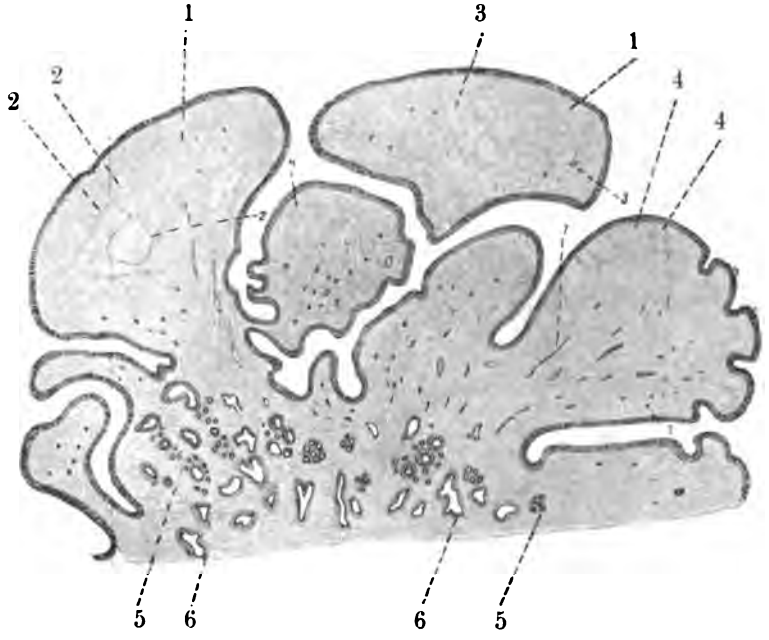

Degenerative Hypertrophie. (Frontalschnitt der Schleimhaut. Einfaches Mikroskop, Zeiss, Ocul. 20.) 1—1 Polypoide Excrescenzen, 2—2 entwickelte (eingekapselte) Cysten; 3—3 jüngere Formen von Cysten (in denen die Kapsel im Beginne der Bildung ist), 4—4—4 Vascuolisation des Bindegewebes (erstes Stadium der Cystenbildung), 5—5 Drüsen, 6—6 Schwellkörper.

selten können in der oberflächlichen Lage des Corium, in der Nähe der Grenzmembran hyaline Körper gesehen werden, die ungleich gross in verschiedener Weise gruppirt sind.

Die tiefe Schicht des Coriums ist von hyperplastischem Drüsengewebe gebildet, mit stellenweise vorkommenden Erweiterungen, ferner vom Schwellkörper, dessen Räume gleichfalls Erweiterungen zeigen, und von einem dichten an elastischen Fasern reichen Bindegewebe. Die leukocytäre Infiltration erstreckt sich in gewissen Fällen bis in diese Schicht oder sogar bis zum Periost und dem Marke.

Das Bindegewebe setzt sich in das Periost fort; in diesem ist das fibröse Stratum zuweilen hyperplastisch, die Zellenschicht ist reicher an Osteoblasten und sind in letzterer hier und da auch Osteoklasten zu sehen. Auch das Mark und auch die Knochenbalken können Alterationen zeigen;

von diesen wollen wir jedoch ausführlicher bei der Beschreibung der Läsionen, welche die Knochen der Nasenmuscheln bei der Hypertrophie zeigen, sprechen. Da nun bei dieser Form der Hypertrophie die bindegewebige Hyperplasie den vorherrschenden Charakter bildet und das am meisten in die Augen fallende Symptom d. h. die Entstehung von Papillen verursacht, so möchte ich dieselbe mit dem Namen der fibromatösen Hyperplasie bezeichnen.

Polypöse Hypertrophie. Dieser Typus stellt einen gesteigerten Grad der mikroskopischen Läsionen dar, welche man schon im vorhergehenden Typus beobachten kann. Die wesentlichsten Alterationen finden in dem oberflächlichen Bindegewebe des Coriums statt, wo eine beträchtliche Hyperplasie wahrzunehmen ist, in deren Folge nicht allein Papillen sich bilden, sondern auch wirkliche polypöse Erhebungen, welche zum Theile so stark entwickelt sind, dass sie, auch ihrer Form wegen, kleinen Polypen gleichen. Die polypösen Wucherungen wie auch die intermediären Furchen sind von einer deutlichen Grenzmembran und von Epithel überkleidet; dieses letztere ist zuweilen hyperplastisch, in anderen Fällen hingegen ist dasselbe, abgesehen von der Vermehrung der Zahl der Leucocyten, fast von ganz normalem Aussehen.

Unterhalb der Grenzmembran ist eine reichliche kleinzellige Infiltration vorhanden und man sieht hie und da hyaline Körperchen, die entweder isolirt oder maulbeerartig gruppirt sind[1]). In den polypösen Wucherungen kommen, inmitten eines laxen alveolären Gewebes, viele (aber in geringerer Zahl als bei der papillären Form) Capillargefässe vor, welche meistentheils in Längsrichtung die Erhebungen durchlaufen und wie ein Fächer, von der Wurzel gegen die freie Oberfläche derselben ausstrahlen. Eine sehr wichtige Thatsache, welche der in Rede stehenden Form von Hyperplasie einen ganz besonderen Charakter verleiht, besteht darin, dass sich in den oberflächlichen bindegewebigen Schichten, namentlich der polypösen Wucherungen cystenartige Räume ausbilden.

In einem von mir beobachteten typischen Falle (Fig. 3) von polypösen Wucherungen fehlten nur in wenigen derartige Cysten und oft waren sie im Innern vollständig von diesen eingenommen.

Die Cysten entstehen nicht aus Drüsen, etwa durch Retention, weil derartige Bildungen in den oberflächlichen Schichten durchaus fehlen und weil auch die Structur der Cysten einer solchen Annahme widerspricht. Es bilden sich dieselben vielmehr entweder durch eine progressive Ansammlung von Flüssigkeit in den Maschen des Gewebes, wodurch diese und zwar in Folge des continuirlichen Druckes sich immer mehr ausdehnen und bei zunehmender Pression von Seite der Flüssigkeit schliesslich zu Grunde gehen oder aber durch partielles Zugrundegehen und Verflüssigung

1) Citelli. Sulla presenca di corpi ialini nella mucosa iperplasica del turbinatio inferiore e sul loco significato. Arch. ital. di Ot. Rin. e Laring. Vol. XII, fasc. 3°.

des Bindegewebes an den den Cysten entsprechenden Stellen. Diese letztere Annahme scheint mir begründeter zu sein.

An den Cysten lässt sich zuweilen eine umhüllende Wand, die schon bei schwacher Vergrösserung sichtbar ist (Fig. 3), und der Inhalt unter-

Figur 4.

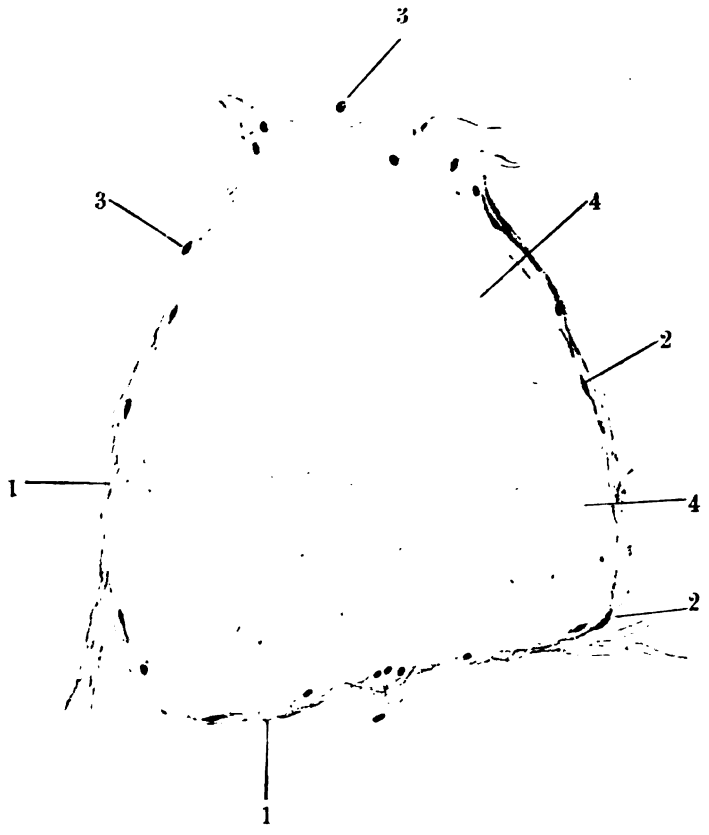

Entwickelte Cyste. (Ocul. 4, Obj. 5. Koristk.) 1—1 Kapsel, 2—2 Kerne der fixen Zellen, 3—3 Leukocyten, 4—4 Cysteninhalt.

scheiden. Erstere erscheint in gewissen Fällen in Form einer echten Kapsel, die aus dicht gedrängten Bindegewebsfasern besteht und auch, in geringer Zahl, fixe Zellen mit verlängertem Kerne und wenigem Protoplasma erkennen lässt. Die Kapsel hat keinen epithelialen oder endothelialen Ueberzug und von ihrer innern Oberfläche gehen oft dünne granulös aussehende Fibrillen ab, welche sich in die den Inhalt bildende Substanz fortsetzen und mit derselben verschmelzen (Fig. 4). Die äussere Oberfläche der Kapsel hängt hingegen mit dem laxen bindegewebigen Netzwerk zusammen, aus welchem das Gewebe in der Umgebung besteht.

Der Inhalt der Cysten wird von einem granulös aussehenden Netzwerk

mit sehr engen Maschen und dünnen Fibrillen gebildet, welches dem Fibrinnetze ähnlich sieht, zuweilen nicht den ganzen Cystenraum einnimmt und gegen das Centrum gelagert ist. Inmitten jenes Netzwerkes liegen oft, wenigstens in den jungen Cysten, Leukocyten, die mehr oder weniger alterirt sind. Um die chemische Natur des granulösen Netzwerkes kennen zu lernen, nahm ich an mehreren Schnitten mikrochemische Reaktionen mit specifisch wirkenden Reagentien vor. Bei Anwendung des Saffranins, des Thionins und des polychromen Blau konnte ich kein Mucin nachweisen; in gleicher Weise negativ blieben auch die Versuche mit der Weigert'schen Methode, um die Anwesenheit von Fibrin festzustellen. Ich glaube deshalb und mit Rücksicht auf das retikuläre Aussehen, ferner bei dem Umstand, dass der Inhalt des Reticulums oft nicht die ganze Cyste ausfüllt, dass es sich um die Coagulation irgend einer Flüssigkeit in Folge der Aktion der in Anwendung gekommenen fixirenden Flüssigkeiten handelt.

Die kleinen Cysten, wie sie in den meisten Fällen vorkommen, haben oft keine eigene umhüllende Wandung. Es sind dieselben in derartigen Fällen von dem losen Bindegewebe des Stromas umgeben, das an der Peripherie der Cysten mit netten Grenzen aufhört und so fast wie eine besondere Wand derselben anzusehen ist. Der Inhalt, der auch die kleinen Cysten gewöhnlich nicht vollständig ausfüllt, hat die gleichen Charaktere wie in den eingekapselten Formen; die Leukocyten sind in demselben nur gering an Zahl, desto zahlreicher sind sie aber in dem den Cystenraum umgebenden reticulären Bindegewebe.

Durch das Zusammenfliessen mehrerer kleiner Cysten oder durch die continuirliche Zunahme des flüssigen Inhalts, wodurch dieselben immer mehr ausgedehnt werden, entstehen sehr grosse Cysten, so dass nur wenige solcher eine ganze polypöse Excrescenz auszufüllen vermögen.

Von der einfachen Vacuolenbildung im Bindegewebe bis zu den grossen eingekapselten Cysten sieht man alle möglichen Uebergangsformen.

Die oberflächlichen Lagen des Coriums sind im Uebrigen von einem bindegewebigen Reticulum gebildet, in welchem fixe Zellen mit meist verlängertem Kerne und wenigem Protoplasma, dass an seiner Peripherie mit den Fibrillen des Reticulums zusammenhängt, vorkommen. Nicht selten findet man aber auch rundliche fixe Zellen mit reichlichem Protoplasma, oder unregelmässige myxomatös aussehende zellige Formationen.

In den Maschenräumen des Reticulums, namentlich aber unterhalb der Membrana limitans und in der Umgebung der Gefässe, die grösstentheils capillaren Charakter haben und in dieser Schicht zahlreich sind, findet man zahlreiche Leukocyten.

Oft sind auch Lymphgefässe und Lymphlacunen vorhanden.

In der tiefen Schicht des Coriums sind die Structurveränderungen weniger ausgesprochen als in den oberflächlichen Lagen, in denen die am meisten charakteristischen Zeichen der polypösen Hypertrophie ihren Sitz haben.

Das dichte Bindegewebe ist hier in geringem Grade hyperplastisch; namentlich ist dies in der Umgebung der erweiterten Bluträume der Fall. Die Drüsen, welche wie die Bluträume, bei der in Rede stehenden Form von Hypertrophie, sehr tief gelagert sind, erweisen sich ein wenig hypertrophisch und vermehrt. Die kleinzellige Infiltration erstreckt sich wohl oft bis in die tiefe Schicht, aber sie ist hier nur in geringem Grade vorhanden.

Die verdickten bindegewebigen und elastischen Balken setzen sich in die fibrös-elastische Schicht des Periosts fort. Diese letztere und die Keimschicht zeigen zuweilen eine kleinzellige Infiltration und da das Periost, wie bekannt, an vielen Stellen direkt mit dem Marke zusammenhängt, so ist es erklärlich, dass auch im letzteren entzündliche Processe stattfinden können und dass, namentlich wenn die Entzündung des Markes längere Zeit andauert, Störungen in der Cirkulation und demzufolge Alterationen in den Knochenbalken entstehen müssen.

Wie wir also sahen, sind bei dem in Rede stehenden Typus der Hypertrophie, der am häufigsten an den Enden der unteren Nasenmuschel vorkommt und makroskopisch durch die Anwesenheit von stark entwickelten Papillen, die oft das Ansehen kleiner rosafarbiger Polypen haben, charakterisirt ist, die evidenten Zeichen einer cystenartigen Degeneration vorhanden. Dieser letztere Umstand unterscheidet denselben von den anderen Formen der Hyperplasie und ich bezeichne ihn deshalb mit dem Namen der polypösen oder degenerativen Hypertrophie. Und es ist klar, dass in histologischem Sinne die untere Nasenmuschel nur dann als degenerirt angesehen werden kann, wenn die polypöse Hypertrophie vorhanden ist; bei den beiden anderen Typen der Hypertrophie hingegen kann dieselbe nur hypertrophisch genannt werden.

Es muss jedoch hervorgehoben werden, dass zwischen den verschiedenen Arten der Alterationen, die ich bei der hypertrophischen Rhinitis constatiren konnte, keine scharfen Grenzen existiren. Man kann nämlich in einer und derselben unteren Nasenmuschel Uebergänge von der einen zu der anderen Art sehen, und selbst in einem und demselben mikroskopischen Schnitte kann man zuweilen nebeneinander zwei verschiedene Formen nachweisen, obwohl auch in derartigen Fällen immer eine die vorherrschende ist.

In den papillären Formen z. B. findet man oft Papillen, die stärker entwickelt sind als die anderen und in welchen cystenartige Bildungen ohne Kapseln, welche den oben beschriebenen ähnlich sehen, vorkommen. Es handelt sich also in solchen Fällen um eine papilläre Hypertrophie, die ein Anfangsstadium der degenerativen Hypertrophie darstellt; die letztere stellt demnach nur einen vorgeschritteneren Grad der papillären Hypertrophie dar.

Alterationen in den Knochen. Diese können in allen 3 Typen der Hypertrophie vorkommen, obwohl sie häufiger bei der degenerativen Hypertrophie anzutreffen sind.

Die Alterationen, welche ich in einigen der von mir beobachteten Fälle nachweisen konnte, waren zweierlei Art: d. h. solche einer ossificirenden Osteo-Periostitis und von rareficirender Osteitis.

Bei den ersteren sieht man eine kleinzellige Infiltration der Keimschicht des Periosts. In dieser machen sich durch ihre Grösse und durch bläschenartige Kerne ausgezeichnete Zellen bemerkbar, welche direkt der Knochenoberfläche aufliegen; es sind dies Osteoblasten, welche zahlreicher und an Protoplasma reicher sind als in normalen Fällen, und meist neue Knochengrundsubstanz, welche sich mit Carmin roth tingirt und noch intensiver durch Eosin gefärbt wird, und später neue Knochenlamellen erzeugen, welche den schon präexistirenden Knochen an Dicke zunehmen lassen.

In derselben Weise wie im Perioste sieht man auch in den Mark räumen, ausser einer kleinzelligen Infiltration in der Marksubstanz und einer Hyperämie in den Gefässen, eine Zunahme der Zahl der Osteoblasten, welche zuweilen eine dichtgedrängte Zellenzone bilden, die den Markraum überzieht.

Durch die Production von osteoider Substanz und von neuen Knochenlamellen von Seite der die Markräume überziehenden Osteoblasten sind diejenigen derselben, in welchen dieser osteogenetische Process lebhafter ist, sehr verengt.

In den verschiedenen Schnitten einer und derselben Nasenmuschel und zuweilen auch in einem einzigen Schnitte können alle Stadien der ossificirenden Osteitis nachgewiesen werden, d. h. die Vermehrung der Zahl und der Grösse der Osteoblasten, die Bildung von osteoider Substanz und von neuen Knochenlamellen.

Schon Zuckerkandl hat makroskopisch, an Macerationspräparaten, constatiren können, dass die Knochen, bei der gewöhnlichen Hypertrophie der Nasenschleimhaut, hie und da Verdickungen zeigen.

Die rareficirende Osteitis ist hingegen durch die Anwesenheit zahlreicher Osteoklasten, welche in eigenthümlichen Höhlungen (Howship'sche Lakunen) liegen und durch die consecutive Verdünnung der Knochenbalken ausgezeichnet. Wenn die Osteoklasten zahlreich sind und dicht gedrängt liegen, dann erscheint die Oberfläche des Knochens rauh und erodirt; die Knochenbalken verdünnen sich in Folge der Action der Oteoklasten und die Markräume dehnen sich immer mehr aus. Sowohl bei der rareficirenden wie auch bei der ossificirenden Osteoperiostitis besteht immer eine Entzündung der bedeckenden Schleimhaut. Es sind deshalb die Alterationen in den Knochen nicht als primäre anzusehen, sondern, wie es sehr häufig in der Pathologie vorkommt, handelt es sich auch hier um eine Ausbreitung der entzündlichen Processe von der Oberfläche in die Tiefe.

Bemerkenswerth ist die Thatsache, dass weder die Entzündung der tiefen Schichten der Schleimhaut noch die Alterationen in den Knochen, in jedem Falle aus dem makroskopischen Zustande der Nasenmuschel diagnosticirt werden können. Denn man begegnet auch Formen, in welchen sehr bedeutende makroskopische Veränderungen vorhanden sind, in denen

aber bei der mikroskopischen Untersuchung Structurveränderungen des Knochens fehlen; in anderen Fällen hingegen, in welchen ein leichterer Grad von Hypertrophie besteht, kommen nichtsdestoweniger Alterationen des Knochens vor. Es folgt aus diesen Untersuchungen:

1. Die Hyperplasie und die Hypertrophie der unteren Nasenmuscheln ist eine Folge der chronischen Entzündung, welche von der Oberfläche gegen die Tiefe vorschreitet.

2. Alle Gewebe der Nasenmuschel, das Knochengewebe nicht ausgeschlossen, sind bei den genannten Alterationen mehr oder weniger in Mitleidenschaft gezogen.

3. Die bindegewebige Hyperplasie geht in specieller Weise und zwar wenn sie einen gewissen Grad erreicht, in degenerative Processe über.

4. Die Degeneration ist in derartigen Fällen keine schleimige oder colloide, sondern besteht in der Bildung von Cysten und zum Theile ist sie hyaliner Natur (hyaline Körper).

5. Die verschiedenen Formen der Hyperplasie und der Hypertrophie der hypertrophischen unteren Nasenmuscheln können in 4 Typen eingetheilt werden: I. Gemischter oder fibrös-angio-adenomatöser, II. angiomatöser, III. fibromatöser, IV. cystenartiger oder degenerativer Typus.

6. Von diesen vier mikroskopischen Formen entsprechen makroskopisch die beiden ersten der diffusen, die dritte der papillären und die vierte der polypoiden oder degenerativen Hypertrophie.

Das, was wir über die verschiedenen Formen der Hypertrophie und der Hyperplasie der unteren Nasenmuschel sagten, kann also in Folgendem zusammengefasst werden:

Hypertrophie
- 1. diffuse
  - gemischte oder fibrös-angio-adenomatöse Form.
  - Vasculäre Form.
- 2. papilläre — fibromatöse Form.
- 3. polypoide — cystenartige oder degenerative Form.

Die Erscheinungen von Retraction und von Atrophie welche mit der Zeit die Schleimhaut der unteren hypertrophischen Nasenmuschel zeigt, habe ich, um nicht über die Grenzen dieser Arbeit hinauszugehen, ausser Acht gelassen.

Dem Herrn Prof. R. Fusari, in dessen Laboratorium ich die vorliegende Arbeit ausführte, spreche ich hiermit meinen verbindlichsten Dank aus.

V.

(Aus der Kgl. Universitäts-Poliklinik für Hals- und Nasenkranke zu Berlin.)

Zur Durchleuchtung der Stirnhöhlen.

Von

Dr. med. **Claus**, Volontairarzt an der Poliklinik.

Nachdem Voltolini seine Durchleuchtung der Gesichtsknochen 1888 bekannt gegeben und Vohsen darauf hingewiesen hatte, dass man dieselbe auch zur Durchleuchtung der Stirnhöhlen modificiren könne, indem man die mit einem Gummimantel versehene Lampe im inneren Augenwinkel auf den Boden der Stirnhöhle aufsetze, bestand längere Zeit eine lebhafte Meinungsverschiedenheit über den Werth dieses diagnostischen Hülfsmittels.

Während Voltolini, Bresgen, Vohsen u. A. derselben eine grosse Zukunft verhiessen, sprach sich besonders Ziehm misstrauisch darüber aus. Allmälig hat man wohl allgemein der Durchleuchtung der Stirnhöhlen eine nur geringe Bedeutung zugestanden.

Nun machte in der Sitzung der laryngologischen Gesellschaft zu Berlin vom 6. Juni 1901 Arthur Meyer darauf aufmerksam, dass man die Stirnhöhlen ausser nach der bisher üblichen Methode auch in der Weise durchleuchten könne, dass man die elektrische Lampe auf die Glabella, also auf die Vorderwand der Sinus aufsetzt. Es würden dann beide Stirnhöhlen zu gleicher Zeit durchleuchtet und man könnte dieselben so besser auf ihre Durchleuchtbarkeit vergleichen. Er zeigte diese Art der Durchleuchtung damals am Gesunden. Man sah in der That zu beiden Seiten der Nasenwurzel das Orbitaldach, also den Boden der Stirnhöhlen sehr schön erhellt. Er hob noch hervor, dass es nöthig sei, die Lampe genügend hoch, etwa 1 Querfinger breit über der Nasenwurzel aufzusetzen um eine alleinige Durchstrahlung der Haut am Margo supraorbitalis zu vermeiden.

Uebrigens erwähnt schon A. Logan Turner in seiner Arbeit „On the illumination of the air sinuses of the skull with some observations upon the surgical anatomie of the frontal sinuses“ 1898 die Durchleuchtbarkeit

der Stirnhöhlen von der Vorderwand aus. Er setzte jedoch die Lampe nicht in der Mittellinie, wie Meyer, sondern seitlich derselben auf und durchleuchtete so jede Stirnhöhle für sich. Er war aber mit den Resultaten, die er beim Aufsetzen der Lampe auf den Boden der Stirnhöhlen gewann, zufriedener.

Arthur Meyer stellte dann in der laryngologischen Gesellschaft am 7. Februar 1902 eine Patientin mit Empyema sinus frontalis vor, bei der die betroffene Seite deutlich dunkler als die gesunde war, und sprach die Zuversicht aus, dass seine Methode besonders feine Resultate geben würde. Freilich wollte er durch sie die bisherige Art der Stirnhöhlendurchleuchtung nicht ersetzt, sondern beide combinirt angewendet wissen. Er hatte auch an Leichen (damals an 10) Versuche angestellt und dabei nach Ausgiessen der Sinus mit Paraffin Verdunklung der betreffenden Seite gefunden. Da ich nun gerade kurz nach der ersten Veröffentlichung Meyer's in meiner Privatpraxis eine acute Stirnhöhleneiterung (starke linksseitige Stirnkopfschmerzen, Druckschmerzhaftigkeit am ganzen Boden der Stirnhöhle, Schwellung der Haut über dem linken Margo supraorbitalis und zeitweises Abfliessen von Eiter aus dem stark gerötheten und geschwollenen Hiatus semilunaris, mehrmals auch nach Cocainisirung, mit Nachlassen der Beschwerden) in Behandlung bekam, so beobachtete ich dieselbe mit beiden Durchleuchtungsmethoden. Man konnte nun übrigens gleich deutlich bei der fortschreitenden Heilung die vorher absolute Verdunklung der erkrankten Seite gegenüber der gesunden sehr hellen ausgezeichnet allmälig in völlige Aufhellung übergehen sehen. Ich achtete dann auch auf die subjective Lichtempfindung, die Meyer nicht erwähnt hatte, die aber doch hier ebenso gefunden werden musste, wie bei der Durchleuchtung der Highmorshöhle. Während die subjective Lichtempfindung in meinem Falle zuerst ganz fehlte, stellte sie sich allmälig genau der gesunden entsprechend ein.

Wie ich später bei der Durchsicht der Litteratur sah, hat ebenfalls Logan Turner dieselbe schon geprüft und sie auch beim Gesunden manchmal fehlen sehen. Ich glaube, dass dieses Phänomen, wenn anders die Patienten zuverlässig sind, — man muss sie oft erst genau aufmerksam machen —, durch dieselben Umstände beeinflusst wird, wie die Durchleuchtung selbst.

Ich habe alsdann, um eine etwaige Ueberlegenheit dieser neuen Durchleuchtungsmethode über die alte zu prüfen, die Stirnhöhlen von 117 Leichen nach beiden Methoden durchleuchtet und nach der Gehirnsection durch Aufmeisslung controllirt.

Zufällig sah ich eine Leiche, bei der die Durchleuchtung sehr hell gewesen war, und deren Schädeldach und Gehirn schon entfernt war, mit dem Kopf nach dem Fenster zu liegen. Es wurde nun durch das auf die Hinterwand der Sinus auffallende Tageslicht die Vorderwand sehr erhellt. Die Aufmeisselung ergab grosse Höhlen mit dünner Vorderwand. Es wurde dann immer vor der Aufmeisslung darauf geachtet, indem die Stirnhaut

weit nach unten bis auf die Nasenwurzel gestreift, die Leiche mit dem Kopf dem Licht zu gelagert und die Vorderwand mit der Hand beschattet wurde.

Diese Vorprüfung wurde vorgenommen bei 85 Leichen und soll sie im Folgenden Prüfung auf Durchscheinbarkeit genannt werden im Gegensatz zu der mit künstlichem Licht angestellten Prüfung auf Durchleuchtbarkeit. Während bei der Durchleuchtung mit der Lampe die Lichtstrahlen entweder von der Vorderwand zum Boden der Stirnhöhlen (Meyer'sche Methode) oder umgekehrt (alte Durchleuchtung) zu dringen haben, nehmen bei dieser Vorprüfung dieselben ihren Weg von der Hinterwand zur Vorderwand. Obwohl hierbei natürlich die Intensität des jeweiligen Tageslichtes in Betracht kommt, entsprach dennoch die Durchscheinbarkeit der Vorderwand zumeist der Durchleuchtbarkeit. Es liegt deshalb nahe, dass besonders die Vorderwand die Durchleuchtbarkeit wird beeinflussen müssen. Und in der That ist auch die Vorderwand in Bezug auf ihre Stärke und Blutreichthum die wechselndste von den Sinuswänden.

In 91 pCt. waren die Resultate beider Durchleuchtungsmethoden (der Meyer'schen und der gewöhnlich geübten) gleich, in 9 pCt. wichen sie von einander ab.

Bei diesen Differenzen gab die gewöhnliche Methode $^2/_3$, die Durchleuchtung von der Glabella $^1/_3$ richtige Resultate. Die Aufmeisslung zeigte aber, wie wenig zuverlässig beide Methoden sind.

Schon Ziehm hat sich ja, freilich nur aus theoretischen Erwägungen, gegen die Verlässlichkeit der alten Methode, allein in Anbetracht des ungemein wechselnden anatomischen Verhaltens der Stirnhöhlen ausgesprochen. Es war ja eigentlich vorauszusetzen, dass dieselben Hindernisse auch für die neue Art bestehen müssen. Ja es kommt noch hinzu, dass oft die Stirnhöhlen garnicht so hoch hinaufreichen, wie die Lampe aufgesetzt werden muss. In solchen Fällen also wird die alte Art eventuell noch eine Durchleuchtung ergeben, die neue aber keine trotz Vorhandenseins mitunter lateralwärts ziemlich ausgedehnter Sinus. Dies letztere fand sich in 8 pCt. der untersuchten Fälle. Nur ein Mal beim Fehlen beider Stirnhöhlen zeigte sich die neue Methode überlegen, indem die am Boden aufgesetzte Lampe eine Durchleuchtung vortäuschte. Allein bei einem anderen Fall von Fehlen beider Stirnhöhlen war auch nach der von Meyer angegebenen Methode ein Vorhandensein von Sinus anzunehmen. In diesen beiden Fällen (unter 117 Fällen nur 2 also 1,17 pCt. gegenüber anderen Statistiken) war der Arcus supraciliaris stark ausgebildet und eine reichliche Diploë vorhanden, so dass die oberhalb des Arcus in den Knochen gesandten Lichtstrahlen die Diploë desselben durchdrangen und unterhalb des Margo supraorbitalis, also am vermeintlichen Boden der Stirnhöhlen heraustraten, demnach das Orbitaldach im medialen Theil erleuchteten. Wäre der Knochen solide und gefässreicher gewesen, so wäre wohl auch hier eine Erhellung des Orbitaldaches nicht zu Stande gekommen.

Denn es hat sich gezeigt, dass die Beschaffenheit der Knochenwände, ob dieselben dick, ob dünn, ob sclerosirt, ob gefässreich waren, eine be-

deutende Rolle für die Durchleuchtung spielte. Und, wenn Vohsen meint dass selbst eine starke äussere Lamelle der Stirnhöhle die Durchleuchtung gestatte, so kann ich dem nur mit dem Zusatz beistimmen, dass diese äussere Knochenwand zugleich compact und gefässarm sein muss. Nun ist häufig die Vorderwand, gerade wenn sie dick ist, gefässreich und bleibt dann bei der Durchleuchtung dieselbe mehr weniger dunkel. Dieses Verhalten ist aber selten symmetrisch, sodass beide Stirnhöhlen schwächer oder garnicht durchleuchtet wären, sondern oft nur einseitig. Wenn dann, wie mehrmals gefunden wurde, eine erkrankte Höhle eine durchscheinendere Vorderwand hat als die gesunde, so wird sogar die letztere dunkler sein, als die erkrankte.

Eine stärkere Differenz in der Intensität der Durchleuchtung, die nur bedingt war durch Verschiedenheit der Knochenwände und zwar übereinstimmend nach beiden Methoden, fand sich in 48 Fällen. Darunter befand sich ein excessiver Fall, nämlich eine Exostose der Vorderwand in der linken Stirnhöhle. Der Knochenauswuchs hatte die Grösse und die Gestalt einer Bohne und sass mit einem im Querschnitt kreisrunden, im Durchmesser 7 mm betragenden, nur etwa 2 mm langen Stiel der Vorderwand auf. Während hier die Durchleuchtung absolute Dunkelheit ergab, auf dieser Seite der Knochen auch garnicht durchscheinend war, erwiesen sich die Vorderwände nach Abmeisselung der Exostose gleich dick und gleich durchscheinend.

Seröse und blutig-seröse Ergüsse machten, wenn sonst der Knochen durchscheinend war, gar keine bemerkliche Verdunklung, desgleichen geringe eitrige und schleimig-eitrige Exsudate, worauf ebenfalls Ziehm schon hingewiesen hat.

Ja auch recht beträchtliche Empyeme zeigten, wenn der Knochen durchscheinend und der Eiter dünnflüssiger, also verhältnissmässig arm an corpusculären Elementen war, keine Verdunklung. So hätte unter den von mir untersuchten Fällen 1 Mal ein doppelseitiges und 3 Mal ein einseitiges Empyem, bei dem der schleimige Eiter sogar unter ziemlichem Druck gestanden hatte, wie sich bei der Aufmeisslung ergab, die Durchleuchtung nach beiden Methoden kein Empyem vermuthen lassen. Denn es fehlte jede bemerkenswerthe Verdunklung. Bei dem doppelseitigen Empyem erschienen beide Höhlen sogar sehr hell, da der Knochen sehr dünn und durchscheinend war.

Auch Ziehm citirt einen Fall von Luc, der ebenfalls beide Stirnhöhlen durchleuchtet und dennoch in der einen ein Empyem gefunden habe.

Bei einem anderen Fall dagegen war deutliche Verdunklung durch sehr dicken grünlichen Eiter. Nach Ablassen desselben war die Vorderwand ebenso durchscheinend wie die der gesunden Seite.

Daraus geht auch hervor, dass die Versuche mit Eingiessen von Milch, Paraffin u. s. w. wenig praktischen Werth haben, weil der Eiter häufig viel dünner ist und deshalb mehr Licht durchlässt als diese Substanzen.

Man könnte es wohl mit Milch in den verschiedenen Verdünnungen versuchen.

Im Ganzen wurde in 16 Fällen von den untersuchten 117 Eiter in grösserer oder geringerer, z. Th. sehr geringer Menge gefunden. Von diesen zeigte nur der eine oben angegebene Fall deutliche durch den Eiter bedingte Verdunklung.

Seröse, z. Th. blutig seröse Ergüsse in meist geringer Menge waren in 13, Schleim in 4 Stirnhöhlen zu constatiren, ohne dass dadurch eine Verdunklung bedingt worden wäre. Bestand eine solche, so trugen die Knochen daran Schuld und zwar oft auf der gesunden, freien Seite. Es kann auch nicht zugegeben werden, dass die Grösse der Stirnhöhlen mittels Durchleuchtung sicher festgestellt werden könne.

Gewiss gelingt dieses in einer grösseren Reihe von durchleuchtbaren Fällen und scheint hierin jedenfalls die neue Methode der alten überlegen.

Vohsen sagt, dass die Durchleuchtung (nach der alten Art) die Grenzen deswegen manchmal zu gross erscheinen lasse, weil die Diploe, aus deren Schwinden ja die Stirnhöhlen entstehen, um diese herum in stärkerem Maasse bestehen bleibe. Ich habe das ziemlich oft gefunden.

Da diese Fehlerquelle für den ausserdem in seiner Stärke weniger wechselnden Stirnhöhlenboden fortfällt, so giebt die Durchleuchtung nach Meyer hierbei sichere Resultate.

Freilich kann auch bei dieser Methode mangelnde Durchscheinbarkeit auf der Seite der grösseren Höhle und dünne durchscheinende Knochen der kleineren zu gerade entgegengesetzten Annahmen Veranlassung geben, wofür ich ebenfalls Beläge habe.

Aus diesem Grunde und besonders auch deshalb, weil ich gesehen habe, dass sogar bei Fehlen der Stirnhöhlen unter besonderen Umständen eine Durchleuchtung statthaben kann, möchte ich den Vorschlag Ziehm's, der bei der Beurtheilung der Stirnhöhlendurchleuchtung sonst so vorsichtig ist, nicht billigen, eine Probepunction mit dem Trepan zu machen. Ich möchte dann doch eine Probeaufmeisslung vorziehen.

In jedem Fall aber möchte ich der Durchleuchtung der Stirnhöhlen für die Diagnostik nur eine ganz untergeordnete Stellung einräumen, es sei denn, dass man beide Methoden mit der Lufteinblasung nach Bresgen combiniren könne und danach statt der vorher gefundenen Verdunklung eine Aufhellung deutlich feststellen könne.

Nur in diesem Fall kann man aus der Durchleuchtung die Diagnose auf Empyem stellen.

Bleibt die Verdunklung bestehen, so kann einmal die Luft garnicht in die Stirnhöhle gedrungen sein, andererseits die Verdunklung durch einen Tumor, durch Fehlen oder geringe Grösse der Stirnhöhlen, oder aber, was am häufigsten sein wird, durch die Stärke und Undurchleuchtbarkeit der Knochen bedingt sein. Dazu kommt noch die nicht zu seltene Anomalie, dass in die Stirnhöhle vorn eingelagerte grosse Siebbeinzellen sich befinden

können und dass diese hell durchleuchtet werden, die dahinter liegende Stirnhöhle aber erkrankt sein kann, oder dass die Stirnhöhle gekammert ist. Und wie bei Aufhellung nach der Luftdouche die Durchleuchtung zu verwerthen sein wird, so möchte ich dieselbe auch zur Controlle der Heilung zusammen mit der subjectiven Lichtempfindung gern recht oft mit Erfolg anwenden können.

Herrn Professor Langerhans erlaube ich mir für die liebenswürdige Ueberlassung des Leichenmateriales meinen ergebensten Dank auszusprechen.

VI.

(Aus der laryngo-rhinologischen Universitätsklinik zu Freiburg im Breisgau.)

Hülfsmittel für den laryngo-rhinologischen Unterricht.

Von

Prof. Dr. **Gustav Killian.**

I. Ein Phantom zur Einübung der Sondirungen unter Leitung des Kehlkopfspiegels[1]).

Das hier abgebildete Phantom benutze ich schon seit mindestens zehn Jahren in der Vorlesung, in der ich den Studirenden die Eigenthümlichkeiten des laryngoskopischen Bildes erkläre. Stets machte ich dabei die Erfahrung, dass die Uebungen an diesem Apparate besonders anregend wirkten. Er ist so gedacht, dass er einem grösseren Zuschauerkreise gestatten soll, die Uebungen eines Einzelnen kritisch zu beobachten, insbesondere die fehlerhaften Bewegungen desselben zu verfolgen und aus ihnen zu lernen.

Die Mundhöhle ist durch ein einfaches Rohr von 8 cm Weite dargestellt. Ein grosser Schirm am Anfang desselben macht es unmöglich direct in den Larynx zu sehen. Ein zu der Mundhöhle in stumpfem Winkel stehendes zweites Rohr vertritt den Meso- und Hypopharynx. Der Winkel ist so gewählt, dass er demjenigen entspricht, den die Achse der Mundhöhle und des Rachens bei stark gebeugtem Kopfe zusammen bilden. Im Scheitel dieses Winkels habe ich den Kehlkopfspiegel angebracht. Er hat die respectabele Grösse von 8 zu 10 cm und ist um eine horizontale Achse drehbar. Den Larynx ersetzt ein vergrössertes von einer Glasplatte gedecktes Bild desselben (Vergrösserung 2,5 : 1). Das Rachenrohr hat hinten einen grossen Ausschnitt, damit man bequem nach dem Kehlkopfbilde sehen und dasselbe auch leicht direct beleuchten kann.

1) Meine Apparate und Modelle werden von Herrn Universitäts-Instrumentenmacher Fischer, Freiburg im Breisgau, Kaiserstrasse, geliefert.

Zu den Uebungen stelle ich den Apparat so ein, dass das laryngoskopische Bild vollständig rückwärts geneigt erscheint, d. h. sich wieder der Horizontalebene nähert und eine vollständige Umlagerung von vorn und hinten zeigt. Der Kehldeckel muss ganz nach hinten, die Arygegend

Figur 1.

ganz nach vorn zu liegen kommen. Durch die Drehbarkeit des Kehlkopfspiegels und durch ein zweites Gelenk zwischen Rachenrohr und Larynx ist die gewünschte Einstellung leicht zu erreichen.

Zu den Uebungen bedarf man einer entsprechend langen Sonde. Der Uebende steht allein vor dem Modell, die Zuschauer im Halbkreis dahinter. Die erste Aufgabe lautet:

„Berühren Sie rasch die Stelle, welche ich mit dem Finger bezeichnen werde."

Zuerst setze ich die Sonde an einen beliebigen Punkt des Larynx und lasse rasch zu dem bezeichneten Punkte hinfahren. Viele machen dabei zum Gaudium der Zuschauer die entgegengesetzte Bewegung. Man kann diese Aufgabe auch dadurch erschweren, dass man die ganze Einführung der Sonde von oben her bis zu der markirten Stelle ausführen lässt.

Um den Schülern einen Begriff von der Schwierigkeit complicirter Bewegungen unter Leitung des Kehlkopfspiegels zu geben, stelle ich ihnen eine zweite Aufgabe.

Es wird ein Stück Streichholz auf das Bild gelegt, welches den Kehlkopf darstellt. Dieser Fremdkörper soll nach einem bestimmten Punkte

hingeschoben werden, den man mit dem Finger oder einem zweiten Hölzchen markiren kann. Die Lösung dieser Aufgabe fällt dem Anfänger im Allgemeinen recht schwer; manche plagen sich lange herum, bis sie damit zu Stande gekommen sind. Sechswochenspecialisten würden bei dieser Gelegenheit ihren Mangel an Sachkenntniss und Uebung wahrscheinlich verrathen. Wenn die vergeblichen Bemühungen eines Uebenden bei den Zuschauern einen vollen Lacherfolg erzielen, so greife ich mir mit Vorliebe denjenigen unter den Herren heraus, der am meisten Schadenfreude verräth und stelle ihn vor das Phantom. In der Regel folgt dann die Strafe auf dem Fusse.

II. Ein Bronchoskopie-Phantom.

Die Einführung eines graden Rohres in den Kehlkopf, die Luftröhre und die Bronchien unter Leitung des Auges d. h. durch das gut beleuchtete Rohr hindurchsehend ist nicht leicht und verdient an einem Phantom vorgeübt zu werden. Die Deutung des Gesehenen wird durch die Klein-

Figur 2a.

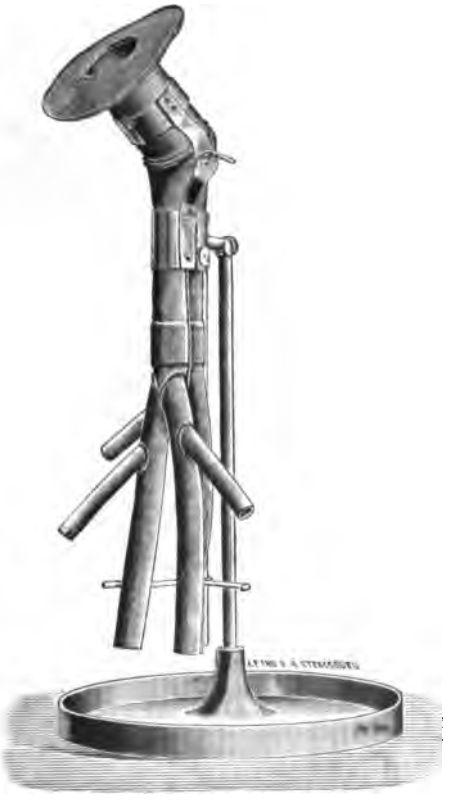

heit des Gesichtsfeldes erschwert. Der Versuch, Instrumente einzuführen und zweckmässig zu handhaben, belehrt jeden bald, dass es sich bei der Benutzung von engen langen Röhren zu endoskopischen Zwecken um die Erlernung einer besonderen Technik handelt. Es liegt hier ein neues Uebungs- und Arbeitsfeld vor uns. Bei der Extraction von Fremdkörpern ist nicht allein die Gestalt, sondern auch die Lage derselben sehr zu berücksichtigen. Die Wahl der Instrumente und des Extractionsmanövers giebt viel zu denken und die Erprobung der gewählten Methode am Phantom wird geradezu zum Bedürfniss. Dem Kranken und sich selbst kann man dadurch viele vergebliche Versuche und Enttäuschungen ersparen. Dies kommt um so mehr in Frage, wenn es sich jedesmal um eine starke Cocainisirung oder gar um eine Narkose handelt.

Das Bronchoskopiephantom, welches mir schon manchen guten Dienst geleistet hat, ist höchst einfach construirt. Die Formen der Mundrachenhöhle mit Zunge und Gaumensegel, des Kehlkopfes mit Kehldeckel und Stimmlippen, der Luftröhre und der Hauptbronchien mit ihren wesentlichsten Aesten sind in weichem Gummi in grob schematischer Weise nach-

Figur 2b.

gebildet. Auch die Speiseröhre habe ich später für oesophagoskopische Uebungen noch angefügt.

Gummi musste gewählt werden, um dieselbe leichte Verdrängungsfähigkeit zu erzielen, wie bei den Weichtheilen des lebenden Menschen. Es kostete eine Reihe von Versuchen und Proben, bei denen Herr Instrumentenmacher Fischer mir mit grosser Geduld und technischer Erfahrung zur Seite stand, bis die Gummi-Fabrik im Stande war, ein richtiges Modell zu liefern. Dasselbe ist aber schliesslich so befriedigend ausgefallen, dass es sich selbst für Uebungen mit dem Kehlkopfspiegel eignet.

Die Grössenverhältnisse sind denen des erwachsenen Mannes möglichst angepasst. Zur Fixation des Gummiphantoms dient ein vernickeltes Gestell mit breiter schwerer Fussplatte (Siehe Figuren 2a u. 2b). Durch ein Gelenk kann die Lage der Theile beim sitzenden sowohl als beim liegenden Kranken mit hängendem Kopfe nachgeahmt werden.

Die Röhrenspecula werden in angefeuchtetem Zustande eingeführt, damit sie besser rutschen. Man beleuchtet, wie sonst auch mit der electrischen Stirnlampe (mit central durchbohrtem Reflector nach Kirstein). Fremdkörper können bequem in die unten offenen Gummiröhren hineingeschoben werden.

Der Unterricht in den modernen directen Untersuchungsmethoden erhält durch mein Phantom eine werthvolle Ausgestaltung. Jedem, der sich ernstlich mit diesen Methoden beschäftigen will, dürfte ein solches Hülfsmittel, wie mir selber, bald unentbehrlich werden.

III. Ein Vorlesungsmodell der Nase und ihrer Nebenhöhlen.

Die moderne Rhinologie fordert von uns eine genaue Kenntniss der Haupt- und Nebenhöhlen der Nase und ihrer Beziehungen zu einander. Einfache Beschreibungen und selbst Abbildungen reichen nicht aus, um diese complicirten Verhältnisse richtig aufzufassen. Nur das eifrige Studium am Präparat giebt uns die richtigen Vorstellungen von den Formen und Lagebeziehungen. Die Demonstration an Präparaten bildet daher die wesentlichste Grundlage des Unterrichts. Man begegnet dabei der Schwierigkeit, dass man immer nur wenigen Studierenden auf einmal die feineren Verhältnisse zeigen kann. Um dasselbe bei einem grossem Hörerkreis zu erreichen, muss die Demonstration oft wiederholt werden, was viel Zeit erfordert und den Gang eines Vortrags in unliebsamer Weise stört. Eine für alle Hörer gleichmässig fortschreitende Demonstration verdient entschieden den Vorzug, wenigstens so lange es sich noch um eine allgemeine Einführung in den anatomischen Bau eines complicirten Organes handelt.

Sehr oft hat der Lehrer aber auch beim klinischen Unterricht, bei der Besprechung und Erklärung von pathologischen Veränderungen, Untersuchungsergebnissen, diagnostischen Schlüssen und therapeutischen Handlungen das Bedürfniss, seine Worte durch Demonstration der anatomischen

Verhältnisse zu stützen. Es ist dann zumeist unthunlich, Spirituspräparate herbeizuholen, und kleine Modelle, wie z. B. die von Beck, genügen nicht für einen grösseren Zuhörerkreis.

Ich empfand daher schon seit Jahren das lebhafte Bedürfniss nach einem grossen Vorlesungsmodell der Nase. Die Herstellung desselben wollte ich nach dem Plattenmodellirungsverfahren durchführen; doch schienen mir die technischen Schwierigkeiten so grosse, dass das Gelingen dadurch sehr in Frage gestellt würde.

Unter diesen Umständen rieth mir mein früherer Schüler, Herr Dr. Wild in Zürich, das Modell durch einen Künstler frei nach der Natur in passender Grösse herstellen zu lassen. Seine Besprechungen mit Herrn Bildhauer Seitz dahier führten zu einem positiven Ergebniss. Ein Gehilfe dieses Meisters, Herr Kohl, machte sich alsbald mit grossem Verständniss und Eifer an die Arbeit. Um die feinere Darstellung des Siebbeins etc. zu ermöglichen, genügte ein einziger Längsschnitt durch das von mir ausgewählte Präparat. Beide Hälften wurden für sich modellirt und dann zusammengefügt. Die Arbeit fand unter ständiger Controle von Wild und von mir statt. Wir haben alles bis in die feinsten Einzelheiten nachgeprüft und rücksichtslos so lange ändern und verbessern lassen, bis die Nachbildung in jeder Hinsicht dem Original entsprach.

Eine besondere Aufgabe war es, die Muschel- und Infundibularregion zerlegbar zu gestalten, damit der Beschauer einen genügenden Einblick in die Hohlräume des Siebbeins erhält.

Durch passende Bemalung gelang es, die einzelnen Theile dem Verhalten am Lebenden entsprechend zu charakterisiren und für die Betrachtung aus der Entfernung genügend scharf herauszuheben.

Das Modell, welches aus einer Gypsleimmasse angefertigt ist, wurde drehbar auf einem hohen Stativ, wie Figur 3 zeigt, angebracht und mit den nothwendigsten Buchstabenbezeichnungen versehen.

Bei der Auswahl eines für die Vervielfältigung geeigneten Präparates liess ich mich von vergleichend anatomischen und entwickelungsgeschichtlichen Gesichtspunkten leiten und suchte zugleich den Bedürfnissen der Praxis möglichst Rechnung zu tragen.

Die Zeiten sind vorüber, in denen die anatomische Darstellung eine rein descriptive sein durfte. Der Schüler hat heutzutage ein Recht, mehr zu verlangen; ausser nach dem Wie darf er auch nach dem Warum fragen. Die Formen sollen nicht allein beschrieben, sondern auch morphologisch erklärt werden. Diese morphologische Erklärung muss sich auf die Kenntniss der Entwickelungsgeschichte und vergleichenden Anatomie stützen.

Bekanntlich steht unsere Nasenhöhle nicht mehr auf der höchsten Stufe ihrer Entwickelung. Sie war ursprünglich viel complicirter gebaut und zwar im Wesentlichen so wie bei den Säugethieren mit hochausgebildetem Geruchssinn. Die heutigen einfacheren Formen sind aus den früheren

Figur 3.

durch Rückbildung entstanden. Präparate, an denen trotz aller späteren Abänderungen der ursprüngliche Bau noch klar zu erkennen ist, müssen daher für den Unterricht von besonderem Werthe sein. Sie erschliessen dem Schüler geradezu das Verständniss der heutigen Formen. Ich hoffe, in dieser Hinsicht eine gute Wahl getroffen zu haben.

Dabei trägt mein Modell den Bedürfnissen der Praxis dadurch vollauf Rechnung, dass alle für die praktische Orientirung wichtigen und zur Erklärung der gebräuchlichen diagnostischen und therapeutischen Eingriffe nothwendigen Verhältnisse zur Darstellung kamen.

Wie man aus Figur 3 ersieht, ist ausser der unteren, mittleren und oberen noch eine oberste Muschel an dem Modell vorhanden. Die untere Muschel kann weggenommen werden, um den nach aussen von ihr gelegenen

Figur 4.

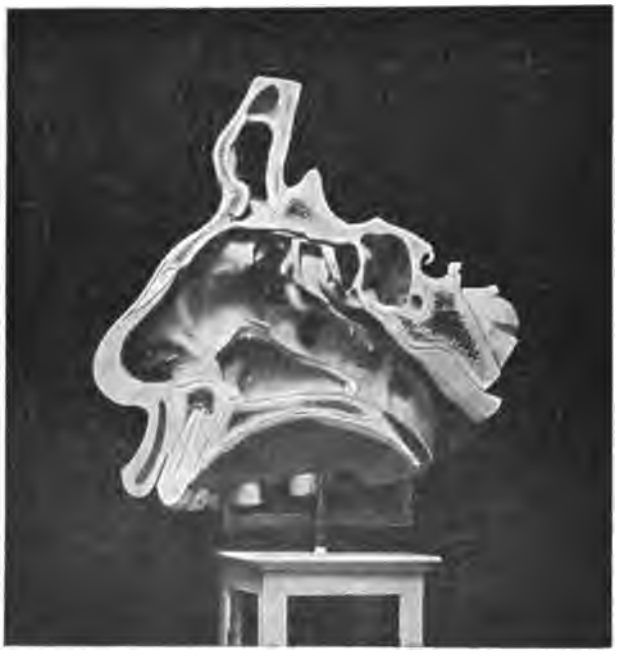

Raum, die Mündung des Thränennasencanals und die Stelle, an der die Kieferhöhle vom unteren Nasengang aus punktirt wird, zu zeigen (vergleiche Fig. 4).

Ich mache zugleich auf den Verlauf der Ursprungslamelle der unteren Muschel aufmerksam — schräg von vorn oben nach hinten unten und, dem vorderen Muschelende entsprechend, steil von vorn unten nach hinten oben ansteigend. Diese Verhältnisse kommen bei der Resection der unteren Muschel in Betracht.

Den Grundplan, nach dem das Siebbein aufgebaut ist, erkennt man klar, wenn man von der mittleren, oberen und obersten Muschel diejenigen Partien wegnimmt, welche die Nasengänge ganz oder theilweise zudecken. Wir sehen dann an unserem Modell ein System von Lamellen, welche von der lateralen Siebbeinwand senkrecht entspringen und schräg von der Lamina cribrosa aus nach hinten unten verlaufen. Es sind das die Basallamellen der mittleren, oberen und obersten Muschel. Ihnen zuzurechnen ist der Processus uncinatus (in Fig. 4 weggenommen) mit dem Agger nasi, dem Reste des Nasoturbinale. Von den sechs Hauptmuscheln, welche das Siebbein ursprünglich besass, sind also hier noch die vier ersten vorhanden.

Man erkennt deutlich, dass die oberen Theile ihrer Basallamellen einen steileren Verlauf besitzen als die unteren. Die ersteren gehören den auf-

Figur 5.

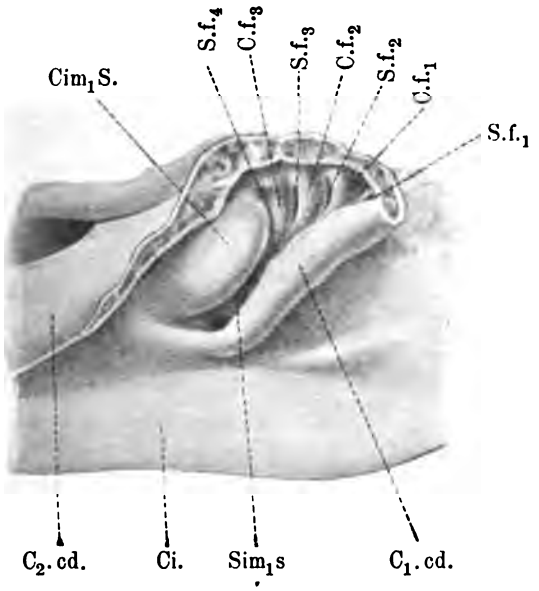

Mittlerer Nasengang eines menschlichen Embryo aus dem 6. Monat. Die mittlere Muschel (C_2.cd.) ist vorn entfernt. Man sieht über der Bulla ethmoidalis (Cim_1s.) und Processus uncinatus (C_1.cd.) in die Stirnbucht und an deren lateralen Wand drei Stirnmuscheln ($C.f._{1-3}$) begrenzt von vier Stirnfurchen $S.f._{1-4}$. C.i. = untere Muschel. Sim_1s. Furche zwischen oberer und mittlerer infundibularer Nebenmuschel.

steigenden, die letzteren den absteigenden Schenkeln der Hauptmuscheln an. Von der ersten Hauptmuschel entspricht der Agger nasi einem aufsteigenden, der Processus uncinatus einem absteigenden Muschelschenkel.

Zwischen den Basallamellen der Hauptmuscheln lagen ursprünglich

noch Nebenmuscheln: so war zwischen der zweiten und dritten, d. h. mittleren und oberen Muschel also im Bereiche des oberen Nasenganges (= zweite Hauptfurche) eine Nebenmuschel vorhanden. Diese Nebenmuschel ist in Figur 4 noch deutlich zu erkennen.

Von den drei unteren infundibularen Nebenmuscheln des mittleren Nasenganges (= erste Hauptfurche) ist nur die obere und mittlere noch vorhanden. Der Länge nach miteinander verschmolzen und von einer Siebbeinzelle ausgehöhlt haben diese beiden jene eigenthümliche Gestalt angenommen, welche ihnen den Namen Bulla ethmoidalis eintrug.

Der vorderste oberste Theil des mittleren Nasenganges hat beim Embryo die Gestalt einer Bucht, welche gegen das Stirnbein vordringt und von mir Stirnbucht genannt wurde[1]). An der lateralen Wand dieser Stirnbucht habe ich drei Stirnmuscheln nachgewiesen (vergl. Fig. 5).

Diese lassen sich an unserem Modellpräparate nicht mehr erkennen. Die Dritte ist ganz mit dem oberen Ende der Bulla ethmoidalis verschmolzen; die beiden ersten sind oberflächlich unter sich und mit der Nachbarschaft verwachsen. Dadurch erhält die Stirnbucht eine lamellenförmige seitliche Wand. Zwei von dieser Wand ausgehende, nach der lateralen Nasenwand ziehende, intercelluläre Septa stellen die Reste der ersten und zweiten Stirnmuschel dar.

Von den Siebbeinzellen habe ich nachgewiesen, dass sie aus den ursprünglich spaltförmigen zwischen je zwei Muscheln — einerlei ob Haupt- oder Nebenmuscheln — hervorgehen und zwar handelt es sich um eine secundäre Ausweitung dieser Räume.

So zeigt denn auch unser Modell eine grosse Zelle, welche in den obersten Nasengang mündet und zwischen den Basallamellen der oberen und obersten (= 3 u. 4) Hauptmuschel gelegen ist.

Im oberen Nasengang lassen sich drei Zellen nachweisen: eine zur Lamina cribrosa und Schädelbasis aufsteigende (Cellula ascendens); sie liegt oben zwischen den Basallamellen der mittleren und oberen (= 2. und 3.) Hauptmuschel. Da sich weiter unten zwischen diese beiden eine Nebenmuschel eingeschoben hat, so ist hier über und unter der Nebenmuschel eine besondere Zelle entstanden.

Im infundibularen Theil des mittleren Nasenganges sind die Spalten zwischen den Nebenmuscheln vollständig verwachsen. Nur zwischen der oberen derselben (oberer Theil der Bulla ethmoidalis) und der Basallamelle der mittleren Muschel liegt eine grosse Zelle, die sich sogar oben tief ins Orbitaldach hinein erstreckt. Es ist dies die stets zur Ausbildung gelangende mittlere Siebbeinzelle.

Die Stirnfurchen haben, mit Ausnahme der vollständig verwachsenen vierten, Stirnzellen gebildet. Die hinterste derselben oder dritte Stirnzelle ist sogar ins Stirnbein vorgedrungen, wodurch eine geräumige Stirnhöhle zu Stand kam.

---

1) Vergl. d. Archiv Bd. 3, S. 38.

Wir haben es also hier mit einem nach indirectem Modus entstandenen Sinus frontalis zu thun. Die Stirnbucht selber ist nicht in das Stirnbein vorgedrungen.

Der mediale Theil des Stirnhöhlenbodens ist im vorliegenden Falle nur sehr dünn und wäre nach Schaeffer leicht zu durchbohren gewesen.

Aus dem mittleren Nasengang (d. h. der ersten Hauptfurche) geht auch die Kieferhöhle hervor und zwar aus dem untersten hintersten Theil desselben. Anfangs handelt es sich hier nur um eine kleine Bucht, die bald zu einem Säckchen auswächst.

Figur 6.

Ihrer Ausgangsstelle entsprechend mündet deswegen die ausgebildete Kieferhöhle stets in den untersten hintersten Theil des Infundibulums. So auch hier. Es besteht aber auch noch eine grosse, durch secundären Durchbruch entstandene, accessorische Mündung über der Mitte der unteren Muschel (vergl. Fig. 6).

Aehnlich wie die Kiefer- entsteht die Keilbeinhöhle und zwar aus dem hintersten, obersten Theil der Nase. Sie ist an unserem Präparate gross; an ihrer lateralen Wand prägen sich Nervus opticus und Carotis interna ab. (Tuberculum nervioptici und Tuberculum carot. int.).

Um einen Einblick in das System der Siebbeinzellen zu gewinnen, hatten wir Theile der mittleren, oberen und obersten (2., 3. und 4.) Haupt-

muschel weggenommen. Diese Theile setzen sich direkt in die bezüglichen Basallamellen fort und sind nichts weiter als die medialwärts abgebogenen, ebenen, mit der Lamina cribrosa und vorn mit dem aufsteigenden Schenkel der nächsten Hauptmuschel verwachsenen ungekrümmten Hauptmuschellamellen (Laminae recurvatae). Bei Embryonen und Neugeborenen findet man gelegentlich Fälle, in denen die aufsteigenden Schenkel dieser Lamellen eine plastisch scharf ausgeprägte Lappenform besitzen und sich dachziegelförmig decken. Auch ist ihre Verwachsung unter einander manchmal nur unvollständig eingetreten oder ganz unterblieben, so dass dann die Nasengänge einen zur Lamina cribrosa aufsteigenden Ast besitzen.

Die laterale Seite meines Modells zeigt das anatomische Verhalten der Kieferhöhle, die Lage ihrer Ostien, ihre nachbarlichen Beziehungen zu den Siebbeinzellen, den Zahnwurzeln und dem Thränennasengang, der an ihrer medialen Wand sich deutlich vorbuchtet (Tuberculum canal. lacrymalis).

Im Orbitaldach sieht man hinter der Stirnhöhle einen Recessus der mittleren Siebbeinzelle.

Es verdient noch hervorgehoben zu werden, dass auch die Verhältnisse des Nasenrachenraumes und der Tuba Eustachi an meinem Modell zur Darstellung gebracht wurden.

VII.

Ein Beitrag zur pathologischen Anatomie der Gaumenmandeln.

Von

Dr. **Hans Ritter** (Bad Salzbrunn in Schlesien).

Als ich vor einiger Zeit in dem Archiv für Laryngologie und Rhinologie die Arbeit von Finder über oberflächlich unter dem Epithel gelegene Mandelabscesse las, erschien es mir nicht ohne Bedeutung einmal ein Material nach der Richtung zu prüfen, bei dem man nicht nur über Mandeln verfügte, die durch Tonsillotomie gewonnen wurden; denn bei diesen mussten sich naturgemäss die anatomischen Verhältnisse bei der Nachgiebigkeit des Gewebes schon bei dem operativen Eingriff mehr oder weniger verwischen; auch war ein fernerer Mangel des damals benutzten Materials, dass man bei der Tonsillotomie, die die Mandel auf der Rückseite umkleidende Bindegewebskapsel höchstens theilweise mit erhielt, sodass die Präparate nicht das anatomische Bild der ganzen Mandeln geben konnten.

Um mir nun einen vollkommenen Einblick in die Lage und die Gestaltung intratonsillärer Abscesse — die man aber, wie ich schon hier erwähne, durchweg als Retentionscysten auffassen muss — zu verschaffen, habe ich ein Material zu meinen Untersuchungen benutzt, das bei der Section gewonnen wurde, wo ich in der Lage war die ganze Mandel mit der Bindegewebskapsel zu entfernen. Es handelte sich dabei natürlich in der Hauptsache um Nebenbefunde, die niemals die Todesursache bedeuteten und selten Veranlassung zu klinischer Behandlung gegeben hatten, aber gerade der Umstand ist für das Wesen der intratonsillären Abscesse, so lange sie wirklich intratonsillär bleiben, von wesentlicher Bedeutung.

Ich habe bei meinen Untersuchungen besonderen Werth darauf gelegt festzustellen, ob oberhalb in der Mandel, oder in den tieferen Schichten des Mandelparenchyms ausser den sogenannten intratonsillären Abscessen, die man aber wegen ihres Inhalts und auf Grund der Wandauskleidung mit Epithel als Retentionscysten ansprechen muss, auch wirkliche mit pyogener Bindegewebsmembran ausgekleidete Abscesse vorkämen, aber ich habe bei meinem gesammten grossen Mandelmaterial, das ich dem Path.

Institut der Universität Breslau verdanke, innerhalb der Mandelkapsel keinen einzigen wirklichen Abscess gefunden, sondern nur die Cysten, wie zie auch Finder schon beschrieben hat.

Um nun ein möglichst einwandsfreies anatomisches Bild über die Lage solcher Cysten zu erhalten, ging ich so vor, dass ich die im Ganzen herausgenommenen Mandeln, ohne vorläufig ihre pathologischen Verhältnisse näher zu kennen, einem Härtungsverfahren unterzog und dann sogleich

Figur 1.

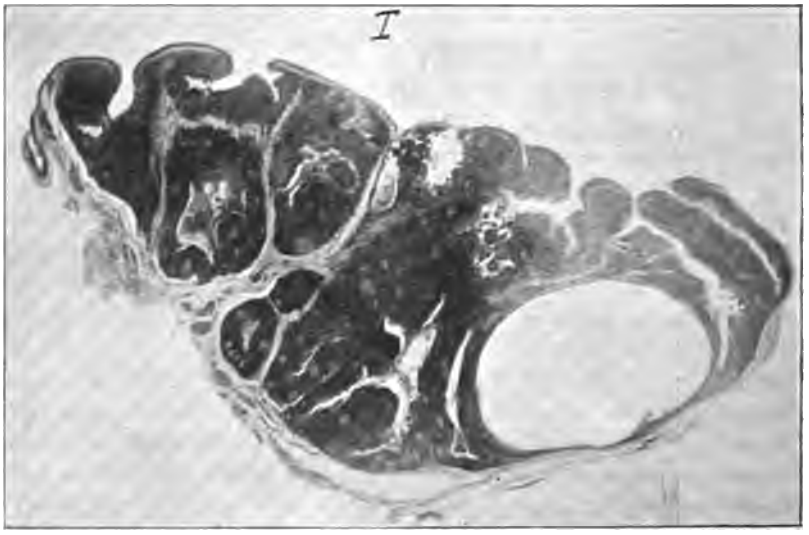

Mandel im Längsschnitt mit einem recht grossen intratonsillären Abscess (Cyste), der der Bindegewebskapsel der Mandel direct anliegt und offenbar nicht weit von seinem Durchbruch durch die Kapsel steht. Der Inhalt fiel beim Schneiden heraus. Die Wand der Cyste besteht aus abgeplatteten Epithelzellen; sie hat fast Kugelgestalt, keine Communication mit der Oberfläche. Weiter zeigt das Bild eine deutliche Follikelzeichnung. Die Bindegewebssepta ziehen sich von der Kapsel weit in das Mandelparenchym fast bis zur Oberfläche; ebenso ziehen die Spalten der Lacunen bis fast zur Kapsel von der Oberfläche hinein. Auf diese Weise ist die Cystenbildung auch in der Tiefe leicht möglich.

in Celloidin einbettete. Erst jetzt beim Schneiden der Mandeln mit dem Mikrotom, wobei die ganze Mandel Schicht für Schicht geschnitten wurde, sah ich mir die anatomische Structur an, namentlich auch darauf hin, ob eine angeschnittene Cyste mit der Oberfläche auf irgend einem Wege eine Communication unterhielt. Dabei stellte sich denn heraus, dass diejenigen Cysten, bei denen sich eine Communication nicht finden liess, fast ausnahmslos sich der Kugelgestalt genähert hätten, wie das ja auch physikalisch völlig verständlich ist, während diejenigen, bei denen man eine Communication feststellen konnte, und die man also als einfache Mandel-

pfröpfe auffassen muss, in ihrer Gestaltung ausserordentlich variabel waren.

Man fand diese Cysten in allen Schichten des Mandelgewebes, von der Oberfläche dicht unter dem Epithelsaum, bis in die Tiefe, wo sie dann in ihrem Wachsthum vor der Bindegewebskapsel lange halt zu machen scheinen. Man bekommt unbedingt den Eindruck, dass sie innerhalb der Mandel ein äusserst langsames Wachsthum haben und in der Nachbarschaft

Figur 2.

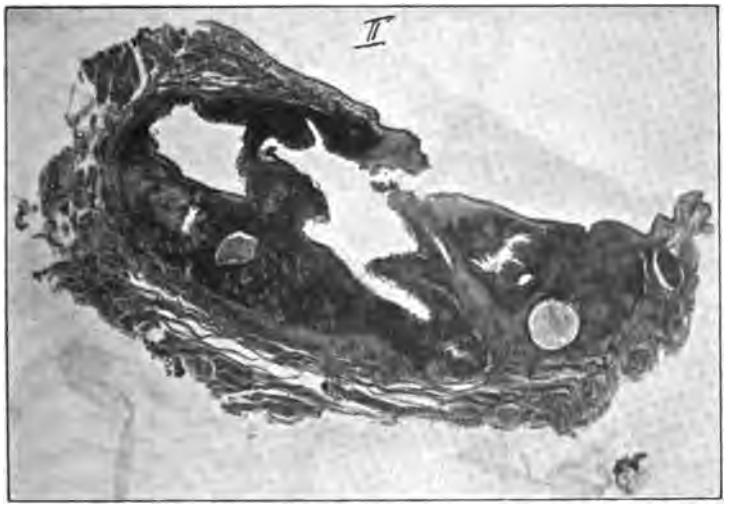

Ziemlich stark atrophische Mandel. Die Bindegewebskapsel umgiebt die Mandel bis auf einen kleinen Theil. Lacunen sind durch Atrophie bedeutend erweitert. Rechts wieder ein kleinerer runder intratonsillärer Abscess (Cyste), dessen Inhalt erhalten blieb; auch hier keine Communication. Links ist ein quergetroffener Mandelpropf mit Cnmmunication mit der Oberfläche der Mandel in einer anderen Ebene. Der Inhalt des Mandelpfropfes ist auch erhalten. Contouren unregelmässig, keine Kugelgestalt.

nur sehr geringe entzündliche Reaction hervorrufen; dass sie aber, wenn sie erst die Bindegewebskapsel nach hinten durchbrochen haben und ihren infectiösen Inhalt in die Maschen des retrotonsillären Gewebes ausgeschüttet haben, zu den excessiv stürmischen Erscheinungen der peritonsillären Abscesse führen, die dann natürlich auch nachdem das Epithel der Cysten geborsten ist, den Charakter wirklicher Abscesse annehmen.

Im Anschluss an diese Besprechung lasse ich zwei photographische Abbildungen von meinen Präparaten folgen, die mir ein klares Bild von der Lage solcher Cysten und von dem Bau der ganzen Mandel zu geben scheinen.

Die Photogramme sind direkt von den Präparaten mit gewöhnlicher photographischer Vergrösserung gewonnen.

VIII.

Zur Operation der adenoiden Wucherungen im Nasenrachen.

Von

Regimentsarzt Dr. **Johann Fein** (Wien).

Die gebräuchlichsten Instrumente für die Abtragung der Rachenmandel sind gegenwärtig die Curetten, welche fälschlicherweise ziemlich allgemein Ringmesser genannt werden. Sie tragen diesen Namen deshalb mit Unrecht, weil ja nur ein kleiner Theil des Ringes, nämlich der obere, horizontal gestellte, eine Schneide darstellt, während der Rest des Ringes stumpf ist. Diese Schneidefläche liegt in einer anderen Ebene als der gerade Stiel, hat zu dieser Ebene einen verschieden grossen Neigungswinkel, und ihre Längsachse steht senkrecht auf der Achse des Stieles (Fig. 1). Die Messer-

Figur 1.

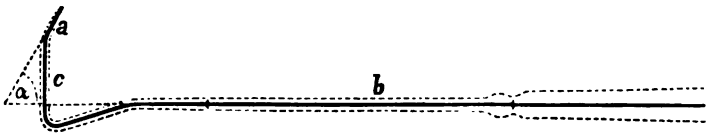

Schematische Darstellung der gebräuchlichen Ringmesser.
a Messer, b Stiel, c Messerträger, α Neigungswinkel der Messerfläche zur Ebene des Stieles $= 80^0—120^0$.

träger, d. h. diejenigen Theile, welche das eigentliche Messer mit dem Stiele verbinden, haben die verschiedensten Formen (Gottstein, Beckmann, Kirstein, Gruber u. s. w.), auf deren Besprechung hier nicht eingegangen werden soll, weil sie für die folgenden Ausführungen, die sich nur mit dem Schafte des Instrumentes beschäftigen, ziemlich belanglos sind.

Die schneidende Messerkante sieht gerade aus vom Stiel weg, nicht wie bei dem Ringmesser nach Hartmann, Lange u. A. zur Seite. Die Höhe des eigentlichen Messerträgers, d. h. die Entfernung des Messers vom Stiel beträgt bei den gangbarsten Formen für Kinder 1,5—2 cm, für Erwachsene 2—2,5 cm.

Die Eigenschaften dieser verschiedenen Curetten sind so vorzügliche, dass die anderen Instrumente, welche demselben Zwecke dienen sollen, als Zangen, Löffel, Schlingen u. s. w. durch sie fast vollständig in den Hintergrund gedrängt worden sind und dass die Operation der Abtragung der Rachenmandel mit diesen Instrumenten nicht nur ein Gemeingut der Laryngo- und Rhinologen, sondern auch anderer Specialarztkategorien, als Chirurgen, Ohren- und Kinderärzte geworden ist.

Trotz dieser ausgedehnten Verbreitung der Operation muss die Ausführung der kunstgerechten und vollständigen Abtragung der Rachenmandel als eine nicht so leicht auszuführende Operation bezeichnet werden. Das will sagen: die Einführung des Messers in den Nasenrachenraum, die Ausführung der beiläufig entsprechenden Bewegungen mit demselben und die Entfernung einzelner oberflächlicher Tonsillenpartien macht auch dem Mindergeübten keine Schwierigkeiten; dagegen erfordert die gründliche, die vollständige, bis an das Rachendach und an die hintere Rachenwand reichende Abtragung der Tonsille schon eine grössere Geschicklichkeit, Erfahrung und Uebung. Aber selbst Fachärzten, welche im besten Besitze dieser Eigenschaften sind, wird es nicht allzuselten vorkommen, dass der Operationseffect, sei es mit oder ohne Anwendung der Narkose, ein sehr geringer ist und dass sie enttäuscht das zwei- oder mehrmals eingeführte Messer weglegen und zu einem anderen Instrumente greifen oder den eigenen Zeigefinger als solches benützen, wenn es nicht andere Umstände gerathen erscheinen lassen, es bei der ausgeführten Theiloperation sein Bewenden zu lassen. In solchen Fällen gewährt die Erfahrung, dass die Patienten zuweilen die abgetragene Tonsille verschlucken, der Umgebung und dem eigenen Gewissen Trost und Beruhigung.

Eine postrhinoskopische Untersuchung, welche nach einigen Tagen vorgenommen wird, zeigt dann, dass noch mehr oder weniger grosse Theile der Rachenmandel stehen geblieben sind; der Patient hat nur geringe Erleichterung, und nach kurzer Zeit stellt sich eine sogenannte „Recidive" ein.

Da nun kaum anzunehmen ist, dass Aerzten, welche diese Operation hunderte, ja vielleicht tausende Male ausgeführt haben, die manuelle Fertigkeit zu ihrer gelungenen Ausführung fehlen sollte und, da die Erfahrung lehrt, dass auch bei solchen Aerzten die geschilderten Misserfolge sich ab und zu ereignen, so muss die Ursache derselben anderwärts gesucht werden.

In dieser Hinsicht scheint Chiari[1]) den Nagel auf den Kopf zu treffen, wenn er sagt: „Schliesslich möchte ich noch auf einen Umstand hinweisen, der zeigt, dass keines der Instrumente, die man bisher construirte, ganz entspricht, nämlich die Thatsache, dass fast jeder beschäftigte Specialist sich neue solche anfertigen lässt."

---

1) Chiari, Ueber die Operation der adenoiden Vegetationen. Wiener klin. Wochenschr. No. 23. 1897.

Das ist der Kernpunkt: Kein Instrument entspricht ganz, d. h. für alle Fälle.

Wenn man den anatomischen Sitz der Rachenmandel einerseits und die Form und Gestalt der oben beschriebenen Ringmesser andererseits einer genauen Betrachtung unterzieht, so wird man zu dem Schluss gelangen, dass es oft in Folge der eigenthümlichen Bauart der Bestandtheile überhaupt unmöglich sein kann, mit einem Instrument mit geradem Schaft, wie sie ihn alle zeigen, an die ganze Anwachsungsstelle der Rachenmandel heranzukommen.

Die Ausführung der Operation besteht bekanntlich darin, dass der Messertheil, wie wir der Kürze halber den ganzen vom Stielende beiläufig senkrecht abgehenden messertragenden Theil des Instrumentes nennen wollen, hinter den weichen Gaumen eingeführt, unter kräftigem Vorziehen des weichen Gaumens an der Uebergangsstelle des Septums in das Rachendach angesetzt und nun mit energischen schabenden Zügen längs des

Figur 2.

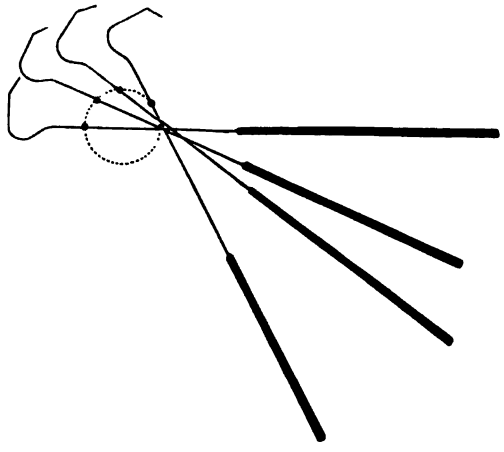

Schematische Darstellung der Bewegung des Instrumentes.
. bezeichnet den sich beiläufig in einem Kreisbogen bewegenden Drehpunkt.

Rachendaches und der hinteren Rachenwand nach hinten geführt wird, wobei die Wucherungen von der nach hinten gegen die Wirbelsäule sehenden Schneide des Messers abgetrennt werden. Die Bewegung, welche bei Ausführung der Operation mit dem Instrumente gemacht werden muss, kann in schematisierender Weise in zwei Componenten zergliedert werden (Fig. 2). Einerseits macht das Instrument eine ausgiebige hebelartige Drehbewegung, wobei der Drehpunkt in der Mundhöhle gelegen ist und der lange Dreharm vom Griff des Ringmessers und einem Theil seines Stieles dargestellt wird, während das Messer am kürzeren Dreharm befestigt ist. Andererseits macht das ganze Instrument eine kreisende Bewegung, insofern als der

genannte Drehpunkt in der Mundhöhle während der Hebelbewegungen nicht fix bleibt, sondern einen sagittal in der Mittellinie aufgestellten kleinen kreisförmigen oder elliptischen Bogen beschreibt, dessen Radius etwas kleiner ist, als der Krümmungshalbmesser des Rachendaches.

Zur Ausführung dieser Doppelbewegung bedarf es nun für den langen Dreharm eines ziemlich grossen Spielraumes, dessen Grössenbedingungen später erörtert werden sollen.

Dieser Spielraum ist jedoch sowohl nach oben als auch nach unten durch die beiden Zahnreihen eng begrenzt, und besonders der Unterkiefer ist es, der die Ausgiebigkeit der Bewegung des langen Dreharmes nach unten, also des kurzen Dreharmes nach oben gegen das Rachendach zu, arg beeinträchtigt.

Der schwierigste und wichtigste Theil der richtig ausgeführten Operation liegt darin, dass der Stiel des Instruments genug tief gesenkt wird, um bei dieser hebelartigen Drehbewegung mit dem Messer an den höchsten und vordersten Punkt des Rachendaches gelangen zu können.

Bei der Lage des Instrumentes während des Eingriffes spielt der weiche Gaumen eine sehr wichtige Rolle. Wäre derselbe überhaupt nicht vorhanden, dann könnte bei günstig gebautem Hals das gerade Instrument am hinteren Rande des harten Gaumens vorbei gewiss ohne Weiteres bis an den obersten Punkt des hinteren Vomerrandes gelangen. Nun schiebt sich aber mitten in den Raum horizontal, ja sogar mit einer Neigung nach abwärts, das Velum ein und erzeugt auf diese Weise eine Ecke, um welche herum ein Instrument nur dann gelangen kann, wenn entweder an derjenigen Stelle des Schaftes, welche sich dem Velum zunächst befindet, eine nach rückwärts gegen die Wirbelsäule convexe Krümmung angebracht ist, welche den weichen Gaumen aufnimmt, oder wenn — vorausgesetzt, dass es sich um ein Instrument mit geradem, nicht gebogenen Schaft handelt, wie es alle landläufigen sind — der lange Dreharm, also der Griff, genügend tief nach abwärts gesenkt werden kann und am Unterkiefer kein Hinderniss findet.

Man wende nicht ein, dass das Gaumensegel eine grosse Elasticität

---

1) Anmerkung: Man kann die Bewegung auch in zwei andere Arten von Theilbewegungen zergliedern, wenn man annimmt, dass das Instrument einen einarmigen Hebel darstellt und vom ersten bis zum letzten Augenblick des Eingriffes eine Anzahl kleinster Hebelbewegungen um eine gleiche Anzahl knapp hinter dem Rachendach und der hinteren Rachenwand gelegener Drehpunkte ausführt. Hiermit erscheint dann die oben beschriebene der Bewegung eines zweiarmigen Hebels entsprechende Drehbewegung combinirt.

Ich bin mir bewusst, dass es keine eigentliche Hebelbewegung im physikalischen Sinne des Wortes ist, weil der Drehpunkt nicht auch Unterstützungspunkt ist. Die Art der Drehbewegung wird aber durch die Bezeichnung „hebelartig" am besten veranschaulicht.

besitzt und durch das Instrument genügend weit nach vorne gedrückt werden kann, um demselben Raum zu geben. Das Gaumensegel ist allerdings sehr elastisch, aber diese Elasticität hat ihre Grenzen.

Die Entfernung des hinteren Randes des harten Gaumens bis an die Basis des Zäpfchens beträgt nach meinen Messungen am Lebenden durchschnittlich 5 cm. Wenn wir die Grenze der Elasticität, welche am Lebenden nicht leicht gemessen werden kann, und an der Leiche andere Verhältnisse bietet, wie im Leben, hoch ansetzen, so können wir eine Länge von 2 cm annehmen, welche durch Druck bezw. Zug des Instrumentes nach vorne überwunden werden kann. Es verbleiben demnach immer noch 3 cm, eine Entfernung, welche in der Verlängerung des harten Gaumens nach hinten zu seiner Länge hinzugerechnet werden muss und welche als starres Hinderniss betrachtet werden kann.

Für die folgenden Erörterungen ist es zweckmässig, die Lage des Instrumentes im Munde und im Rachen an einer schematisirenden Zeichnung zu erörtern. Hierbei kommen folgende Linien, Winkel und Maasse im sagittalen Querschnitte des menschlichen Kopfes in Betracht (Fig. 3).

a—b die Länge des harten Gaumens.
b—c „ „ „ hinteren Randes des Vomer.
b—d „ „ „ nicht mehr weiter dehnbaren Theiles des weichen Gaumens.

Figur 3.

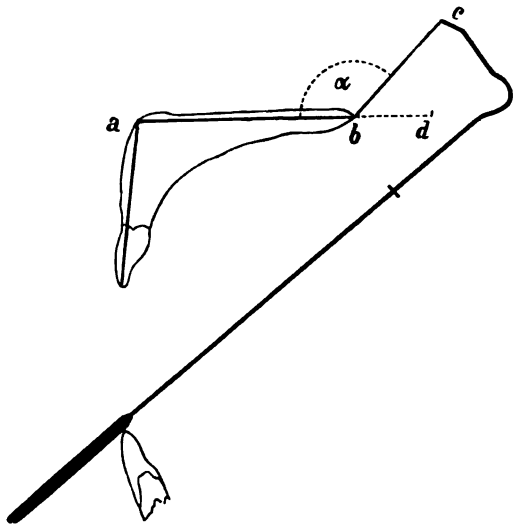

Schematische Darstellung der Lage des geradschaftigen Ringmessers in einem günstig gebauten Rachen.
Abstand der Schneidezahnreihen 3 cm. a—b 4,5 cm, b—d 1,5 cm, b—c 2,5 cm, α 130°.

a—d kurz gesagt: die Länge des Gaumens.
α der Winkel zwischen der Ebene des Gaumens und dem hinteren Vomerrand.

Um die Operation richtig ausführen zu können, d. h. um die ganze Anwachsungsfläche der adenoiden Wucherungen mit dem flach angelegten Messer erreichen zu können, muss dieses derart eingeführt und angelegt werden, dass, nachdem sein Rücken dem Septum entlang nach aufwärts geführt wurde, es im ersten Moment am Uebergang des Septums in das Rachendach zu liegen kommt. Der Messerrücken des Instrumentes muss an den Punkt c des Rachendaches gelangen. In der Zeichnung (Fig. 3) sind nun die Raum- und Grössenverhältnisse derart gewählt, dass es daraus ersichtlich ist, wie das Instrument im Rachen und Munde liegt und wie der vorne zwischen den Zahnreihen liegende Stiel einen genug grossen Spielraum für diese extreme Abwärtsbewegung findet. Die untere Zahnreihe hindert ihn an dieser Bewegung nicht.

So liegen aber die Verhältnisse nicht immer.

Ich habe an den Sagittalschnitten von 23 Leichenköpfen mit Weichtheilen Messungen vorgenommen und folgende Durchschnittsmaasse für Erwachsene ermittelt:

1. Die Entfernung der Spina nasalis anterior von der Spina nasalis posterior oder kurz gesagt: die Länge des harten Gaumens (a b) schwankte von 4,5 cm bis 6 cm.

2. Die Länge des hinteren freien Randes des Pflugscharbeines (b c) betrug, 2,3 bis 4 cm.

3. Der Winkel α maass 115—130°.

Ein Blick auf die Zeichnung (Fig. 3) lehrt, dass die Verhältnisse für die Operation günstige sind, wenn der Gaumen kurz, der Vomerrand niedrig und der Winkel α gross ist; unter diesen günstigen Umständen muss der Griff nicht allzu tief gesenkt werden, um das Messer an den Punkt c bringen zu können. Demnach findet es an den unteren Schneidezähnen kein Hinderniss für diese seine Abwärtsbewegung.

Ebenso einleuchtend ist nber die Erkenntniss, dass der Griff sehr tief gesenkt werden müsste, um das Messer an die richtige Stelle zu bringen, wenn der harte Gaumen lang, der Nasenrachenraum hoch und der Winkel α klein wäre. Diese Verhältnisse sind in der Zeichnung (Figur 4) dargestellt.

Das mit ausgezogenen Linien gezeichnete Instrument zeigt die diesen Grössenverhältnissen wirklich entsprechende und durch die unteren Schneidezähne beeinflusste Lage, wobei das Messer aber nicht den Vomer erreichen kann, während mit den punktirten Linien diejenige Stellung gekennzeichnet ist, welche das Instrument einnehmen müsste, wenn das Messer thatsächlich an den vordersten Punkt des Rachendaches gelangen würde.

In Wirklichkeit kommen nun extreme und Zwischenfälle aller Art vor. Es giebt kurze harte Gaumen, bei denen ein langer Vomerrand ganz steil

gestellt ist, es giebt lange Gaumen, an die sich ein niedriger Vomer unter sehr flachem Winkel ansetzt u. s. w. u. s. w.

Es ist nun klar, dass bei den anatomisch günstig gebauten Personen der Eingriff ganz leicht gelingt, während bei anatomisch ungünstig geformten Organen der beste Operateur mit dem in Rede stehenden Instrumente nicht im Stande ist, an die angestrebte Operationsstelle zu gelangen. Er kann das Messer nicht genug hoch und vorne an das Rachendach ansetzen, weil der Stiel und der Griff am Unterkiefer ein unüberwindbares Hinderniss findet.

Es wurden wiederholt die verschiedenartigsten Versuche gemacht, um dem Schafte des Ringmessers und seinem Messertheil eine Krümmung zu geben, mittelst welcher es ermöglicht werden sollte, das Hinderniss des harten und weichen Gaumens zu umgehen.

Figur 4.

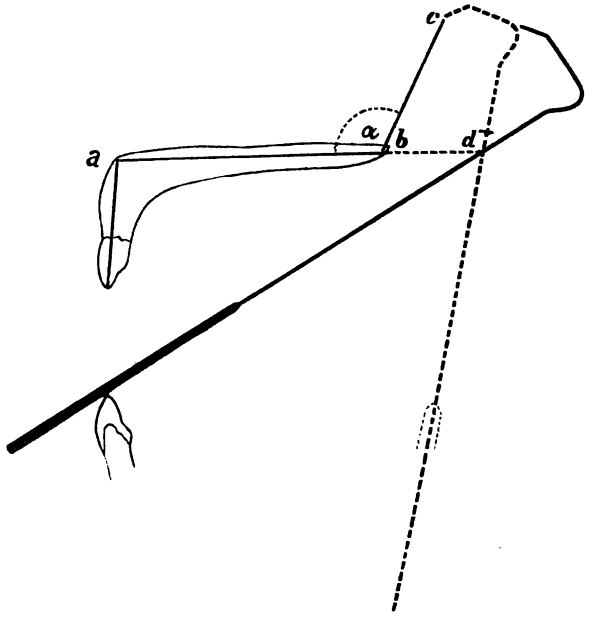

Schematische Darstellung der Lage des geradschaftigen Ringmessers in einem ungünstig gebauten Rachen.
Abstand der Schneidezahnreihen 3cm. a—b 6cm, b—d 3cm, b—c 4cm, α 115°.

Es sollte der Messertheil entsprechend einem hohen Nasenrachenraum und einem steilgestellten Vomer sehr hoch und steil genommen werden.

Damit hat es aber seine grossen Schwierigkeiten.

Vorerst ist schon die Einführung eines so hohen Messertheiles schwierig und unbequem — er müsste ja unter Umständen bis 5 cm hoch sein.

Ferner stösst die convexe Krümmung eines solchen Messertheiles bei

den nothwendigen Bewegungen nach allen Richtungen gegen den Zungengrund, gegen die Wirbelsäule u. s. w. an, wodurch jede freie Beweglichkeit unmöglich gemacht wird, wenn es überhaupt gelingt, mit diesem Ungethüm hinter den weichen Gaumen zu kommen.

Endlich würde sich die Operation in Folge dieser Bauart des Instrumentes aus folgenden Gründen zu einer sehr schwierigen gestalten. Während die gebräuchliche Operation — wie früher auseinandergesetzt wurde — sich aus zwei Bewegungen des Instrumentes, einer hebelartigen und einer kreisenden, zusammensetzt, liesse sich der mit dem steilgekrümmten, hohen Messer auszuführende Eingriff in zwei Phasen zerlegen. In der ersten Phase macht das Instrument eine hebelartige Drehbewegung, bei welcher der Drehpunkt ungefähr in die Gegend des weichen Gaumens zu liegen kommt. Diese Phase beginnt in dem Augenblick, in welchem der Messerrücken dem höchsten Punkt des Septums anliegt und der Griff die tiefste Stellung einnimmt. Sie hört in dem Augenblick auf, als der Griff des Instrumentes an die oberen Schneidezähne gelangt, weil eben diese die weitere Bewegung hindern.

In diesem Moment fängt die zweite Phase an, während welcher der Drehpunkt der hebelartigen Bewegung im Mittelpunkte des unteren Randes der oberen Schneidezähne liegt. Diese Phase könnte dann allerdings eine wirkliche Hebelbewegung darstellen, wenn sich der Griff an den Zähnen stützen würde, was natürlich ganz fehlerhaft wäre. Ist es nun schon an und für sich schwierig, bei einer rasch auszuführeden Operation blitzschnell die Drehpunkte einer hebelartigen Bewegung zu wechseln, so wird dies noch schwieriger, wenn man erwägt, dass in der zweiten Phase der Drehbewegung der angreifende Hebelarm nach aufwärts bewegt und das ganze Instrument hierbei kräftig nach hinten gegen die Wirbelsäule gedrängt werden muss.

Es sind dies Schwierigkeiten der Operation, welche auch beim Gebrauche der gebräuchlichsten Instrumente manchmal auftreten, wenn der Neigungswinkel des Messers ungünstig gewählt ist oder wenn sonst ungeschickt manipulirt wird und welches zur Folge hat, dass das Messer unsicher geführt wird und anstatt an der Anwachsungsstelle der Wucherungen an irgend einer anderen Stelle ihrer Masse einschneidet und daher nur Theile derselben zu Tage fördert, wenn es nicht überhaupt ganz wirkungslos über die Oberfläche derselben hinweg gleitet.

Andererseits wurde versucht, den Schaft des Instrumentes in der Sagittalebene einmal nach oben einmal nach unten abzubiegen. Da stellt es sich aber wieder heraus, dass jede Krümmung, deren Convexität nach oben sieht, die Bewegung des Stieles nach aufwärts, jede nach unten gerichtete Convexität die Abwärtsbewegung beeinträchtigt. Wird das Instrument derart gebaut, dass es nicht an den unteren Zähnen anstösst, dann hindert es bei der Aufwärtsbewegung der Oberkiefer, im entgegengesetzten Falle der Unterkiefer. Alles in allem lassen sich die geschilderten Schwierigkeiten in folgende Berechnung zusammenfassen.

Wenn wir annehmen, dass die Sehne des Bogens, welchen das Instrument bei einem Winkel von ungefähr 70° im Nasenrachenraum zu beschreiben hat, (Fig. 5) durchschnittlich c=3, der kurze Dreharm a=2,5, der lange Dreharm vom Drehpunkt bis an die Zahnreihen b=7 misst, so müsste bei Annahme dieser Durchschnittszahlen der Abstand zwischen

Figur 5.

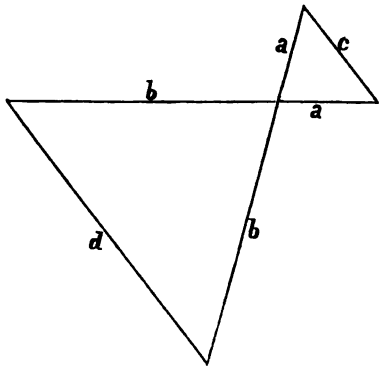

Schematische Darstellung des Bewegungsraumes. Die angenommene natürliche Grösse in halber Verkleinerung.
a 2,5 cm, b 7 cm, c 3 cm, d 8,4 cm.

den beiden Zahnreihen (d) nach der Gleichung a : b = c : d 8,4 cm betragen, damit die Bewegung des langen Armes ungestört vor sich gehen kann.

Allerdings macht diese Rechnung nicht den Anspruch auf grosse Genauigkeit, da ja der Drehpunkt nicht fix bleibt, sondern die früher angegebene Bewegung beschreibt, wodurch sowohl der kurze als auch der lange Arm während der Bewegung in ihrer Länge beeinflusst werden. Ausserdem ist ja auch der von dem am kurzen Arm wirkenden Messer zurückzulegende Weg von sehr variabler Länge, je nachdem der Nasenrachenraum enger oder weiter, höher oder flacher ist. Nichtsdestoweniger kommt durch obige Berechnung das Missverhältniss zwischen Bewegungsarm des kurzen und des langen Dreharmes klar zum Ausdruck. Wenn nun von dieser Zahl 8,4 cm, die Höhe des Messerträgers, welche bei Instrumenten für Erwachsene 2—2,4 cm beträgt, abgezogen wird, da ja um dieses Stück die Abwärtsbewegung des Schaftes eine geringere wird, bleibt immerhin noch für den Spalt, der für die Führung des Instrumentes zwischen den Zahnreihen vorhanden sein muss, eine Entfernung von 6 cm erforderlich.

Nun habe ich an 107 Personen beider Geschlechter im Alter von 4 bis 82 Jahren Messungen der Entfernungen zwischen den Schneidezähnen des Oberkiefers und denen des Unterkiefers vorgenommen und zwar wenn diese Personen den Mund so weit öffneten, als sie es überhaupt zu thun im Stande waren. Hierzu bedarf es nämlich merkwürdiger Weise immer

einer wiederholten Aufforderung, da sonst die Leute den Mund nur unvollkommen öffnen und, selbst wenn sie ihn für einen Augenblick, der nicht lange genug ist für die Durchführung der Messung, ad maximum aufmachen, sofort wieder die Zahnreihen einander nähern.

Die erhobenen Maasse betragen:

Bei männlichen Individuen

im Alter von 4—13 Jahren im Durchschnitt 3,7 cm

„ „ „ 14—69 „ „ „ 4,8 cm.

Bei weiblichen Individuen

im Alter von 4—13 Jahren im Durchschnitt 3,6 cm

„ „ „ 14—82 „ „ „ 3,9 cm.

Bei diesen Messungen konnte ich auch nebenbei die merkwürdige Beobachtung machen, dass die Mundspalte bei Kindern verhältnissmässig viel weiter ist als bei Erwachsenen, was auch aus der nur unwesentlich kleineren Maasszahl der Kinder hervorgeht. Man kann demnach als Durchschnittsmaass für die grösste Entfernung der Zahnreihen zwischen den Schneidezähnen rund 4 cm annehmen.

Für die Oeffnung des Mundes während der Ausführung der Operation ist aber dieses Maass viel zu hoch gegriffen.

Die Oeffnung des Mundes geschieht schon dann unvollkommen, wenn sie nur behufs Messung erfolgen soll, wie dies eben bemerkt wurde. Nun erst bei einer Operation! Selbst der muthigste Patient versucht unwillkürlich als wirksamste Abwehrbewegung den Mund zu schliessen, da er fühlt, dass er durch das Zusammenbringen der Zahnreihen die Bewegungsfreiheit des Schaftes auf das wirksamste hemmt. Man kann ja täglich beobachten, wie die Patienten den Mund oft beinahe ganz schliessen, und dass diese unliebsame Mitwirkung, wenn kein Mundspiegel angewendet wird, nur durch kräftigen Druck des Schaftes auf den Unterkiefer verhindert werden kann. Ich war wiederholt Zeuge von Operationen dieser Art an Kindern, welchen durch den Druck des Schaftes ein unterer Schneidezahn aus dem Kiefer gebrochen wurde, ohne dass hier bei der Operateur etwa besonders roh oder ungeschickt vorgegangen wäre. —

An diesen Verhältnissen ändert auch der Einwand nichts, dass die Mundspalte ja durch einen Mundspiegel eines Assistenten weit geöffnet gehalten werden kann, weil es sich eben herausstellt, dass selbst bei weitest geöffnetem Munde in vielen Fällen der Bewegungsraum zu klein ist, abgesehen davon, dass für die Fixirung des Mundöffners ein eigener Assistent benöthigt wird, während sonst zum Festhalten des Patienten, wenn dasselbe kunstgerecht geschieht, in der Regel eine einzige Person genügt.

Wenn aus den früheren Auseinandersetzungen hervorgegangen ist, dass der Spielraum für den Schaft der Curette durchschnittlich 6 cm betragen muss, damit die Curette alle Punkte, welche getroffen werden sollen, erreiche, so ergiebt sich, dass selbst in Durchschnittsfällen ein grosses Deficit vorhanden ist oder mit andern Worten, dass selbst in Durchschnittsfällen wegen der Enge der Mundspalte die Curette nicht

kunstgerecht an die ganze Basis der Rachentonsille gebracht werden kann. Es leuchtet ein, dass dieses Missverhältniss sich bei anatomisch ungünstig gebauten Fällen noch wesentlich vergrössert.

Es ist vielleicht nicht ganz überflüssig, hier zu betonen, dass es sich bei dieser Besprechung um Wucherungen, die nur einzelne Zapfen aufweisen oder nur einen ganz kleinen, umschriebenen Raum an irgend einer Stelle einnehmen, nicht handeln kann, sondern um jene häufigen Fälle, bei denen sich dieselben über das ganze Rachendach bezw. über einen grösseren oder kleineren Theil der hinteren Rachenwand ausbreiten. Ebensowenig kann hier von den oder anderwärts in den Rosenmüllerschen Gruben versteckt liegenden Vegetationen die Rede sein, weil solche überhaupt für diese Art von Curetten unzugänglich sind und nur mit Hilfe anderer Instrumente abgetragen werden können.

Es kommt also bei der Construction eines Instrumentes, welches für alle Fälle brauchbar sein soll, darauf an, dass das Messer im Nasenrachenraum einen Bogen von bestimmter Grösse beschreiben kann, während der Stiel bei seiner Bewegung als langer Dreharm nicht durch die beiden Zahnreihen gehindert sein darf.

Diese Construction kann nur darauf hinzielen, dass die hebelartigen Drehbewegungen des Stieles ausserhalb der Zahnreihen geschehen,

Figur 6.

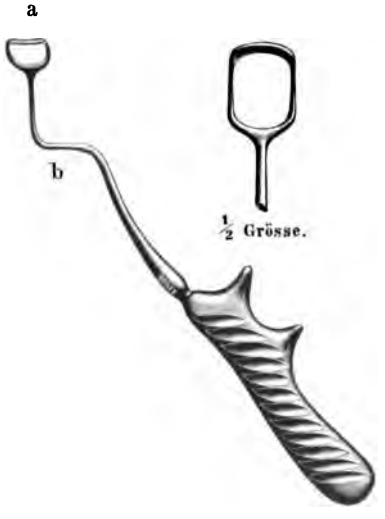

d. h. dass der Stiel in seinem Drehpunkt seitlich abgebogen wird (Fig. 6), so dass dieser senkrecht abgebogene Theil eine horizontal und frontal verlaufende Drehaxe bildet, welche sich, wenn man von der 2. Componente, der kreisenden Bewegung vorläufig absieht, zwischen den seitlichen Zahnreihen um seine eigene Längsaxe bewegen kann, selbst wenn

diese Zahnreihen vom Patienten während der Operation ganz nahe aneinander gebracht werden. Ausserhalb der Mundhöhle wird dieser abgebogene Theil wieder gegen den Operateur abgebogen, so dass eine bajonettförmige Biegung des Stieles entsteht. In dieser Form kann der sich ausserhalb der Mundhöhle befindliche Schaft die ausgiebigsten Bewegungen nach oben und unten machen, ohne an den Zahnreihen ein Hinderniss zu finden, und zwischen den Zahnreihen befindet sich nur die Drehaxe, welche sich um ihre Längsrichtung dreht, daher nur einen ganz kleinen Bewegungsraum benöthigt.

Wir haben bei dieser Besprechung von der 2. Componente, der kreisenden Bewegung, zunächst abgesehen. Jetzt sei zur Ergänzung bemerkt, dass ihre Excursion kaum wesentlich in Betracht kommt. In Verfolg dieser Bewegung macht die horizontal abgebogene Axe des Schaftes ihre Bewegung in einer Fläche, welche ungefähr der Mantelfläche eines Cylinders entspricht, dessen Basis einen Durchmesser von ungefähr 1,5 cm besitzt. Für diese geringe Excursion ist aber zwischen den seitlichen Theilen der Zahnreihen reichlich Raum vorhanden, trotzdem die Zahnreihen an den Seiten enger aneinander stehen als vorne.

Hiermit wäre der Hauptvorzug der Construction des Instrumentes besprochen.

Dasselbe bietet aber für die Abtragung der Rachenmandel noch einen anderen nicht minder wichtigen Vortheil. Es ist die Stellung des Griffes.

Es wäre gefehlt, den Schaft des Instrumentes hinter der bajonetförmigen Krümmung wieder in eine sagittale Stellung in die Mittellinie biegen zu wollen, wie ich dies mit grösstem Misserfolg an meinen ersten Modellen in der Absicht gethan habe, die Form des alten geraden Instrumentes möglichst unverändert beizubehalten. Es hat sich mir hierbei erst gezeigt, wie unvortheilhaft dieser gerade, gegen den Operateur gerichtete Stiel für die bei der Operation nothwendige Handhaltung ist.

Wenn ein länglicher, stielförmiger Gegenstand fest in der vollen Hand gehalten werden soll, wie dies bei der Operation mit dem Griff der Curette geschehen muss, so wird er der anatomischen Gestalt der Hand entsprechend dann am besten in derselben liegen, wenn seine Längsaxe mit der Längsaxe des Vorderarmes und der Hand einen daumenwärts offenen stumpfen Winkel bildet. Dann nimmt auch die Hand diejenige Stellung zum Vorderarm ein, welche für die Ausführung der ausgiebigsten und kräftigsten Volar- und Dorsalflexion die günstigste ist. Sie ist weder daumenwärts noch kleinfingerwärts abgebogen.

Daher sieht man häufig den Operateur, welcher das geradeschaftige Instrument benützt, nachdem er es dem vor ihm sitzenden Patienten in den Nasenrachenraum eingeführt hat, um die beschriebene günstige Stellung der Hand zu erzielen, zur Seite treten und die in der Sagittalebene liegenden hebelartigen Drehbewegungen von der Seite und von oben her ausführen; er ist dann weiter nicht in der Lage, die Führung des Messers

im Rachen mit den Augen zu controliren. Wenn er jedoch, was ja sicher richtiger ist, nicht auf diese wichtige Controle verzichten will, so ist er gezwungen, vor dem Patienten sitzen zu bleiben, den Ellbogen an die Brustseite zu drücken und die Hand hierdurch in eine Stellung zum Vorderarm zu bringen, bei welcher die Längsaxe der Hand nicht eine Verlängerung der Vorderarmaxe bildet, sondern mit dieser einen kleinfingerwärts offenen Winkel einschliesst. Dadurch wird aber die Hand der Bewegungsfreiheit und Kraftentfaltung ausgiebig beraubt. Es ändert nicht viel an dieser Sachlage, ob hierbei der rechte Zeigefinger mithilft, die volle Faust zu bilden, oder ob derselbe von oben her ausgestreckt auf den Stiel des Instrumentes gelegt wird, um hierdurch gewissermaassen der Abwärtsbewegung des vorderen Dreharmes mehr Nachdruck zu verleihen und die Führung zu erleichtern. Allerdings wird hierdurch die Handstellung um ein geringes günstiger, aber die Kraftentfaltung um vieles schwächer.

Andere Operateure fassen den Griff derart in die volle Faust, dass die Hand daumenwärts abgebogen und ihre Kleinfingerseite dem Munde des Kranken zugewendet ist, bei welcher Stellung aber die Sicherheit der Führung vollends verloren geht.

Endlich wäre noch diejenige Methode der Führung des Instrumentes zu erwähnen, bei welcher der Griff wie eine Schreibfeder in der Hand liegt. Diese Art der Haltung hat den Nachtheil, dass die Kraftanwendung nur eine ganz geringe sein kann, so dass sie nur für die Abtragung ganz weicher Vegetationen bei kleinen Kindern ausreicht, während sie für die derberen Wucherungen, wie sie bei grösseren Kindern und bei Erwachsenen in der Regel vorkommen, unbedingt nicht genügt. Aber auch für diese Art der Handhaltung bietet der gerade Schaft aus den oben beschriebenen Gründen keine günstige Stellung.

Auf diesem Wege gelangte ich dazu, dem Schafte eine für die Bewegungen und für das Festhalten durch die Hand viel günstigere Stellung zu geben, indem ich den Griff seitlich nach aussen führte. Nun steht zwar der Griff schief zur Sagittalebene, aber die Längsaxe der Hand geht direkt in die Längsaxe des Armes über, und die Hand ist weder kleinfinger- noch daumenwärts gebeugt und befindet sich demnach für die volare und dorsale Flexion, wie sie zur Ausführung der Operation nothwendig ist, in der günstigsten Stellung. Dabei liegt der Griff fest in der vollen Hand.

Diese Stellung des Griffes ist durchaus nicht neu. Sie findet sich z. B. beim Schrötter'schen Pistolengriff für Kehlkopfoperationen angewendet; hier wurde sie aber jedenfalls in der Absicht empfohlen, damit der Einblick in den Rachen nicht durch die vorgehaltene Hand behindert werde.

Entsprechend der grossen Kraftentfaltung, welche der Eingriff, besonders bei erwachsenen Personen in Folge der derberen Beschaffenheit der Rachenmandel, erfordert, musste der Griff auch massig gemacht werden,

um gut in der Hand zu liegen. Die seitlich vorstehenden Zacken desselben bieten dem 2. und 3. Finger einen sicheren Halt.

Die Ausführung der Operation wird in Folge der bezeichneten Stellung und Form des Schaftes sicher und bequem. Der Griff sitzt fest in der vollen Hand, dieselbe ist nach keiner Richtung abgebogen, der Operateur kann in allen Phasen der Operation gerade vor dem Patienten sitzen und die Führung des Instrumentes ununterbrochen mit dem Auge controliren. Er kann seine Kraft gleichmässig entfalten und verliert nicht das richtige Widerstandsgefühl dadurch, dass die Hand abgebogen ist. Während das Messer mit dem früheren geradschaftigen Stiel gerade bei der wichtigsten Bewegung — beim Schneiden nach rückwärts — leicht dadurch abgelenkt wurde, dass die seitlich flectirte Hand den Griff nicht fest genug umgreifen konnte, wird diese Bewegung mit dem abgebogenen Griff die bequemste.

Auch der vielfach geübte Kunstgriff, den Kopf des Patienten nach Einführung des Ringmessers durch einen Assistenten nach vorne und unten drehen zu lassen, um die Neigung des Rachendaches für die Hand des Operateurs günstiger einzustellen, wodurch wieder der Einblick in den Rachen verloren ging, fällt nunmehr weg.

Man könnte vielleicht erwarten, dass das Messer wegen der einseitigen Anordnung und des Schiefstandes des Griffes leicht derart abgelenkt und schief gestellt werden könnte, dass es nicht flach anzuliegen kommt. Das ist absolut nicht der Fall. Der Druck, welchen die Hand mit dem Griff nach oben, oder nach rückwärts oder nach unten ausübt, überträgt sich senkrecht gegen das Messer, so dass dieses immer, auch ohne dass darauf besonders geachtet oder die Bewegung besonders eingeübt werden müsste, rein frontal steht.

Ich habe die Abtragung der adenoiden Vegetationen mit dem beschriebenen Instrumente in weit über 100 Fällen durchgeführt, und dasselbe hat mir auch in keinem einzigen Falle versagt, d. h. die Entfernung der Rachenmandel war jedesmal eine vollständige, welcher Erfolg entweder sofort durch Digitaluntersuchung oder nach einigen Tagen durch die Rhinoskopia posterior festgestellt wurde. Fast in allen Fällen musste die Curette überhaupt nur ein einziges Mal eingeführt werden. Nur im Beginne meiner Versuche waren ab und zu vorne in der Nähe des Septums einige kleine Reste stehen geblieben, weil ich der Ausmittelung der Winkelgrösse zwischen der Ebene der Messerfläche und des Stieles nicht genügende Aufmerksamkeit geschenkt hatte. Dieser Winkel soll nämlich 90° betragen, damit die Messerfläche bei Beginn der Abtragung, wenn der Stiel fast senkrecht nach abwärts steht, horizontal dem Rachendach anliegt, in weiterer Folge flach demselben anliegen bleibt und gegen das Ende der Schnittführung, also nach einer Drehung des Instrumentes um ungefähr 90°, wieder flach der unteren Rachenwand anzuliegen kommt.

Ob der gabelförmige, messertragende Theil des Schaftes sich schon

im Stiele theilt und dann zwei parallel verlaufende Branchen zeigt (Kirstein), oder ob erst der abgebogene Theil an divergirenden Armen das Messer trägt (Gottstein u. A.), oder ob dieser Theil irgend eine andere Form besitzt, bleibt bei der Construction meiner Curette, deren Hauptvortheil in der bajonettförmigen und seitlich abgebogenen Form des Schaftes liegt, dem Geschmacke des einzelnen Arztes anheimgestellt. Nur der eine Umstand sei erwähnt, dass die parallelstehenden Gabelarme, wie sie das Beckmannsche und noch mehr das Kirsteinsche Instrument aufweisen, den grossen Vortheil bieten, die abzutrennende Wucherung zwischen sich aufzunehmen, während die Gabel, die beispielsweise bei den Gottstein-schen oder Gruberschen Instrumenten verwendet ist, die Rachenmandel, wenn sie nur einigermaassen voluminös ist, nach hinten drückt und damit der ausgiebigen Wirkung der Messerschneide geradezu entzieht. —

Die Curette wird in 3 Grössengattungen, wie auch die bisher gebräuchlichen Curetten, angefertigt[1]). Nur bezieht sich der Grössenunterschied bei meinen Curetten weniger auf die Höhe und Breite des schneidenden Fensters, sondern fast nur auf die Entfernung des eigentlichen Messers (Fig. 6, a) von der frontal verlaufenden Drehaxe (b).

Die kleinste Grössennummer ist für Kinder unter 5 Jahren bis zu einer Körperlänge von ungefähr 115 cm, die mittlere Nummer für grössere Kinder bis zum Maximalalter von 11—12 Jahren, was einer Körperlänge von ungefähr 135—140 cm entspricht, bestimmt. Die grosse Gattung kann bei älteren Kindern und bei Erwachsenen in Anwendung gebracht werden.

Es empfiehlt sich, bei der Wahl der Instrumente sich eher an die Schätzung der Körperlänge zu gewöhnen — was nach kurzer Uebung leicht gelingt, — weil ja bekanntlich Kinder gleichen Alters oft grosse Längenunterschiede aufweisen[2]).

Es ist deshalb von Wichtigkeit, sich im allgemeinen an diese Maasse zu halten, weil es sonst vorkommen kann, dass die Entfernung a b, also der sagittal stehende Theil des Schaftes, zu kurz oder zu lang ist. Im ersten Falle kann das Messer vielleicht nicht ganz bis an das Rachendach gelangen, weil die obere Zahnreihe die Aufwärtsbewegung der horizontal stehenden Drehaxe hindert, im zweiten Falle könnte vielleicht der Schaft bei Beginn des Eingriffes nicht genug vertical aufgestellt werden, weil sich die horizontal stehende Drehaxe auf die unteren seitlichen Zähne aufstemmt, was selbstredend ganz fehlerhaft wäre. Diese Axe darf nirgends ein Hypomochlion finden, sondern muss sich frei zwischen den seitlichen Zahnreihen bewegen.

---

1) Bei H. Reiner, Wien I., Franzensring 22, um den Preis von 9 Kronen.

2) Zur Erleichterung dieser Schätzung bedarf es nur der Anbringung zweier Marken in der Höhe von 115 cm und 135 cm an einer Wand des Operationsraumes, an welche man die Patienten vor der Operation hintreten lässt.

Es lassen sich demnach die theoretisch begründeten und praktisch bewährten Vortheile des Instrumentes in Kürze folgendermaassen zusammenfassen:

In Folge der bajonettförmigen Abknickung des Schaftes ist derselbe in seinen ausgiebigen Bewegungen durch die Zahnreihen nicht gehindert, da die Bewegungen ausserhalb der Mundhöhle geschehen. Es kann daher das Messer bei jeder Bauart des Nasenrachenraums und auch bei sehr eng gehaltener Mundspalte jeden Punkt der Anwachsungsstelle der adenoiden Wucherungen erreichen.

In Folge der seitlichen Abbiegung des Griffes befindet sich die Hand des Operateurs in einer für Bewegungsfreiheit und Kraftentfaltung günstigen Stellung; hierdurch wird es auch ermöglicht, dass der vor dem Patienten stehende Arzt die Führung des Instrumentes im Rachen ununterbrochen mit dem Auge controliren kann.

IX.

Ein Fall von Epilepsie geheilt durch Operation von Nasenpolypen und Nebenhöhleneiterung.

Von

Dr. **Wilhelm Grosskopff** (Osnabrück).

Es handelt sich im vorliegenden Fall um den jetzt 20 Jahre alten Haussohn Carl Otting aus Astrup bei Schledehausen bei Osnabrück; derselbe ist seit Februar 1900 an Epilepsie erkrankt. Ich lasse zunächst die genaue Krankengeschichte folgen, wie Patient sie selbst niedergeschrieben hat.

„Ich Karl Otting wurde am 20. Februar 1882 in Westrup geboren. In meinem zweiten Lebensjahre soll ich mal Krämpfe gehabt haben; seitdem bis 1900 nicht wieder. Im Februar 1900 zeigten sich in meinem Gesundheitszustand eigenthümliche Veränderungen; ich wurde ca. einmal jeden Monat plötzlich leichenblass, ohne aber das Bewusstsein zu verlieren; derartige Zufälle traten bald häufiger auf, so dass meine Eltern unsern Hausarzt zu Rathe zogen; ich wurde nun zunächst wegen Veitstanz behandelt; Ende 1900 stellten sich aber vollständige Krämpfe ein; ich wurde zuerst blass, bekam Herzklopfen, dann fiel ich bewusstlos nieder, der Schaum stand mir beim Erwachen vorm Munde. Die nun weiterhin consultirten Aerzte in Melle sowohl als in Osnabrück stellten Epilepsie fest; behandelt wurde ich mit Brom. Im Januar und Februar 1901 habe ich dann ohne Erfolg auch eine Cur in einem Sanatorium durchgemacht. Im Herbst 1901 hatte sich die Krankheit so gesteigert, dass ich täglich 6—8 Krampfanfälle hatte; auch waren meine geistigen Fähigkeiten bedeutend herabgesunken."

In diesem Zustande trat der Patient am 18. November 1901 in meine Behandlung.

Bei dem genaueren Krankenexamen erfuhr ich weiterhin, dass Patient durch die Nase rechts überhaupt keine, links nur wenig Luft durchbringen könne; auch leide er an stetem Schnupfen; das ausgeschnupfte Sekret habe gelbe Farbe; besonders auffallend war auch die Angabe des Otting, dass kurz vôr den Anfällen heftiger Schmerz in der Stirngegend auftrete und das Naseninnere ihm aufzuquellen scheine.

Die nun vorgenommene Untersuchung hatte folgendes Resultat:

Die rechte Nasenhöhle war vollständig ausgefüllt mit einer grösseren Anzahl kleinerer und grösserer Polypen, zwischen denen dickes gelbes Sekret hindurch sickerte; bei dem Auseinanderbiegen der einzelnen Polypen mittelst einer Sonde quoll in der Gegend des mittleren Nasenganges das gelbe Sekret sehr reichlich hervor.

Die Durchleuchtung ergab völliges Dunkel der rechten Kieferhöhlengegend.

Die Zähne waren sehr schlecht; von dem II. Praemolar und I. Molar waren rechts nur noch faulende Wurzelreste vorhanden.

In der linken Nasenhöhle war nur die untere Muschel diffus geschwollen. Ich stellte meine Diagnose auf Polypen rechts, complicirt mit Nebenhöhlen- — sehr wahrscheinlich Kieferhöhleneiterung — und chronische Schwellung der unteren Muschel links. Dem Patienten bezw. dessen Eltern machte ich den Vorschlag, sowohl die Polypen als auch die Nebenhöhleneiterung operativ behandeln zu lassen. Dieselben gingen hierauf ein. Zunächst liess ich dem Patienten die Wurzelreste vom II. Praemol. und I. Molar ziehen; ich eröffnete dann die rechte Kieferhöhle an der Stelle des II. Praemolaren mittelst des Hartmann'schen Troicarts; es entleerte sich sofort nach Eröffnung reichlicher dicker gelber Eiter.

Da dies alles wider Erwarten gut von statten ging, so machte ich mich daran, sofort auch die Polypen zu entfernen. Zwei etwa haselnussgrosse Polypen hatten ihren Sitz an der unteren Muschel; die Entfernung gelang ohne besondere Schwierigkeit; die Blutung war gering; ein ganzes Convolut von erbsen- bis haselnussgrossen Polypen sass an der unteren Fläche der mittleren Muschel; es gelang leicht, die Krause'sche Schlinge um die ganze Polypenmenge herum zu legen; gerade in dem Moment, wo ich mit der Schlinge durchschnitt, kam es nun zu einem typischen schweren epileptischen Anfall; nur mit grosser Mühe gelang es, den in seinen Krämpfen wild um sich schlagenden und stossenden Patienten so zu halten, dass er vor Verletzungen bewahrt blieb. Dies war der letzte epileptische Anfall, den Patient bis heute gehabt hat.

Die Operationswunden in der Nase heilten schnell. Die Kieferhöhleneiterung heilte unter geeigneter Behandlung in ca. 3 Monaten vollständig aus.

Die diffuse chronische Muschelschwellung links wurde galvanokaustisch behandelt.

Allmälig kehrten bei dem Patienten auch die geistigen Fähigkeiten wieder; er wurde wieder ein aufgeweckter lebensfroher Mensch, der mit erneuter Energie und Thatkraft freudig wieder seinem Berufe als Landwirth obliegt.

Ich habe diesen Fall so ausführlich hier behandelt, da er in Rücksicht auf den überaus glänzenden Erfolg mir den Beweis zu liefern scheint, dass es in der That Fälle von Epilepsie giebt, welche von krankhaften Veränderungen im Naseninnern abhängig sind; wenn dies in der That der Fall ist, so dürfte es Aufgabe des Arztes sein, bei allen Fällen von Epilepsie auch auf eine genaue Untersuchung des Naseninnern bedacht zu sein.

X.

Eine Schnittverletzung des Kehlkopfs.

Von

Oberstabsarzt Dr. **Ernst Barth** (Sensburg).

Während zufällige Verwundungen des Kehlkopfes oder der Luftröhre durch schneidende oder stechende Instrumente nur ausnahmsweise vorkommen und zu aussergewöhnlichen Seltenheiten gehören, sind Schnittwunden am Halse, welche die Luftwege berühren oder eröffnen, in mörderischer oder selbstmörderischer Absicht geführt, keineswegs seltene Ereignisse.

Hopmann[1]) bringt in der Bearbeitung der Verletzungen des Kehlkopfes und der Luftröhre eine Statistik, nach welcher 56 Halsverletzungen auf 612 Mordversuche und 1235 Halswunden auf 6696 Selbstmorde kommen.

Nach Durham[2]) war die Lage der Wunde bei 158 Fällen von Mord und Selbstmord 91 mal über und 67 mal auf und unter dem Adamsapfel, über dem Zungenbein 11 mal, auf der membrana hyothyreoidea 45 mal, auf dem Schildknorpel 35 mal, auf dem lig. cricothyreoid und Ringknorpel 26 mal, auf der Trachea 41 mal.

Der nachstehende, von mir beobachtete Fall bietet eine Reihe bemerkenswerther Erscheinungen dar

K. N., Arbeiter, 52 Jahre alt, machte am 19. 11. 01 einen Selbstmordversuch, indem er sich mit einem grossen Taschenmesser die Kehle durchschnitt. Der beabsichtigte Erfolg blieb aus. Er wurde nur nothdürftig verbunden, seine Umgebung nahm an, dass der Tod bald eintreten würde. Erst nach mehreren Tagen wurde er in das Kreiskrankenhaus zu S. eingeliefert, woselbst mir seine Behandlung übertragen wurde.

Bei der ersten Besichtigung und Untersuchung erhob ich folgenden Befund:

Dicht unterhalb des Zungenbeins verläuft ein horizontaler Schnitt von einem inneren Rande des Kopfnickers zu dem des anderen. Der Schnitt durchtrennt die membrana hyothyreoida vollständig, sodass der Hypopharynx vollständig eröffnet wurde. Vergl. Fig. 1.

Der Schnitt entspricht fast genau der Schnittführung bei der Pharyngotomia subhyodea, nur mit dem Unterschied, dass der Kehldeckel nicht am unteren Wundrande, sondern am oberen stehen geblieben ist. Der Kehldeckel ist von der Wunde aus nicht zu sehen, sondern wird erst bei der üblichen laryngoskopischen

1) Heymanns Handbuch der Laryngologie Bd. II Seite 1036.

2) ebenda.

Untersuchung vom Munde aus sichtbar. Die Wundränder klaffen in einem in der Mittellinie ca. 4 cm breiten Spalt. Mit dem unteren Wundrande schneidet auch gerade der obere Rand des Schildknorpels ab und zwar derartig, dass die rechte Hälfte nicht verletzt worden ist, von dem linken oberen Rande aber ein kleines Stückchen und das linke obere Horn abgetrennt ist. Die Schnittfläche des Schildknorpels lässt erkennen, dass die Schildknorpelplatte bereits in grosser Ausdehnung verknöchert ist, indem wenigstens makroskopisch, deutliches Knochengewebe fasst die ganze Schnittfläche ausfüllt und sich als solches auch mit der Sonde erkennen lässt. Von der Wundspalte aus sieht man den Kohlkopfeingang unmittelbar vor sich liegen. Entsprechend der Abtrennung des Kehldeckels nach

Figur 1.

oben sind auch die aryepiglottischen Falten etwa zwischen dem vorderen und mittleren Drittel durchtrennt. Der stehen gebliebene Rest ist wie der pharyngeale Schleimhautüberzug der Aryknorpel stark ödematös geschwollen; gleichwohl machen die Aryknorpel nahezu normale respiratorische Bewegungen, indess fällt es auf, dass sie sich bei der Exspiration etwas stärker nach vorn über die Glottis neigen, als man dies sonst im laryngoskopischen Bilde beobachtet. Die hintere Rachenwand ist unversehrt und zeigt glatte normale Schleimhaut. Die den Schildknorpel bedeckende äussere Haut ist von der Schnittfläche aus in grösserer Ausdehnung unterminirt, aus den Unterminirungen lässt sich viel Eiter hervordrücken. Nimmt der Kranke dieselbe Stellung ein wie bei der Autoskopia laryngis, so ist

es möglich, in den Kehlkopf ohne besonderes Hilfsmittel, nur unter Anwendung starker directer oder reflectirter Beleuchtung, hereinzusehen. Der Kehlkopfeingang ist durch die ödematöse Schwellung des stehen gebliebenen Restes der aryepiglottischen Falten und der Aryknorpel verengt, gleichwohl besteht aber keine Spur von Athemnoth. Die Taschenbänder sind gleichfalls geschwollen und überlagern bei der Respiration die Stimmlippen. Bei der Phonation sieht man aber, dass die Stimmlippen normale weisse Farbe, Form und Bewegungen haben.

Die Sprache ist eigenthümlich schnarrend, tief und unverständlich; sie wird aber deutlicher, sobald die Verletzung dicht verdeckt wird oder verbunden ist und der Tonstrom nach der Mundhöhle hingeleitet wird, während er bei fehlendem

Figur 2.

Verbande durch die Verletzung nach aussen entweicht. Die Tonbildung vollzieht sich in normaler Weise; der Kranke ist im Stande, Gesangstöne im Umfang von etwas über 1 Octave ziemlich laut und deutlich hervorzubringen; diese Töne sind auch ziemlich laut, weil hierbei die Resonanz des Ansatzrohres entsprechend dem stärkeren Anblasen nicht ganz ausgeschaltet ist.

Die Bewegungen der Zunge sind nicht gestört, ebensowenig die des weichen Gaumens.

Bei der laryngoskopischen Untersuchung vom Munde aus sieht man an der hinteren Rachenwand im Nasenrachenraum und am Zungengrund vollkommen normale Verhältnisse, auch der Kehldeckel ist entzündlich nicht verändert, seitlich etwas zusammengedrückt und etwas nach rechts verschoben.

Der Husten vollzieht sich unter normalen Tönen, der Auswurf wird durch die Verletzung heraus geschleudert.

Die Empfindlichkeit der Zunge, des Zungengrundes ist vollständig normal. Bei Berührung der hinteren Rachenwand lassen sich Würgbewegungen auslösen, hingegen scheint die Hypopharynx-Schleimhaut weniger empfindlich zu sein. Die Empfindlichkeit der Kehlkopfschleimheit, sowohl des Einganges, wie die der übrigen Partien ist volständig normal, besonders lassen sich durch Berührung der hinteren Wand prompt Hustenstösse auslösen. Bei Berührung der übrigen Schleimhautpartien erfolgt prompter Glottisschluss.

Das Schlucken auf natürlichem Wege ist naturgemäss gestört, indem die Flüssigkeit zur Wunde wieder herausstürzt, sobald aber ein Verband um die Wunde gelegt ist, wird natürlich unter Durchtränkung des Verbandes das Schlucken soweit möglich, dass die Nahrungsaufnahme auf natürlichem Wege vom Munde erfolgen kann. Diese Art der Nahrungsaufnahme bevorzugte auch der Kranke und legte gegen die anfangs geübte Nahrungszufuhr vermittelst Schlundsonde Einspruch ein, da diese Art künstlicher Nahrungszufuhr ihm immer Uebelkeit verursacht. Jedenfalls tritt kein Verschlucken ein.

Behandlung. Der Kranke kam erst eine Reihe von Tagen nach der Verletzung in ärztliche Behandlung, zu einer Zeit, wo bereits erhebliche Verunreinigungen und Entzündung der Wundränder Platz gegriffen hatten, sodass von einer Vernähung und Heilung per primam nicht mehr die Rede sein konnte. Ausser durch die Verunreinigung durch unsaubere Verbandstoffe war die Wunde auch noch durch die Nahrungsaufnahme fortwährender Infection ausgesetzt. Die den Schildknorpel bedeckende Haut war fast bis auf den Ringknorpel herab zurückgezogen, sodass der Schildknorpel fast vollständig entblöst dalag.

Nach möglichster Reinigung der Wunde wurden zunächst die lateralen Wundwinkel vernäht, soweit sich ohne besondere Spannung die Wundränder an einander bringen liessen. Wenn auch hierbei einige Nähte durchschnitten, gelang es doch eine Verheilung der Wundwinkel herbeizuführen und zunächst die Wunde wenigstens in ihrer horizontalen Ausdehnung etwas zu verkleinern. Ein Versuch, die Wundränder auch in der Medianlinie durch tiefgreifende Drahtnähte zu vereinigen, misslang, da die Spannung so gross war, dass die Drahtnähte nach einigen Tagen durchschnitten und die Wunde wieder klaffte.

Diese starke Spannung findet wohl ihre Erklärung in der Kontraktur der mm. sternothyr. welche sich ausbilden musste, da die mm. hyothyr. und sternohyoid. vollständig durchtrennt waren. Diese sehr erhebliche Beeinträchtigung der Heilung wäre durch eine primäre Vernähung vermieden worden.

Nachdem die entzündlichen Veränderungen der Wundränder, vor allen Dingen die eitrigen Unterminirungen der Haut, welche früher den Schildknorpel bedeckt hatte und sich nach unten zurückgezogen, beseitigt, wurde zunächst durch eine Hautlappenplastik der Schildknorpel wieder mit Haut bekleidet.

Ein Versuch, nunmehr die Wundränder in der Medianlinie zur Vereinigung zu bringen, gleichfalls durch die Anwendung tiefgreifender Drahtnähte, schlug wiederum fehl, da die Nähte wiederum durchschnitten, obgleich vor Anlegung der Nähte in Narkose behufs Aufhebung der der Vereinigung der Wundränder hinderlichen Kontraktur der Mm. sternothyr. dieser Muskel beiderseits aufgesucht und durchschnitten worden war.

Obgleich dieser Versuch eine Vereinigung der Wundränder herbeizuführen fehlgeschlagen hatte, hatte sich doch durch die Vereinigung der Wundränder vom

lateralen Rande her und durch die genannte Hautlappenplastik die ganze Oeffnung inzwischen bis auf ein etwa 1 cm im Durchmesser haltendes Loch verkleinert.

Die unverkennbare Tendenz dieses Loches sich zu verkleinern, gestattete eine exspektative Behandlung. Es wurde nur eine Epithelisirung der Wundränder durch Aetzung derselben mit Trichloressigsäure verhütet und ausserdem durch Bedeckung dieses Loches mit einem dichtaufliegenden Staniolplättchen den Granulationen eine den Verschluss des Loches begünstigende Richtung gegeben. Es gelang auf diese Weise thatsächlich, die Wunde zu vollständigem Verschluss zu bringen.

Die Behandlung dauerte im Ganzen 5 Monate. Das Ergebniss war folgendes:

In der regio subhyoidea und laryngea mehrere Hautnarben. Vergl. Fig. 2.

Stimme klar, rein, wie vor der Verletzung. Laryngoskopisch: Die Epiglottis steht andauernd hoch, etwa wie bei hohen Tönen; keinerlei Schlingbeschwerden; ein Narbenstrang geht von der Gegend des Petiolus nach der linken plica aryepiglottica zu und erreicht fast den lateralen Rand des linken Aryknorpels. Bewegung der Stimmbänder unbehindert, die Stimmbänder selbst von gewöhnlicher Form und Farbe.

Der genannte Narbenstrang macht bis jetzt auch keine respiratorischen Störungen. Bei seiner Entlassung aus dem Krankenhause war Patient im Stande den 30 km langen Weg in seine Heimath zu Fuss in einer Tour zurückzulegen. Ob sich später durch narbige Verziehung ein Respirations- oder Phonationshindernis ausbilden wird, bleibt abzuwarten.

Jedenfalls ist es bemerkenswerth, dass sich nach einer so argen Verwahrlosung der Verletzung noch das beschriebene Heilungsresultat erreichen liess.

XI.

Ueber Influenza-Pharyngitis und -Laryngitis.

(Vortrag, gehalten in der Berliner laryng. Gesellschaft am 25. April 1902.)

Von

Dr. **Treitel** (Berlin).

In den meisten Fällen von Influenza treten katarrhalische Erscheinungen in den oberen Luftwegen auf. Am häufigsten werden nach einer Statistik von Curschmann (1) über die erste Influenza-Epidemie die Bronchien und Nase betroffen, und zwar in 81 pCt. der Fälle, während er Angina und Laryngitis nur in ca. 5 pCt. beobachtete. Die katarrhalischen Erscheinungen unterscheiden sich im Allgemeinen nicht von den nach gewöhnlichen Erkältungen auftretenden. Eine Angina kann auch bei der Influenza zu einer Phlegmone führen; Glottisödeme sind mehrfach gesehen worden; Kronenberg (2) erwähnt eine Neigung zu Blutungen. Indessen gab es doch zwei Begleit- oder Folgeerscheinungen, welche bei den Influenzakatarrhen in einer Häufigkeit auftraten, wie selten bei den gewöhnlichen; das waren bei Affection der Nase die Neuralgien, besonders der Stirn, die in der Regel auf Empyem derselben zurückzuführen waren. Im Rachen und Kehlkopf waren es die Paresen der Muskeln. Besonders häufig treten im Kehlkopf Paresen der Interni auf. In der Königl. Poliklinik sah Fraenkel (3) eine solche unter 33 Fällen von Laryngitis 18 mal. So häufig treten selbst bei der Diphtherie oder dem Typhus Paresen im Kehlkopf nicht auf. In acuten Fällen zeichneten sich die Katarrhe auch durch ihre lange Dauer vor den gewöhnlichen aus.

Auf eine ganz aussergewöhnliche Erscheinung im Kehlkopf machte zuerst Fraenkel aufmerksam, auf das Auftreten oberflächlicher Geschwüre im Kehlkopf. Dieselben entwickeln sich nach seiner Schilderung so, dass im Niveau der stark gerötheten und geschwollenen Schleimhaut schmutzig weisse Stellen, besonders in der Mitte der Stimmbänder, auftreten. Es bildete sich ein rother Hof um dieselben und im Verlaufe mehrerer Wochen erfolgte die Abstossung dieser Massen. Dadurch entstanden flache Geschwüre. Fraenkel hielt diese Entzündung für eine fibrinöse und sah sie in über der Hälfte seiner 33 Fälle von Laryngitis. Nur in zwei Fällen fanden sich zusammenhängende, ausgedehntere Beläge, doch wies weder der Rachen noch die Nase ähnliche Erscheinungen auf. Fraenkel resumirte seine Auffassung über das Auftreten dieser fibrinösen Infiltrate dahin, dass er sie nicht für direkt pathognomonisch für Influenza erkläre, aber zu keiner Zeit habe er so zahlreiche Fälle der Art zu sehen bekommen, wie bei der damaligen, der ersten Epidemie. Er betonte auch die lange Dauer dieser Laryngitiden.

Ruhemann (1) erwähnt diese Ansicht Fraenkel's in seiner preisgekrönten Monographie über die erste Influenzaepidemie, er misst ihr aber keine charakteristische Bedeutung bei; er legt mehr Werth auf die nervösen Erscheinungen. Indessen führt er in seiner Zusammenstellung doch vier Fälle von einem französischen Autor (de Noir) an, welche denen von Fraenkel beschriebenen vollkommen gleichen. Allerdings sah jener Autor unter 130 Fällen von Laryngitis nur vier solcher Fälle, in denen auf der vorderen Fläche der Stimmbänder in der geschwollenen Schleimhaut sich unregelmässig conturirte Geschwülste befanden.

In der Sitzung der Laryngologischen Gesellschaft vom 20. November 1891 berichtete Landgraf (4) von ähnlichen Fällen, insbesondere aber von einer Dame, bei der auf der hochrothen Schleimhaut des harten Gaumens weisse Epithelmassen auflagen. Die Affection war sehr schmerzhaft und die Kranke war im Kauen und Schlingen behindert. Die Erscheinungen waren in 36 Stunden verschwunden, ohne weiter nach dem Rachen überzugreifen. Dabei fiel die Trockenheit und Rissigkeit der Zunge auf.

Dagegen ist die ausländische Literatur reichhaltiger an Veröffentlichungen über eigenartige Formen der Halsentzündungen bei Influenza. Schon bei der ersten Epidemie sah Solis Cohen (5) pseudomembranöse Exsudationen an den Mandeln, dem Gaumen, Rachen, Kehlkopf und der Zunge. Mulhall (5) beschreibt eine besondere Form der Influenza, Halsentzündung als membranösen Halsschmerz. Er hat dieselben in 8 Fällen beobachtet. Die Membranen waren weiss und dünn, am Rande nicht ablösbar.

Cohen erwähnte schon die Betheiligung der Zunge, andere Autoren beobachteten bei der Influenza ein Opalesciren der Oberfläche derselben, das sie für pathognomonisch erklärten. So ist Faisan (5) der Ansicht, dass der Anblick derselben oft allein schon entscheiden könne, ob es Influenza sei oder ein anderer Katarrh. Das Hauptcharakteristicum sei ihre Farbe, die Zunge opalescirt. Diese opake Färbung ist manches Mal gleichmässig über die ganze Oberfläche verbreitet, in anderen ist die Mitte und die Basis nur opak, die Spitze dagegen mit einzelnen runden oder ovalen Flecken bedeckt. „Dieses opake Aussehen der Zunge ist oft vom ersten Beginn der Krankheit zu constatiren und kann nach Heilung längere oder kürzere Zeit bestehen bleiben."

Bei einer späteren Epidemie sah Rosa Engelmann (5) diphtherische Beläge auf Rachenschleimhaut und Mandeln und konnte in einer Reihe von Fällen den Pfeiffer'schen Bacillus der Influenza constatiren. Im vorigen Jahre erschien im Centralblatt für Bakteriologie eine Arbeit von Dr. Kamen (6), die sich betitelte: „Ueber eine bis jetzt wenig gewürdigte Localisation des Influenzaprocesses." Es handelt sich um zwei Fälle von Angina. Bei dem einen traten auf der mässig geschwollenen Mandel etwas vertiefte unregelmässig geformte Geschwüre auf mit schmutzig grauweissem Belage. In dem zweiten waren auf den Tonsillen die bekannten Pfröpfe, allerdings von verschiedener Grösse und ein grauweisser Belag auf dem rechten vorderen Gaumenbogen. Um auszuschliessen, dass etwaige Keime aus der Nase oder aus den Bronchien herrührten, mussten die Patienten erst ordentlich gurgeln, alsdann wurde von den Geschwüren respective Pfröpfen mit einer Platinöse Partikel entnommen. Die Untersuchung in Präparaten ergab schon das Vorhandensein von Stäbchen, die wie Influenzabacillen aussahen; ganz zweifelsohne warm bestätigten die auf Blutagar gewachsenen Co-

lonien die Influenzanatur der Affection. Im zweiten Falle trat im Anschluss an die Angina sogar eine psychische Störung auf, die bald vorüber ging.

Der Fall von Influenzapharyngitis, den ich selbst zu beobachten Gelegenheit hatte, wurde mir Anfang vorigen Jahres von einem Collegen mit der Anfrage überwiesen, ob es sich um eine syphilitische Affection handelte. In der That konnte man nach dem ersten Anblick diesen Eindruck gewinnen. Die Mandeln sowohl als die Gaumenbögen, ferner auch die hintere Rachenwand, waren von theils runden, theils ovalen, theils confluirten grauweissen Massen bedeckt, welche im Niveau einer stark gerötheten und geschwollenen Schleimhaut lagen. Ein rother Hof war nicht vorhanden. Aber bei vielen war die Mitte vom Epithel entblösst, es waren also flache Ulcerationen vorhanden.

Patient hatte zur Zeit noch ziemlich beträchtliche Schluckbeschwerden. Die Affection hatte ca. 4 Wochen, bevor er mich aufsuchte, begonnen und zwar unter den typischen Erscheinungen einer Angina.

Nach etwa 14tägiger Beobachtung stellte sich ein Nachschub ein, bei dem unter anderem auch kleine Bläschen, besonders auf den Gaumenbögen, auftraten, die allerdings in wenigen Tagen in flache Geschwüre sich verwandelten.

Weder im Kehlkopf noch in der Nase oder dem Nasenrachenraum waren ähnliche Erscheinungen aufgetreten.

Bis Mitte Juni waren die opaken Stellen und die flachen Geschwüre noch zu sehen, so dass die Dauer der Affection wenigstens auf drei Monate zu bemessen ist. Die Therapie bestand wesentlich in dem Verbot reizender Speisen und Getränke und indifferenten Spülungen.

Die bakteriologische Untersuchung liess ich von Herrn Dr. Piorkowski ausführen. Ich entnahm mittels sterilen Platindrahtes das Material vom Grunde der Geschwürchen und auch von den opaken Stellen. Es wurden eine Anzahl Deckglaspräparate hergestellt, sowie Züchtungen auf Agar, Glycerinagar und Löffler'schem Serum vorgenommen. Im Deckglaspräparate, dessen Färbung mit Carbolfuchsin und Methylenblau gemacht wurde, waren neben nicht charakterisirten Bakterien, einzelne polgefärbte Stäbchen wahrzunehmen. Vereinzelte Eiterzellen beherbergten solche Stäbchen in Häufchen. Auf den Platten waren nur Staphylokokken und Diplokokken aufgegangen. Mehr Erfolg hatten erst die Culturen, die dem erwähnten Nachschub entnommen waren, und zwar wurden diese auf Taubenblutagar gestrichen. Auf diesem wuchsen die durchsichtigen kleinen Colonien in Reincultur, wie die Nachuntersuchung auf Deckglas bestätigte. Auch bei Deckglasfärbung der direkt entnommenen Partikel liessen sich die Pfeifferschen Bacillen deutlich nachweisen.

Erst die zweite Untersuchung der frischen Eruption liess den sichern Nachweis der Influenzabacillen erbringen und somit war auch die Natur dieser Belege oder Exsudate sicher festgestellt. Man ist demnach berechtigt, sie für die Influenza als pathognomonisch zu betrachten. Es wird in späteren Stadien, wie mein Fall lehrt, der Nachweis nicht immer sicher gelingen. Derselbe ist jedoch nothwendig, wenn es auch nur wenige Affectionen giebt, welche ähnliche Erscheinungen hervorrufen und differentiell diagnostisch in Betracht kommen. Vor allem war an Plaques muqueuses zu denken, welche so ähnliche Bilder liefern können, namentlich wenn sie ulceriren und die Schleimhaut auch stark geröthet und infiltrirt ist. Auch bei der Influenza können die Plaques confluiren, wie bei der Lues. Dass die Verwechslung möglich ist, beweist ja mein Fall. Weiter käme der Pemphigus in Betracht, der zwar eine exquisit chronische Krankheit ist, aber

auch acute Nachschübe macht. v. Schrötter (7) hat einen Fall kürzlich veröffentlicht und Edmund Meyer einen solchen in der laryngologischen Gesellschaft vorgestellt, wo neben fibrinösen Belegen auch kleine Bläschen auftraten, wie in dem Nachschube in meinem Influenzafalle. Da alle diese Bläschen schnell zu Grunde gehen, so sieht man an ihrer Stelle nur fibrinöse Beläge oder kleine in der Mitte von Epithel entblösste Geschwüre. In zweifelhaften Fällen würde der Nachweis der Influenzabacillen erforderlich sein, da im Pemphigus bisher specifischer Keim noch nicht entdeckt worden ist, sondern nur Eiter- und Diplokokken.

Aber nicht nur die Beläge im Rachen, sondern die opalescirende Zunge scheinen in der That für die Influenza charakteristisch zu sein, wie es die oben angeführten Autoren vor der Entdeckung des Influenzabacillus schon annahmen. Namentlich die Fälle, wo isolirte ovale Flecke auftraten, scheinen dafür zu sprechen. Hoffentlich wird der Nachweis der Influenzabacillen auch bei dieser Affection bald erbracht werden. Dasselbe gilt für die Affectionen des Kehlkopfs, für die meines Wissens der bakterielle Nachweis der Influenzabacillen d. h. nach direkter Entnahme aus dem Kehlkopf noch aussteht. In dem von Glatzel (8) aus der Königlichen Klinik veröffentlichten Falle ist das Sputum nur aufgefangen und in diesem der Influenzabacillus constatirt worden. Das Sputum konnte aber auch der Lunge entstammen, da über dem rechten Oberlappen laut Krankengeschichte das Inspirium schwach und das Exspirium verlängert war. Im Munde und Rachen war nichts Bemerkenswerthes in diesem Falle zu sehen. Dagegen zeigte der Larynx ein eigenartiges Bild; auf beiden Taschenlippen, etwa in der Mitte derselben und nahezu symmetrisch, sind halbkreisförmige weisslichgelbe Stellen sichtbar, die das Niveau der umgebenden, ziemlich gerötheten Schleimhaut um ein Geringes überragen. Die Stimmlippen zeigten normal weisse Färbung. Die Flecken verschwanden innerhalb 4 Tagen, die Schleimhaut sah nach Abstossnng der Flecken nur gerötheter aus als die Umgebung. Der Verlauf ist jedenfalls ein anderer als in dem von Fraenkel beschriebenen Fällen, in welchen die Affection mehrere Wochen dauerte. Auch die Form und das Aussehen der Flecken war ein anderes, sie waren mehr im Niveau der hochgerötheten Schleimhaut. Es fehlt auch in dem Falle von Glatzel die nachträgliche Bildung von Geschwürchen. Um so mehr ist zu bedauern, dass er die direkte Entnahme von Partikeln an den falschen Stimmbändern unterlassen hat. Daher bezweifelt in einer erst kürzlich erschienenen Veröffentlichung Richter die Influenza-Natur des von Glatzel veröffentlichten Falles. Er will vier ähnliche Fälle beobachtet haben, in denen nachweisbar nur eine einfache Erkältnng zu Grunde lag. Estraten ebenfalls gelblich weisse, kaum stecknadelkopfgrosse Tupfen auf den starken geschwellten Taschenbändern auf, welche dem Bilde einer eben entstandenen folliculären Mandelentzündung glichen. Die wahren Stimmbänder waren auch frei. Die weisslich gelben Massen confluirten. In einem Falle traten dieselben Erscheinungen an den Seitensträngen des Rachens auf. Die Flecke im Kehlkopf waren in allen Fällen in 3—7 Tagen verschwunden.

Richter fiel es auf, dass die Zeit des schmelzenden Schnees, Februar, März, April, seine Fälle kurz hintereinander lieferte, also zur Zeit, wo auch die Influenza am stärksten auftritt. Er schlägt vor, diese Affektion Laryngitis maculosa zu nennen. Es ist zu bedauern, dass es dem Verf. nicht möglich war, eine bakteriologische Untersuchung der Affektion vorzunehmen, nur aus Mangel an entsprechender Vorrichtung.

Obgleich die Influenza über ein Jahrzehnt uns treu ist, scheinen Kehlkopfaffektionen, wie die zuerst von Fraenkel veröffentlichten, doch nicht in grosser Menge beobachtet worden zu sein. Sonst wäre es zu verwundern, dass dieselben nicht schon bakteriologisch untersucht worden sind. Da die Influenza uns noch nicht verlassen hat, ist zu erwarten, dass sich die Gelegenheit dazu noch bieten wird.

Nachtrag: Nach Fertigstellung des Vortrages bot sich mir diese Gelegenheit. Eine Patientin, die nach Aussage des behandelnden Arztes an Influenza erkrankt war, litt an starkem Husten und wurde aphonisch. Nach 3 Wochen wurde sie von dem behandelnden Arzte mir wegen der Aphonie überwiesen. Die Rachenschleimhaut war intensiv geröthet und geschwollen. Die Untersuchung des Kehlkopfs war dadurch sehr erschwert, dass die Schleimhaut sehr empfindlich war. Doch gelang sie nach einigen Malen und es zeigte sich die Schleimhaut des gesammten Kehlkopfs, von der Epiglottis herab bis auf die subglottischen Falten, hochgradig geröthet und verdickt, am geringsten noch an den Stimmbändern. Auf den Taschenbändern jedoch waren ausserdem hirse- bis linsengrosse weisslich-graue aber nicht opalescirende, leicht über das Niveau erhabene Flecken zu sehen. Dieselben hoben sich in den nächsten Tagen ab, zum Theil nachdem sie zum Theil confluirt waren. Sie machten in diesem Stadium den Eindruck zähen Schleims. Zuvor hatte ich nach Cocainisirung und vorhergehender Reinlgung des Kehlkopfs mit einer watteumwickelten Sonde direkt diesen Stellen ein Partikel entnommen und auf Deckgläschen übertragen. Die Untersuchung ergab reichlich typische Influenzabacillen. Im Laufe der weiteren Beobachtung trat ein kleiner Nachschub in Gestalt eines unregelmässigen Plaques am Uebergang am linken Taschenbande zur Aryknorpel auf. Von dieser gelang es mir nochmal etwas zu entnehmen und zur Cultur Herrn Dr. Piorkowski zu übergeben, der durch dieselbe das Vorhandensein der Influenzabacillen bestätigte. Es waren auch Staphylokokken in der Cultur vorhanden. Nach Abstossen des Belages war an dieser Stelle deutlich ein oberflächlicher Defekt zu constatiren. Die Influenzabacillen waren in diesem Falle direkt dem Kehlkopfinnern entnommen und aus der Lunge konnte sie mit grosser Wahrscheinlichkeit deswegen nicht herrühren, weil weder der behandelnde Arzt noch ich selbst auf ihr Störungen feststellen konnten.

Ob dieser Fall sich im Aussehen von dem von Glatzel unterscheidet, vermag ich nicht zu beurtheilen, aber in meinem Falle war die Schleimhaut ungleich stärker geröthet und geschwollen und der Katarrh dauerte auch viel länger als in dem seinigen. Warum die Stimmbänder nicht davon betroffen werden, ist eigentlich merkwürdig. Es wäre möglich, dass vielleicht die Stimmbänder in meinem Falle vorher stärker entzündet waren und solche Erscheinungen auch geboten haben. Zur Zeit meiner Untersuchung war die Schwellung derselben gering und die Aphonie mehr durch die subglottische Schwellung als durch die der Stimmbänder bedingt. Das Aussehen der Plaques erschien mir etwas weisser wie die im Rachen beobachteten und die fibrinösen Infiltrate, wenn es solche sind, dicker.

Literatur.

1. Ruhemann: Die Influenza im Winter 1889/1890. Leipzig 1891.
2. Heymann's Handbuch, Theil II.

3. B. Fraenkel: Ueber die Erkrankungen der oberen Luftwege im Gefolge von Influenza. Deutsche Med. Wochenschrift 1890.
4. Landgraf: Verhandlungen der Berliner Laryngol. Gesellschaft 1893.
5. Citirt nach Referaten im Centralblatt für Laryngologie in verschiedenen Jahrgängen.
6. Kamen: Ueber eine bis jetzt wenig gewürdigte Localisation des Influenzaprocesses. Centralbl. f. Bakteriol. 1901.
7. Hoepker: Zur Kenntniss des Pemphigus der Schleimhaut. Monatschrift für Ohrenheilkunde 1901, Bd. 6.
8. Glatzel: Ein neuer Fall von Influenza-Laryngitis. Berliner klin. Wochenschrift 1901, No. 11.
9. Richter: Zur Kenntniss der fleckweisen Kehlkopfentzündung und isolirten fleckweisen Taschenlippenerkrankung. Monatsschrift für Ohrenheilkunde 1902, 2.

XII.

Arthritis crico-arytaenoidea bilateralis rheumatischen Ursprungs.

Von

Dr. **Urbano Melzi,** Specialarzt in dem allgemeinen Krankenhause in Mailand.

Wie irgend ein anderes mit Gelenken versehenes Organ des Körpers, kann der Larynx in seinen Gelenken von Entzündungen betroffen werden und so beträchtliche Behinderungen in den Bewegungen seiner Theile darbieten; aber wenn man die Bewegungsbehinderungen des Larynx neuropathischen Ursprungs seit langer Zeit gründlich studirt hat, hat man immer die Entzündungen der Gelenken des Larynx vernachlässigt, und obgleich Debrusses im Jahre 1861 und später Ramon, Raymond, Liebermann, Simanowski, Luc, Compaired, Casselberg, Symonds, Meyer, Abate, Irendenthal, Birkett, Sendziack, Uebermann, Castex, Grabower, Baurowicz und andere, Fälle von Larynxarthritis publicirt hatten, welche alle das Crico-arytaenoidealgelenk betrafen, blieb jedoch die Lehre dieser Krankheit fast immer vernachlässigt und man hat vielleicht mehrere Arthritiden des Larynx in das Feld der Larynxneurosen gestellt. Escat aus Tolosa war der erste, welcher eine vollständige Arbeit über diese Krankheit herausgegeben, und bestimmte diagnostische Kennzeichen gegeben hat mit welchen wir mit Sicherheit die arthropathischen Affectionen des Larynx erkennen können.

Nach der Arbeit von Ecsat (Arch. Int. de. Laryng. No. 1—1891) fand ich über diese Krankheit nur die kurze Mittheilung des Dr. Monnier (Artrite double crico-aritenoidienne grippale. Annales des maladies des oreilles No. 11. 1901), so meine ich, dass es nützlich sei, den Fall, den ich im vorigen December in dem allgemeinen Krankenhause in Mailand gesehen habe, mitzutheilen.

Zerzi Amelia, 20 Jahre alt, wurde am vorigen 22. December in das Lunate-Zimmer des allgemeinen Krankenhauses aufgenommen, da sie starken Husten ohne Schleimauswurf, Schmerzen in der Brust, Fieber und Athemnoth, aber nicht stark, verspürte. Die allgemeine Untersuchung der Kranken, wie aus der Krankengeschichte ersichtlich, zeigte keine Affection weder in den inneren Organen noch in dem Nervensystem. In den folgenden Tagen vermehrten sich Husten und Athemnoth, und es trat eine starke Dysphagie auf, sodass der Arzt am 24. December die laryngoskopische Untersuchung vornahm.

Ich fand die Patientin im Bette sitzend mit sehr starker Athemnoth, hartnäckigem Husten und fast stimmlos. Die äusserliche Untersuchung des Halses zeigte keine Drüsenvergrösserung, aber die praelaryngealen Theile des Halses

waren ziemlich geschwollen und etwas schmerzhaft bei der Palpation, welche den Husten vermehrte. Negativ war die Untersuchung des Pharynx; die Untersuchung des Larynx zeigte eine fast vollständige Paralysis der Stimmbänder in Adductionslage, sodass selbst die Stimmbänder in den tiefen Athembewegungen nur einen kleinen Spalt liessen; überdies war die Schleimhaut des Larynx hyperämisch und an den Arytaenoidealgelenken stark geschwollen. Unter angestrengter Einathmung und Stimmbildung konnte man keine Bewegung der Stimmbänder sehen, welche beide in derselben horizontalen Ebene blieben und fast vollständig die Glottis schlossen. Keine Zeichen von Oedem im Larynx.

Nach den gefundenen Symptomen, wie Fieber, Dysphagie, Stimmlosigkeit, starke Athemnoth, localer Schmerz, Husten, Schmerz bei der Palpation der prälaryngealen Gegend, Schwellung des Arytaenoidal-Theiles des Larynx, Unbeweglichkeit der Stimmbänder in Adductionslage, Abwesenheit von hysterischen Kennzeichen und von Krankheiten der inneren Organe und des Nervensystems, schloss ich auf die Diagnose Arthritis crico-arytaenoidea bilateralis rheumatica und verordnete öftere Inhalationen (stündlich) neben warmen Umschlägen um den Hals und Natrium salicylicum.

Auch an den nächsten Tagen hatte die Patientin bei dieser Behandlung einen beträchtlichen Nutzen, und ich selbst konnte sehen, dass die Athemnoth und der Husten sehr vermindert waren; in den folgenden Tagen verschwanden die verschiedenen Symptome allmälig, so dass am 5. Januar die Patientin vollständig geheilt das Krankenhaus verlassen konnte.

XIII.

Berichtigungen und Nachträge zu meinem Aufsatze: Ueber die Veränderungen der Nasenschleimhautgefässe bei Nephritis im 12. Bande dieses Archivs.

Von

Dr. **Schönemann,** Privatdocent für Oto-Rhino-Laryngologie in Bern.

Durch eine Reihe unglücklicher Umstände ist die von mir angefertigte Correctur meines in der Ueberschrift genannten Aufsatzes nicht abgesetzt worden. Ich stelle deshalb im folgenden die am meisten auffälligen Druckfehler richtig, füge einige ergänzende Bemerkungen bei und bitte im übrigen bezüglich stehen gebliebener stilistischer Unebenheiten, die bei Anlass der ersten Correctur hätten ausgemerzt werden sollen, den Leser um Nachsicht.

Corrigenda.

1. Seite 438 (Seite 2 der Separatabdrücke) Zeile 21 von unten lies anstatt „pneumonitaires" „premonitoires".
2. Seite 439 (Seite 3) Zeile 8 von oben lies anstatt „1900" „1880".
3. Seite 439 (Seite 3) Zeile 2 von unten lies anstatt bei Eröffnung der „Klappen" „Nasennebenhöhlen".
4. Seite 442 (Seite 6) erste Zeile von unten lies anstatt „Krakouer" „Wertheim, Beiträge zur Pathologie und Klinik der Erkrankungen der Nasennebenhöhlen. Fränkels Archiv für Laryngologie 1901.
5. Seite 448 (Seite 12) Zeile 15 von unten lies anstatt „Rhinitis sicca anterior (Siebmann Hanthox, Zuckerkonde)" „Rhinitis sicca anterior (Siebenmann) Xanthose (Zuckerkandl)".
6. Seite 449 (Seite 13) Zeile 3 von unten lies anstatt „Siebmann" „Siebenmann".
7. Seite 447 (Seite 11) streiche das Wort „Keime".

Die hier nachzutragenden Ergänzungen betreffen 2 Punkte. Einmal dürfte es gerechtfertigt sein dasjenige anzuführen, was Harke[1]) bei Anlass seiner 400 Nasensectionen über die Färbung und den übrigen Status der Nasenschleimhaut bei Nephritikern gefunden hat. In seinen Protokollen sind 6 Fälle von Nephritis erwähnt. Diese boten folgende Verhältnisse:

1) Harke. Beiträge zur Pathologie und Therapie der oberen Athmungswege, einschliesslich des Gehörs, auf Grund von Beobachtungen an Lebenden und an der Leiche. Wiesbaden 1895.

1. Fall 15. 25jährige Frau. Schrumpfniere. Nasenschleimhaut blassroth.

2. Fall 23. 47jähriger Mann. Schrumpfniere. Erweichungsherd in Cerebro. Nasenschleimhaut mit schleimig eitrigen z. Th. blutuntermischten Massen bedeckt.

3. Fall 44. 75jähriger Mann. Schrumpfniere. Myocarditis. Nasenschleimhaut dunkelblauroth mit etwas Schleim belegt.

4. Fall 134. 77jähriger Mann. Nephritis chronica. Pneumonia fibrinosa. Nasenschleimhaut allgemein blassgelb.

5. Fall 246. 77jährige Frau. Nephritis chronica. Pneumonica catarrhalis. Nasenschleimhaut mässig geröthet. In der vorderen Hälfte der linken Nasenhöhle schleimig eitriger Belag.

6. Fall 342. 42jähriger Mann. Bronchopneumonia. Nephritis pareuebymatosa acuta. Schleimhaut allgemein missfarbig, schmutzigroth, z. Th. mit krümligen Massen belegt.

Zweitens wollte ich die von mir constatirten Nasenschleimhautveränderungen bei Nephritis in Parallele stellen zu den Befunden, welche in der Ophthalmologie bei dieser Krankheit am Augenhintergrund gemacht worden sind. — Ob allein die Nasenschleimhaut, und wenn dies der Fall ist, warum gerade diese zum besonderen Lieblingssitz dieser aggressiven Thätigkeit der Blutcapillaren bei Nephritis ausersehen ist, lässt sich nicht ohne weiteres verstehen. Vielleicht hängt dies damit zusammen, dass gerade bei der Nasenschleimhaut, wie übrigens auch an anderen Stellen des durch Scelettstücke offen gehaltenen Respirationsweges jeder Druck von Seite des Lumens auf die Oberfläche der Schleimhaut so gut wie fehlt. Dass bei Retinitis albuminurica intrabulbär neben den gewöhnlichen Trübungen im Augenhintergrund ebenfalls häufig Blutungen constatirt werden, kann diese Vermuthung nicht von vorneherein hinfällig machen. Denn die erwähnten Untersuchungen von Herzog Karl Theodor von Bayern haben eben bewiesen, dass sich die Veränderungen bei Retinitis nephritica in erster Linie und fast ausschliesslich auf Degenerationsvorgänge der Gefässwandungen selbst zurückführen lassen. Deshalb wird man mit der gleichen Berechtigung mit der man in der Ophthalmalogie von einer Retinitis albuminurica spricht, wohl genöthigt sein, den vielen Formen der Rhinitis eine neue hinzuzufügen: die Rhinitis albuminurica haemorrhagica.

XIV.

Zum Aufsatz von Dr. Warnecke „Eine aseptische Durchleuchtungslampe".

Von

Dr. **Kleyenstueber** (Cassel).

Im 12. Band dieses Archives, seite 307 beschreibt Warnecke eine von ihm construirte aseptische Durchleuchtungslampe. Der Artikel beginnt mit den Worten: „Ein lange von mir empfundener Uebelstand war es, dass man die gebräuchlichsten Lampen zur Durchleuchtung der Kieferhöhle im Sinne der Asepsis nicht zu reinigen vermochte". Ich möchte hier nur kurz darauf hinweisen, dass die altbewährte und bekannte Durchleuchtungslampe von Vohsen allen Anforderungen der Asepsis genügt, indem die mit dem Mund in Berührung kommenden Theile nur aus Metall bestehen und sich auskochen lassen. Auch haftet ihr der von Warnecke empfundene Uebelstand nicht an, das zwischen Lampe und Lippen Licht ausstrahlt. Diese Durchleuchtungslampe ist seit Jahren in Gebrauch und bewährt sich vorzüglich. Eine Abbildung findet sich im Lehrbuche von Moritz Schmidt. II. Aufl., Seite 141.

XIV A.

Zur Bemerkung von Dr. Kleyensteuber.

Von

Dr. **Warnecke** (Hannover).

Als Herr Kleyensteuber obenstehende Zeilen schrieb, hat er vielleicht nicht daran gedacht, dass er mir im Frühjahr 1900 den Katalog des „Electrotechnischen Instituts Frankfurt" zur Verfügung stellte, in dem die von ihm erwähnte Lampe mit dem Hinweis auf das Lehrbuch von Moritz Schmidt (II. Auflage, Seite 141) abgebildet ist.

Die Kenntniss dieser Lampe hat mich von der Construction der meinigen nicht abhalten können, denn ich hielt und halte die Vohsen'sche Glas-Matall-Schutzhülle im Sinne der Auskochbarkeit für nicht so vollkommen, wie meine Glasschutzhülle mit Gummidichtung, da das Bindemittel zwischen Glas und Metall dem Auskochen nicht widersteht. Bei dem mir zur Verfügung stehenden Exemplar der Vohsen'schen Lampe trat Lösung beim erstmaligen 10 Minuten dauernden Kochen ein. Damit ist für spätere Untersuchungen der die Lampe enthaltende Innenraum der Mundflüssigkeit zugänglich. Das Exemplar meiner Lampe, dessen mit der Mundhöhle in Berührung kommende Theile während dreijähriger Benutzung oft ausgekocht wurden, kann in geschlossenem Zustand stundenlang ins Wasser gestellt wurden, ohne dass in den Innenraum gelegtes Löschpapier Spuren von Feuchtigkeit zeigt.

XV.

Antwort an Herrn Dr. Arthur Kuttner.

Von

Dr. **Jörgen Möller** (Kopenhagen).

Im 3. Heft des 12. Bandes dieses Archivs hat Dr. Arthur Kuttner einige kritische Bemerkungen zu meinem Aufsatz über einen Fall von Posticusparalyse veröffentlicht, welche mir es nöthig machen in aller Kürze zu repliciren.

Was erstens die Ueberschrift betrifft, hat Kuttner selbstverständlich ganz recht, wenn er vermuthet, dass das Wort „sogenannt" sich nicht durch mangelhafte Kenntniss der deutschen Sprache hineingeschlichen hat; im Gegentheil, es ist mit voller Ueberlegung eingesetzt worden und zwar aus 3 Gründen: Erstens kann es noch nicht als endgiltig festgestellt werden, dass es sich bei der Medianstellung der Stimmlippe immer um eine Posticusparalyse handelt; zweitens ist das Wort „Posticusparalyse" doch eigentlich nur eine bequeme Bezeichnung, die wir in der alltäglichen Sprache anstatt der correcten Benennung „Paralysis m. crico-arytaenoidi post." brauchen; drittens endlich haben verschiedene Autoren auch andere Bezeichnungen gebraucht, z. B. „incomplette Recurrenzparalyse". Wenn Kuttner es nicht herausfinden kann, ob ich für oder gegen das Semon'sche Gesetz argumentiren will, ist es auch ganz begreiflich, denn ich habe nicht das eine, noch das andere gewünscht; ich habe nnr den betreffenden Fall so objectiv wie möglich darstellen wollen, weil es mir von Bedeutung erscheint, dass ein jeder Fall, wo postmortelle Untersuchung vorgenommen wurde, veröffentlicht wird. Persönlich betrachte ich zur Zeit das Semon'sche Gesetz als das wahrscheinlichste, jedoch bin ich, wie oben gesagt, nicht davon überzeugt, dass nicht die Zukunft anderes zeigen wird. — Was Schmiegelow's Replik anbelangt, muss ich doch bemerken, dass zur damaligen Zeit die hitotologische Untersuchung des Nervens noch nicht vorgenommen war. Uebrigens scheint es mir, dass man doch auf diese Untersuchung etwas mehr Gewicht legen muss als Kuttner meint.

Dann bespricht Kuttner meine „Behauptung", dass die seitliche Muskulatur aus den angeführten Gründen an Volumen nicht abzunehmen vermag; es ist aber keine Behauptung, sondern nur eine Hypothese, durch welche ich die Thatsache zu erklären versuche, dass man makroskopisch keine bedeutendere Degeneration vermuthen konnte, während die mikroskopische Untersuchung eine recht beträchtliche Degeneration ergab. Es scheint das Kuttner auf das makrospische Bild das Hauptgewicht legen will; ich dagegen meine, dass es aus meiner Untersuchung hervorgeht, wie wenig man nach dem makroskopischen Aussehen urtheilen darf. Ob man vielleicht aus dem makroskopischen Aussehen theilweise

auf das Alter der verschiedenen pathologischen Veränderungen schliessen kann, muss ich dahingestellt lassen; doch glaube ich, dass man auch hier im wesentlichen nach der mikroskopischen Untersuchung urtheilen muss.

Was die beiden von Kuttner citirten Arbeiten betrifft, so kenne ich die Friedrich'sche Arbeit sehr wohl; es handelt sich aber da um zwei Fällen von kompletter Recurrenzlähmung, und wie vorzüglich die Arbeit auch sonst ist, kann ich deshalb doch nicht sehen, dass sie für einen Aufsatz über die reine Posticuslähmung von besonderer Bedeutung ist. Der Fall Semon's dagegen ist von grosser Bedeutung und ich hätte ihn mitnennen sollen; ich muss aber gestehen, dass ich ihn insofern übersehen habe, als ich mich nicht erinnerte, dass in dieser Arbeit auch ein Sectionsbericht vorlag; ich habe es deshalb versäumt bei dieser Gelegenheit die betreffende Arbeit nochmals durchzusehen; übrigens kenne ich selbstverständlich sehr wohl die Semon'sche Arbeit sowie auch die anderen Arbeiten, welche mit der Kontroverse zwischen Semon und Grossmann in Beziehung stehen.

Trotz den Einwänden Kuttner's meine ich noch immer, dass mein Fall in gewissen Hinsichten sich nicht mit dem Semon'schen Gesetze in Uebereinstimmung bringen lässt.

XV A.

Schlusswort an Herrn Dr. Jörgen Möller.

Von

Dr. **Arthur Kuttner** (Berlin).

Es scheint mir im Interesse der Sache erfreulich, dass meine Bemerkungen zu dem Möller'schen Aufsatz dem Autor die Veranlassung gegeben haben, seinen Standpunkt in dieser Frage näher zu präcisiren. Zwar erklärt Möller auch jetzt noch, dass er seine Beobachtung nur objectiv zur Darstellung bringen wollte, ohne damit für oder gegen das Semon'sche Gesetz zu argumentiren, aber diese Absicht erscheint undurchführbar — entweder entspricht seine Beobachtung den Postulaten der Semon'schen Lehre, dann argumentirt sie und damit auch ihr Autor für diese Lehre, oder sie entspricht ihnen nicht, dann argumentiren sie eben dagegen. Und wenn Möller jetzt selbst sagt, dass „sein Fall sich in gewissen Hinsichten mit dem Semon'schen Gesetze nicht in Uebereinstimmung bringen lässt", so heisst das doch nichts anderes, als dass er darin einen Widerspruch gegen die Semon'sche Lehre sieht — id est er argumentirt gegen dieselbe. Hiermit lässt sich nun wohl vereinigen die Art und Weise, in der Möller jetzt seine Stellung zur Semon'schen Lehre präcisirt („zur Zeit betrachte ich das Semon'sche Gesetz als das wahrscheinlichste, jedoch bin ich nicht davon überzeugt, dass nicht die Zukunft anderes zeigen wird"), es liess sich aber nicht damit vereinigen die vordere in seiner Arbeit abgegebene Anschauung: „Klinisch und experimentell ist ja das Semon'sche Gesetz durch zahlreiche Untersuchungen bestätigt."

Zur Sache selbst habe ich nur zu sagen, dass die Möller'sche Antwort mich in meiner Auffassung der Sachlage nicht wankend gemacht hat. Ich kann heut nicht und niemals zugeben, dass in einem Muskel, der sich bei makroskopischer Betrachtung in Farbe, Form und Gestalt als unverändert erweist, die Degenerationsvorgänge ebenso stark entwickelt sein sollen, wie in einem anderen Muskel, der „der Flächenrichtung und der Dicke nach beträchtlich verkleinert war." Und wenn Möller heute seinen mikroskopischen Befund noch schärfer accentuirt als vordem, in der Meinung, dass durch die Resultate der mikroskopischen Untersuchung die Schlussfolgerungen, welche das makroskpische Aussehen des Muskess ergaben, widerlegt wurden, so kann ich dem nicht zustimmen. Die Veränderungen, die Möller beschreibt, sind wohl qualitativ ver-

werthbar, aber zuverlässige quantitative Schlüsse lassen sich aus dem Vergleich derartiger Präparate, in denen normale und pathologische Bilder zahllos neben und durch einander liegen, auch bei Serienschnitten nicht ziehen.

In einem allerdings sehr wesentlichen Punkte, den ich auch in meinen früheren Arbeiten schon betont habe, gebe ich aber Möller heut wie damals Recht: Die Semon'sche Lehre, so vieles auch für sie spricht, ist bis zum heutigen Tage noch nicht als absolut bewiesen zu betrachten; hie und da ist in ihrer Beweisführung noch eine Lücke — der Möller'sche Fall aber, so objectiv betrachtet, wie ihn sein Autor dargestellt hat, scheint mir heut wie damals als ein Glied in der Kette derjenigen Erfahrungen, die für das Semon'sche Gesetz argumentiren.

Druck von L. Schumacher in Berlin.

ARCHIV

FÜR

LARYNGOLOGIE

UND

RHINOLOGIE.

HERAUSGEGEBEN

VON

Dr. B. FRÄNKEL

GEH. MED. RATH, ORD. HONORAR-PROFESSOR UND DIRECTOR DER KLINIK UND POLIKLINIK FÜR HALS- UND NASENKRANKE AN DER UNIVERSITÄT BERLIN.

Dreizehnter Band.

Heft 2.

Mit Abbildungen im Text und 3 Tafeln.

BERLIN 1902.

VERLAG VON AUGUST HIRSCHWALD.

N.W. 7. UNTER DEN LINDEN 68.

Inhalt.

		Seite
XVI.	Zur Pathologie der sogenannten Knochenblasen der mittleren Muschel. Von Dr. L. Harmer (Wien). (Hierzu Tafel XV) . .	161
XVII.	Ueber die Wirkungsweise des Musculus cricothyreoideus und ihre Beziehungen zur Tonbildung. Von Oberstabsarzt Dr. Ernst Barth (Sensburg)	187
XVIII.	Beiträge zur Pathologie der Rachenmandel. III. Die cystischen Gebilde der hyperplastischen Rachenmandel. Von Dr. Max Görke (Breslau)	224
XIX.	Untersuchungen über die Wirkung von Nebennierenextract (Adrenalin) auf die Schleimhaut der oberen Luftwege bei äussserlicher Anwendung. Von Dr. M. Bukofzer (Königsberg i. Pr.) . .	241
XX.	Der heutige Stand der Ozaena-Frage. Von Dr. L. Grünwald (München).	250
XXI.	Beitrag zur Lehre von den Epitheliomen der Nasenschleimhaut. Von Dr. S. Citelli und Dr. M. Calamida (Turin). (Hierzu Tafeln XVI u. XVII).	273
XXII.	Subcutane Vaselininjectionen zur Verbesserung der Nasenform. Von Docent Dr. Alexander Baurowicz (Krakau)	289
XXIII.	Ein Fremdkörperfall des Nasenrachens. Von Dr. R. Kafemann (Königsberg i. Pr.)	291
XXIV.	Ueber angeborenen knöchernen Choanalverschluss. Von Dr. Ludwig Wolff (Frankfurt a. M.)	293
XXV.	Zur Casuistik der sogenannten blutenden Septumpolypen. Von Dr. Carl Reichert (Görlitz)	296
XXVI.	Ein Fall von nervösem Herzklopfen, geheilt durch Abtragung einer Spina septi narium. Von Dr. Carl Kassel (Posen) . .	298
XXVII.	Eine Modification des Schötz'schen Doppelmeissels. Von Dr. B. Choronshitzky (Warschau)	299
XXVIII.	Zum Aufsatz von Dr. Urbano Melzi: „Arthritis crico-arytaenoidea bilateralis rheumatischen Ursprungs. Von Prof. Sir Felix Semon (London)	303

XVI.

(Aus der k. k. Universitätsklinik für Kehlkopf- und Nasenkrankheiten des Prof. O. Chiari.)

Zur Pathologie der sogenannten Knochenblasen der mittleren Muschel.

Von

Dr. **L. Harmer**, Assistent der Klinik (Wien).

(Hierzu Tafel XV.)

Als im Jahre 1895 Stieda auf Grund zweier selbstbeobachteter Fälle die Knochenblasen der Nase beschrieb, fand er nur eine geringe Zahl von solchen in der Literatur vor, und er glaubte dies dem Umstande zuschreiben zu müssen, dass die Knochenblasen, weil sie erst bei einiger Grösse Beschwerden machen, dem Praktiker seltener zu Gesicht kommen. Inzwischen sind nur vereinzelte Fälle dieser Art publicirt worden; in jüngster Zeit erst erschien eine Arbeit von Sundholm, welcher eine Beobachtung von 3 Fällen zu Grunde liegt. Ich kann füglich von einer Aufzählung der übrigen Autoren vor der Hand absehen, da sich ziemlich vollständige Literaturangaben bei Stieda und Sundholm vorfinden. Die zwei genannten Autoren haben sich wohl am eingehendsten mit diesem Gegenstande befasst und denselben namentlich auch vom klinischen Standpunkte aus gebührend gewürdigt.

Man könnte nun glauden, dass die Knochenblasen wirklich sehr selten zur Beobachtung kommen. Nun hat schon im Jahre 1882 E. Zuckerkandl — ich glaube als der erste in unserer Zeit (Zuckerkandl selbst führt an, dass die Knochenblasen schon von Santorinus erwähnt werden) — auf diese Bildungen, die er an einem grossen Leichenmateriale beobachtet hatte, aufmerksam gemacht und dieselben als etwas Häufiges hingestellt.

Wenn sie aber an der Leiche so häufig gefunden werden, warum findet sie der Praktiker, der gewiss oft genug die mittlere Muschel in Angriff nehmen muss, so selten?

Ich muss gestehen, nicht allein dieses Missverhältniss zwischen den Beobachtungen des Anatomen und denen einzelner Rhinologen, auch einiges andere in der Literatur über die Knochenblasen ist mir nicht ganz klar geworden. Zunächst die Bezeichnung. Es fragt sich: Soll man von einer Knochenblase in allen Fällen sprechen, wenn nur überhaupt ein Hohlraum in der Muschel gefunden wird, oder nur dann, wenn es sich um die Bildung eines grösseren Hohlraumes, um eine förmliche Auftreibung der Muschel handelt? Nach Zuckerkandl (von welchem, wie es scheint, der Ausdruck „Blase" herrührt) muss man wohl letzteres annehmen; denn Z. spricht ausdrücklich von der „Umwandlung des vorderen Muschelendes in eine grosse knöcherne Blase". Demnach könnte man nur dann von einer Knochenblase sprechen, wenn schon äusserlich ohne Abtragung des Muschelendes eine abnorme, die gewöhnlichen Dimensionen überschreitende Grösse desselben zu constatiren ist. Nichtsdestoweniger sind aber Fälle beschrieben, in denen die Knochenblase Erbsen- oder Bohnengrösse hatte.

Weiters fragt es sich, ob es logisch richtig ist, diejenigen — nur in geringer Zahl beschriebenen — Fälle, welche intensive Entzündungserscheinungen (Empyem etc.) gezeigt und meist auch eine aussergewöhnliche Grösse erreicht hatten (Fränkel, Stieda, Meyerson) ebenfalls als Knochenblasen zu bezeichnen? oder ob es nicht richtiger wäre, für dieselben einen anderen Ausdruck zu wählen und sie damit von den gewöhnlichen mit Luft oder Schleim gefüllten Knochenblasen zu trennen?

Diese Betrachtung führt zu einem anderen Punkte, der mir gleichfalls nicht ganz klar gestellt erscheint, nämlich was die Entstehung und das Wachsthum der Knochenblasen anbelangt. — Schon Zuckerkandl hat die Knochenblasen als eine Bildungsanomalie aufgefasst, und später hat Stieda in überzeugender Weise nachzuweisen versucht, dass die Hohlräume in der mittleren Muschel congenital präformirt seien und nicht durch Entzündung entstehen, dass vielmehr die Entzündung nur ein rascheres Wachsthum dieser bereits präformirten Zellen bewirken könne.

Dieser Ansicht schliessen sich die meisten Autoren an (Meyerson, Sundholm, Glasmacher u. A.)

Glasmacher betont, dass schon normaler Weise lufthaltige Hohlräume in der mittleren Muschel vorkommen; er hält die Knochenblasen nicht für pathologisch. Das Wachsthum derselben, welches langsam aber beständig vor sich gehe, sei dagegen pathologisch.

Chiari meint in Bezug auf den von ihm beobachteten Fall, „dass es sich um eine wahrscheinlich schon in früher Jugend vorhandene stärkere Entwickelung der in der mittleren Musehel liegenden pneumatischen Cavität handle."

B. Fraenkel glaubt, dass die Knochenblasen während des ganzen Lebens persistent bleiben; in dem von ihm beobachteten Falle sei das rasche Wachsthum nur durch die Empyembildung verursacht gewesen.

Schäffer und Schmiegelow dagegen halten die Knochenblasen für

pathologische Gebilde und führen sowohl die Entstehung als auch das Wachsthum derselben auf entzündliche Reize zurück.

Knight geht noch weiter; er vertritt die schon vor ihm (von Greville Macdonald) aufgestellte Ansicht, dass es infolge einer hypertrophischen Rhinitis zu osteophytischer Periostitis komme, der Rand des Muschelknochens sich nach aussen und oben krümme, bis er wieder auf Knochen stosse und daselbst verwachse; durch Secretion der inneren Auskleidung der so entstandenen Höhle werde dann das weitere Wachsthum bedingt.

Noch in neuester Zeit schreibt Hajek über die blasige Erweiterung der mittleren Muschel folgendes: „Diese Entwickelungseigenthümlichkeit besteht darin, dass der freie Rand der mittteren Muschel soweit lateralwärts und nach oben gerollt ist, dass hierdurch ihre concave Seite eine Höhle einschliesst, die mit dem mittleren Nasengange communicirt.“ Dabei ist allerdings nicht erwähnt, zu welcher Lebenszeit dieser Vorgang sich abspielen soll, auch ist von Entzündungen nicht die Rede; nach dem Ausdruck „Entwickelungseigenthümlichkeit“ wäre vielleicht zu schliessen, dass Hajek die Entstehung der Knochenblasen in das frühere Lebensalter, vielleicht in die Fötalzeit zurückverlegt.

Aus diesen kurzen Literaturangaben geht schon zur Genüge hervor, wie verschieden die Ansichten über die Entstehung und das Wachsthum der Knochenblasen sind; auch über die Häufigkeit sind die Anschauungen sehr getheilt. Endlich werden auch die gewöhnlichen Knochenblasen, mit jenen, in welchen entzündliche Erscheinungen (Empyem) nachgewiesen sind, von allen Autoren auf gleiche Stufe gestellt, obwohl schon die klinischen, noch mehr aber — wie später gezeigt werden soll — die pathologischen Erscheinungen ganz andere sind.

Diese Umstände, nebst anderen, haben mich bewogen, den sogenannten Knochenblasen eine besondere Aufmerksamkeit zuzuwenden, und aus dem sehr reichlichen Krankenmateriale der Klinik des Prof. Chiari die geeigneten Fälle (aus dem verflossenen Jahre) auszusuchen, deren Untersuchung zur genaueren Kenntniss der Entstehung und des Wachsthums, sowie des Vorkommens und der Bedeutung dieser Gebilde beitragen konnte.

Ich führe nun zunächst die kurzgefassten Krankengeschichten dreier Fälle an, bei welchen grosse Cysten mit eitrigem oder atheromähnlichem Inhalte, zweifellos der mittleren Muschel und nicht etwa dem Siebbein angehörig, nachgewiesen wurden. Später soll die kurze histologische Beschreibung dieser 3 Fälle, sowie 14 anderer folgen, welche aus den an dem klinischen Materiale beobachteten Knochenblasen als die geeignetsten ausgewählt worden sind.

Fall 1. Therese H., 11jähriges Mädchen, giebt an, dass sie seit längerer Zeit an Kopfschmerz leide. Seit 9Monaten bemerkte sie eine langsam zunehmende Verstopfung der Nase. Während der ganzen Zeit waren intermittirende Kopfschmerzen vorhanden, und in den letzten Monaten stellte sich eine leichte Auftreibung der äusseren Nase linkerseits ein. Pat. konnte seit dem muthmasslichen

Beginne ihrer Erkrankung vor 9 Monaten nur mit offenem Munde athmen und litt dadurch an immer lästiger werdendem Austrocknen des Mundes und Rachens. Am 24. Dec. 1900 suchte sie die Klinik auf.

Status praesens: Die Gegend des Proc. nasalis des Oberkiefers linkerseits stark vorgewölbt, die Vorwölbung knochenhart und nicht schmerzhaft.

Die Rhinoscopia anterior ergiebt rechts eine enorme Convexität des Septums, welches der Muschel und der lateralen Nasenwand fest anliegt und sowohl den unteren als auch den mittleren Nasengang vollständig unwegsam macht. Linkerseits ein bis an das äussere Nasenloch heranreichender rundlicher Tumor, welcher dem Septum und dem Nasenboden fest anliegt, mit gerötheter, glatter, etwas trockener Schleimhaut überkleidet und von knochenharter Consistenz ist. Der Tumor lässt sich sowohl medialwärts als auch vom Nasenboden gut abgrenzen und verhindert jeden Einblick in das Innere der Nase.

Die Rhinoscopia posterior ergiebt am Nasenrachendach blassrothe, bis über die Mitte des Septum herabreichende, grobhöckerige adenoide Wucherungen. Die rechte Choane zeigt sich ziemlich normal, die linke in ihrer ganzen Ausdehnung verschlossen durch einen in der Ebene der Choane liegenden lebhaft rothen Tumor.

Die rechte Nase ist nur wenig luftdurchgängig, die linke völlig impermeabel. Bei der Untersuchung des Tumors im Vestibulum der linken Nase mit der Sonde konnte man stellenweise das Gefühl des Pergamentknitterns nachweisen und daraus auf die cystische Natur des Tumors schliessen.

Es wurde ein Stück der vorliegenden Cystenwand mit der Scheere abgetragen, und sofort entleerte sich zum grössten Theil spontan eine grosse Menge atherombreiähnlichen Inhaltes, der fast ein halbes Trinkglas füllte. Daraufhin präsentirte sich eine grosse Höhle, welche die linke Nasenhälfte in ihrer ganzen Ausdehnung ausfüllte und mit glatter, glänzender Schleimhaut ausgekleidet ist und durchweg knöcherne Wandungen besitzt. Auch zeigte sich jetzt, dass nicht blos das Septum, sondern auch die laterale Nasenwand stark verdrängt ist.

Die Grösse des Hohlraumes musste auf mehr wie Hühnereigrösse geschätzt werden. Die Wand der Cyste konnte nur partienweise in mehreren Sitzungen mittelst Scheere und Grünwald'scher Zange entfernt werden, und zwar von allen Seiten mit Ausnahme von oben und aussen, wo dieselbe fest verwachsen war.

Die auf diese Weise exstirpirten theils grösseren, theils kleineren schalenförmigen Stücke bestehen aus einer dünnen knöchernen Lamelle, welche innen und aussen mit Schleimhaut bekleidet ist. Stellenweise ist die äussere Schleimhautbekleidung stark hyperämisch oder ödematös verdickt; aber auch die innere Schleimhautauskleidung ist durchwegs mehr weniger verdickt, an manchen Stellen zeigen sich Epithelverluste.

Nachdem der grösste Theil der Cystenwand entfernt war, konnte man die Gebilde der linken Nasenhöhle sehen. Durch die Verdrängung des Septums einerseits, der lateralen Nasenwand und des Processus nasalis des Oberkiefers andererseits, sowie durch die Atrophie der unteren Muschel war dieselbe enorm weit. Die mittlere Muschel war nicht zu sehen, weil in der Gegend derselben Reste der Cystenwand zurückgeblieben waren. Das Septum musste später redressirt werden, und zwar in der Weise, dass dasselbe jetzt eine Convexität nach links bildete, wodurch beide Nasenhälften genügend weit wurden. Das Redressement selbst ging ohne grosse Kraftanwendung vor sich, vermutlich, weil der Knochen durch den enormen Druck verdünnt worden war.

Die Untersuchung des Inhaltes ergab mikroskopisch: Fettdetritus, Fettsäurenadeln, keine zelligen Elemente, spärliche Streptokokken und vereinzelte Gram-Bacillen. Culturell wurden Streptococcus pyogenes und spärliche, nicht näher bestimmbare Bacillen nachgewiesen. Pat. wurde am 30. April 1902 entlassen.

Fall II. M. K., 21jähriges Dienstmädchen, kam im Februar 1901 in die Ambulanz der Klinik. Sie leidet seit längerer Zeit an Kopfschmerzen und Verstopfung der Nase; genauere Angaben kann Pat. nicht machen. Sonstige Beschwerden bestanden nicht. An der Verstopfung war nur die linke Nase bebetheiligt, die rechte ziemlich frei.

Die Rhinoscopia anterior ergiebt: Rechts nahezu normale Verhältnisse ausser einer leichten Convexität des Septums. Links ist die Schleimhaut schon vorne lebhaft geröthet, die untere Muschel vergrössert und dem Septum anliegend, der untere Nasengang fast völlig aufgehoben. Ungefähr das obere Drittel der unteren Muschel wird durch einen Tumor verdeckt, der weit nach oben reicht, dem Septum fast anliegt und überhaupt den grössten Theil der linken Nasenhöhle ausfüllt. Er ist mit stark gerötheter, stellenweise verdickter Schleimhaut überzogen, von harter Consistenz und lässt sich von der unteren Muschel und vom Septum, nicht aber von der lateralen Nasenwand abgrenzen. Bei stärkerem Drücken mit der Sonde spürt man an einzelnen Stellen ein Nachgeben der Wand des Tumors und bei Hineinstossen der Sonde in die Tiefe hat man plötzlich das Gefühl, in einem grossen Hohlraum zu sein. Nach Herausziehen der Sonde entleert sich aus der Oeffnung dicker, schmutziggelber Brei.

Die Rhinoscopia posterior zeigt linkerseits die Choane verlegt durch den eben beschriebenen Tumor, der sich nicht ganz bis in die Choanalebene erstreckt.

Da es sich in diesem Falle um einen cystischen Tumor handelte, so wurde durch Abtragung eines Stückes der Wand mit der Scheere zuerst eine Entleerung des Inhaltes angestrebt. Derselbe war durchwegs von breiiger Consistenz, schmutzig-graugelber Farbe, geruchlos und mit einzelnen Krümeln untermengt. Die Quantität dieses Breies war ungefähr 3 Esslöffel voll. Nach Entleerung des Inhaltes wurde eine ziemlich glattwandige, mit nur stellenweise etwas verdickter Schleimhaut überzogene Höhle sichtbar. Es gelang ziemlich leicht mit Scheere und Grünwald'scher Zange den grössten Theil der Wand abzutragen, bis auf einen kleinen Rest, der an der lateralen Nasenwand in der Gegend der mittleren Muschel aufsass und dort fest angewachsen war. Sofort nach dieser Operation war die Luftdurchgängigkeit der Nase hergestellt. Die Patientin, welche nur ambulatorisch behandelt worden war, entzog sich bald der weiteren Behandlung und Beobachtung.

Fall III. E. P., 14jähriger Schüler, wurde am 4. October 1901 in die Klinik aufgenommen.

Anamnese: Bis zum 8. Lebensjahr hat Pat. ausser Diphtherie, Scharlach und Masern keine Krankheiten durchgemacht; nur hie und da, in Intervallen von 3—4 Monaten traten Kopfschmerzen auf, die jedoch nach kurzer Zeit wieder verschwanden. Im 8. Lebensjahr bemerkte Pat. eine Verstopfung der Nase. Ein Arzt fand bei der Untersuchung nichts Auffälliges. Eine Woche nach dieser Untersuchung schwoll die Nase bedeutend an. Pat. glaubte, im Spiegel einen graugrünen Knollen in der rechten Nase zu sehen, suchte den Arzt wieder auf, der

Nasenpolypen diagnosticirte und einen Theil des Tumors resecirte; doch blieben die Beschwerden die gleichen.

Im August 1901 bemerkte Pat. auch einen grünlichen Ausfluss aus der Nase, der 1 Monat andauerte und dann vollständig sistirte. Im October darauf kam der Vater, der Geschäfte halber nach Wien reisen musste, mit dem Patienten an die Klinik.

Status praesens: Rechte Gesichtsseite etwas voller, die Gegend des rechten Processus nasalis leicht vorgewölbt, der rechte Nasenflügel etwas tieferstehend. Die linke Nase wenig luftdurchgängig, die rechte vollständig verstopft.

Rhinoscopia anterior: Links starke Convexität des Septums, das den Muscheln anliegt, rechts dicht hinter dem Naseneingange eine papilläre Hypertrophie des vorderen Endes der unteren Muschel, die das Septum berührt und auf dem Nasenboden aufliegt. Der ganze übrige Theil des Gesichtsfeldes ist ausgefüllt von einem mit gerötheter Schleimhaut überzogenen Tumor, der sich namentlich nach oben zu erstreckt und bei der Sondenuntersuchung den gleichen Befund wie Fall I ergiebt.

Bei der Rhinoscopia posterior sieht man in der rechten Choane das nicht auffällig veränderte Ende der unteren und das etwas vergrösserte Ende der mittleren Muschel; die linke Choane ist normal.

Auch hier war also ein cystischer Tumor vorhanden, aus dem sich nach Abtragung eines Stückes der Wand eine grosse Menge dickflüssigen, gelben Eiters entleerte. Auch hier zeigte sich bei der Abtragung der Cystenwand, dass dieselbe aussen oben fest verwachsen war. Es musste auch in diesem Falle das Septum wie im Falle I redressirt werden, um die gesunde Nasenhöhle besser luftdurchgängig zu machen; hierbei zeigte sich wiederum eine Erweichung des knöchernen Septums. Die Menge des entleerten Inhalts betrug ungefähr 4 Esslöffel. Die mikroskopische Untersuchung ergab durchwegs Eiterkörperchen und Streptokokken.

Diese 3 Fälle sind ziemlich analog jenen 3 Fällen, welche ich in der Literatur gefunden habe und welche von B. Fränkel, Stieda und Meyerson beschrieben sind. Es war in jedem unserer Fälle eine grosse knöcherne Cyste vorhanden, mit eitrigem Inhalte (im Fall I ist Verfettung desselben eingetreten), am grössten im ersten Falle, wo die Geschwulst bis zum äusseren Nasenloch einerseits und bis in die Choane andererseits reichte, etwas kleiner im Falle III und II. — Der Ausgang von der mittleren Muschel wurde jedesmal durch genaue Untersuchung zweifellos festgestellt; das directe Anhaften der Geschwulst, welche sonst von allen Seiten frei ist, an der mittleren Muschel, sowie der Umstand, dass die Muschel lateralwärts liegt, nicht etwa medialwärts oder nach oben verlagert ist, sind wohl Beweis genug für diese Annahme. Es ist nicht unrichtig, darauf besonders hinzuweisen, um von vorneherein den Einwand, dass es sich um ein gewöhnliches Siebbeinempyem mit enormer Dilatation gehandelt haben könne, zu widerlegen. Diese Empyeme können nur, wenn sie geschlossen sind, eine sichtbare Geschwulst bedingen, wenn auch nicht von dieser Grösse wie in unseren 3 Fällen. Nach Hajek kommen solche Geschwülste zu Stande, entweder durch Ektasie der Bulla ethmoidalis oder

dadurch, „dass eine Entzündung im Siebbeinlabyrinth sich in die mittlere Muschel ausdehnt."

In beiden Fällen müsste nach Ausräumung der Geschwulst ein Zusammenhang mit dem übrigen Labyrinthe nachzuweisen sein, bei Ektasie der Bulla überdies die mittlere Muschel medialwärts angetroffen werden; auch öffnen sich solche geschlossene Empyeme, wie auch Hajek betont, häufig spontan, können also kaum eine solche Grösse erreichen. In allen diesen Punkten haben sich unsere 3 Fälle abweichend verhalten.

Es erscheint demnach auch zweifellos, dass diese cystischen Geschwülste aus ursprünglich kleinen Hohlräumen, aus sogenannten Knochenblasen der mittleren Muschel hervorgegangen sind und bedingt waren durch eine Eiterung der Schleimhaut dieser Hohlräume; es musste auf irgend eine Weise eine Infection stattgefunden haben und ein Verschluss des Ausführungsganges erfolgt sein, wodurch dieses enorme und relativ rasche Wachsthum bedingt war. Das blosse Eindringen von Eiter in die Höhle aus der Nachbarschaft genügt nicht zur Erklärung, es musste vielmehr die Schleimhaut der Höhle selbst entzündlich verändert, in eine förmliche pyogene Membran umgewandelt sein, wie der später anzuführende histologische Befund auch bestätigen wird. Es war in unseren 3 Fällen eine Complication mit anderen Empyemen, wie beispielsweise in einem von Meyerson beschriebenen Falle, soweit sich nachweisen liess, nicht vorhanden, denn nach Entfernung der Geschwulst fehlte jegliche Eiterung.

Die histologische Untersuchung der exstirpirten Cystenwände wurde in der Weise durchgeführt, dass die längsten Stücke theils in Müller'scher Flüssigkeit, gemischt mit 10 proc. Formalinlösung, theils in Alkohol gehärtet, in Haug'scher Flüssigkeit langsam (im Verlauf von 5—10 Tagen) entkalkt, nach der Auswässerung in Alkohol nachgehärtet und dann in Paraffin in möglichst viele senkrecht zur Oberfläche geführte Schnitte zerlegt wurden.

Der mikroskopische Befund der 3 Fälle ist in Kürze folgender:

I.

Dicke der ganzen Cystenwand 4 mm durchschnittlich.

Die äussere Schleimhautbekleidung trägt hohes Flimmerepithel mit einzelnen Becherzellen und mit zahlreichen polynucleären Leukocyten durchsetzt. — Sie ist ziemlich dick und zeigt deutliche Zeichen der Entzündung, nämlich, ausser der erwähnten Leukocytenanhäufung im Epithel, Infiltration mit Rundzellen (grösstentheils mononucleären) in der subepithelialen und Drüsenschicht und Erweiterung der Gefässe, und ist fast überall mit dem Periost innig verbunden, nur stellenweise durch Blutextravasate von demselben abgehoben.

Die innere Schleimhautbekleidung trägt gleichfalls flimmerndes Cylinderepithel, jedoch nur an einzelnen Stellen; an anderen Stellen ist auf weite Strecken hin das Epithel verloren gegangen und ersetzt durch eine ziemlich hohe Schicht, die aus einem durch Eosin stark gefärbten zarteren oder dickeren Balkenwerk und zahlreichen zum Theil in Zerfall begriffenen polynuklearen Leukocyten besteht, also ganz die Charaktere eines croupösen Exsudates besitzt. Im

Uebrigen ist auch diese Schleimhaut sehr dick und zeigt Rundzelleninfiltration und Erweiterung der Gefässe mit Verdickung der Wände derselben, ist aber vollkommen frei von Drüsen.

Das äussere Periost ist im Allgemeinen wenig zellreich; sowohl die Faserschicht als auch die Cambiumschicht sind verhältnissmässig wenig verändert, die Zellenschicht dagegen ist in lebhafter Wucherung begriffen. Sie bildet eine verschieden breite, überaus zellreiche Schicht, welche theils dem Knochen bloss anliegt, theils verschieden tief in denselben eindringt beziehungsweise mit den im Knochen befindlichen Hawers'schen Canälen verschmilzt. In dieser Zellenschicht findet man neben den zahlreichen typischen Osteoblasten mehr minder reichliche, oft recht grosse Osteoklasten, die häufig in seichteren oder tieferen Lakunen des Knochens zu liegen kommen.

Der Knochen selbst ist von lamellärer Structur, zeigt spärliche Knochenzellen und bildet nur eine ganze dünne Lage, welche durch die zahlreichen oben erwähnten Lakunen häufig verschmälert wird. Ausserdem aber findet man Stellen, an denen der Knochen grösstentheils oder bereits vollständig durch das früher geschilderte periostale Gewebe ersetzt ist; in der Nähe dieser Stellen finden sich besonders zahlreiche Osteoklasten.

II.

Aeussere Schleimhaut verhältnissmässig dünn, grösstentheils von Cylinderepithel bedeckt, mit vereinzelten Rundzellenanhäufungen im Epithel, in der subepithelialen Schicht, und zahlreichen Drüsen.

Die innere Schleimhautdecke viel dicker als die äussere, zeigt eine papilläre, fast durchwegs mit Cylinderepithel versehene Oberfläche mit einzelnen besonders tiefen Epitheleinsenkungen, eine enorme, vorwiegend mononucleare Rundzelleninfiltration in den Papillen, grosse Bluträume und zahlreiche Drüsendurchschnitte in der Tiefe.

Das Periost ist in der gegen den Knochen zugelegenen Partie sehr zellreich, in Wucherung begriffen. Die Zellen sind in mehreren parallelen Zügen entlang dem Knochen angordnet. Die dem Knochen zunächstliegende Reihe dieser Zellen lässt deutlich Osteoblasten erkennen.

Der Knochen erscheint als ein schmales längsgestreiftes Band mit wenig Knochenkörperchen, welches häufig auf längere Strecken hin unterbrochen und daselbst durch etwas zellreicheres Fasergewebe ersetzt ist. Howship'sche Lakunen und Osteoklasten finden sich auch hier, wenn auch in weit geringerer Zahl als bei I.

III.

An der äusseren und inneren Schleimhautbekleidung ist nichts Auffallendes gegenüber I und II. Zu bemerken wäre nur, dass die äussere Bekleidung wenige, die innere gar keine Schleimdrüsen besitzt; sonst ist hier an der inneren Membran die enorme Rundzelleninfiltration hervorzuheben.

Der Knochen hingegen zeigt sich hier in wesentlich anderer Gestalt. Er besteht aus einer Reihe von nebeneinanderliegenden, theils mit einander zusammenhängenden, zum Theil vollständig von einander getrennten Bälkchen von verschiedener Breite, wovon die breiteren zahlreiche relativ grosse Markräume aufweisen; zwischen diese Bälkchen senkt sich das sehr zellreiche Periost hinein. An den Rändern der Knochenbalken liegen überall palisadenartig ange-

ordnete meist polyedrische Zellen in einfacher oder mehrfacher Lage, Zellen, welche deutlich den Charakter von Osteoblasten besitzen.

Das die Markräume ausfüllende Gewebe ist ein sehr locker gebautes gefässreiches Bindegewebe, welches in der den Knochenbälkchen anliegenden Schicht ebenfalls zumeist Osteoblasten enthält. Hier und da kommen auch Osteoklasten vor. Die Substanz der Knochenbalken selbst ist stellenweise sehr reich an Knochenzellen, die nicht selten auch auffallend gross und plump sind und sich dadurch als junge Knochenzellen verrathen.

Das Resultat dieser histologischen Untersuchung erscheint in mehrfacher Beziehung wichtig. Zunächst wegen der Veränderungen in der Schleimhaut. Die äussere Schleimhaut zeigt in allen 3 Fällen subacute oder chronische Entzündung. Doch möchte ich darauf kein besonderes Gewicht legen, weil die äussere Schleimhautdecke der Nasenschleimhaut angehört, in welcher chronische Entzündungsprocesse ungemein häufig sind, umsomehr in Fällen von solcher Tumorbildung- Wichtiger erscheint mir dagegen der Umstand, dass diese Entzündung gerade in meinem 1. Falle nicht in auffallender Weise auf das äussere Periost fortgeschritten ist, während das innere sich im Stadium lebhafter Entzündung und Wucherung befindet, ferner, dass bei II. und III. die periostalen Wucherungsvorgänge am äusseren Perioste, wenn sie vielleicht auch nicht geringer sind als am inneren, doch sicher nicht prävaliren. Will man also das Wachsthum dieser cystischen Geschwülste als ein entzündliches ansehen, so trifft zum Mindesten für Fall I die Annahme, dass die Entzündung von der äusseren Schleimhaut ausgehe und auf den Knochen fortgeleitet werde, nicht zu, während sie für die Fälle II und III höchst unwahrscheinlich ist.

Auf die Würdigung dieser Thatsache möchte ich später noch eingehen.

Auch die innere Schleimhaut zeigt in den drei beschriebenen Fällen Entzündungserscheinungen verschiedenen Grades, wie Rundzelleninfiltration meist höheren Grades, theils mononucleäre, theils polynucleäre, im Epithel, in der subepithelialen und Drüsenschicht, Erweiterung und Verdickung der Gefässe, ja im ersten Falle sogar Exsudation an der Oberfläche, also croupöse Entzündung.

Im Periost und Knochen finden sich ebenfalls auffallende entzündliche Veränderungen, theils als ossificirende Periostitis, theils als Resorptionsvorgänge, letztere namentlich im Falle I vorherrschend.

Diesen Befunden will ich nun andere gegenüberstellen, welche von 14 gewöhnlichen, nicht mit Eiterung complicirten Knochenblasen stammen. Ich habe hierzu nur solche ausgewählt, welche über Haselnuss- bis Pflaumengrösse und darüber zeigten, welche sich schon in situ als blasenartige Auftreibung präsentirten und daher als echte Knochenblasen im Sinne Zuckerkandl's aufzufassen sind; ausgeschlossen habe ich dagegen die Fälle von einfacher Zellenbildung in der mittleren Muschel ohne sichtbare Auftreibung.

Ueber die klinischen Erscheinungen dieser Gebilde will ich mich nicht im Einzelnen auslassen, da dieselben von den verschiedenen Autoren schon

wiederholt und ziemlich übereinstimmend beschrieben sind und auch in meinen 14 Fällen keine besonderen Abweichungen darboten. Nur im Allgemeinen sei bemerkt, dass fast in allen 14 Fällen Kopfschmerzen, Verdrängungserscheinungen leichten Grades (wie Septumdeviation etc.), seltener Verstopfungen der Nase und fast gar nie zweifellose entferntere Reflexwirkungen, wie sie von den Autoren zuweilen angegeben sind, beobachtet wurden. Die Entfernung geschah ausnahmslos mit der kalten Schlinge und der Grünwald'schen Zange.

Die zur Untersuchung bestimmten Stücke wurden jedesmal aus dem ganzen Tumor im grössten Durchmesser desselben herausgeschnitten und in gleicher Weise gehärtet, entkalkt und geschnitten wie in den drei erstbeschriebenen Fällen.

Ich lasse nun eine möglichst kurze Beschreibung der mikroskopischen Befunde folgen, bei deren Abfassung ich mich bemüht habe, Wiederholungen nach Thunlichkeit zu vermeiden:

IV.

Aeussere Schleimhautdecke ziemlich dick, zeigt gut erhaltenes Epithel mit zahlreichen Becherzellen und nur vereinzelten follikelartigen Anhäufungen lymphoider Zellen. Zahlreiche Drüren in der Tiefe.

Die innere Schleimhautbekleidung bildet eine durchwegs mit gut erhaltenem Flimmerepithel überzogene, äusserst dünne Membran mit sehr zellarmem stellenweise ödematösem Bindegewebe und ist frei von Drüsen.

Der Knochen zeigt lamelläre Structur, nirgends aber eine Unterbrechung seiner Continuität, dagegen häufig Verdickungen in Gestalt von ring- oder hakenförmigen nach aussen zu gerichteten Auftreibungen.

Das Periost besitzt eine deutliche, breite Faserschicht, ist sehr gefässreich, aber wenig zellreich. Osteoblasten sind nur stellenweise, Osteoklasten und Lacunen nur ganz vereinzelt zu finden.

V.

Die äussere Membran wie bei IV.

Die innere gleichfalls sehr zart und dünn, drüsenfrei, zuweilen durch Blutaustritte vom Knochen abgehoben. Letzte rerbandartig, nur stellenweise verdickt, zeigt nirgends deutliche Lacunen oder Osteoklasten. Periost sehr zellarm und stark vascularisirt.

VI.

Aeussere Schleimhaut sehr reich an Drüsen mit geringer Rundzellenanhäufung um die letzteren. Sonst das Aussehen wie bei IV. Die innere Membran sehr zart und dünn, zellarm und drüsenfrei; das Epithel desselben ist gut erhalten, das Bindegewebe stellenweise serös durchtränkt. Das Periost zeigt gleiche Beschaffenheit wie im Falle IV. Der Knochen ist bandartig, nirgends von lacunären Einziehungen unterbrochen, zeigt nur einzelne Auftreibungen in Form eines nach der Peripherie zu abgehenden Gitterwerkes. Osteoklasten fehlen.

VII.

Die äussere Schleimhautdecke zeigt vereinzelte Lymphfollikel, ist sonst sehr zellarm. Die innere Membran ist ebenfalls sehr zellarm und stellenweise so zart

und dünn, dass die das Epithel vom Knochen trennende Bindegewebsschicht schmäler ist als die Höhe des Epithels beträgt. Der Knochen zieht in Form eines schmalen geradlinigen Bandes durch das ganze Präparat; von ihm gehen ungefähr in der Mitte einzelne gleich beschaffene bogenförmige Spangen ab. Dieselben schliessen grosse Markräume zwischen sich ein, die mit zahlreichen dünnwandigen Gefässen und mit sehr zartem zellarmen fibrillären Bindegewebe ausgefüllt sind. Das Periost überall sehr gefäss- aber wenig zellreich.

VIII.

Das histologische Bild zeigt soviel Aehnlichkeit mit VII, dass von einer ausführlicheren Beschreibung füglich abgesehen werden kann. Erwähnt sei, dass die innere Membran äusserst zart und dünn ist, wenn auch nicht in dem Grade wie im Falle VII, und dass am Knochen ganz vereinzelte, wie Lacunen aussehende seichte Vertiefungen zu sehen sind. Keine Osteoklasten.

IX.

Aeussere Mucosa dick, zeigt zahlreiche Drüsenhaufen aber keine entzündlichen Erscheinungen; die innere Schleimhaut sehr zart, ohne Drüsen. Am Knochen finden sich einzelne Verdickungen, oder er erscheint in ein Gerüst von Knochenspangen aufgelöst, zwischen denen sehr gefässreiche Markräume liegen. Das Periost und die Markräume sind sehr arm an Zellen, namentlich an Osteoblasten. Lacunen und Osteoklasten sind nirgends deutlich nachzuweisen.

X.

In der inneren und äusseren Schleimhautbekleidung kleine Unterschiede gegenüber den vorher beschriebenen Präparaten. In der äusseren Membran fällt der Reichthum an Drüsen und erweiterten Gefässen, sowie eine etwas stärkere Rundzelleninfiltration in der subepithelialen Schicht auf; an der inneren Mucosa, welche von mittlerer Dicke ist, sieht man deutlich Drüsen, aber in spärlichen Mengen; dagegen keine entzündlichen Erscheinungen. Der Knochen besteht fast durchwegs aus einem Gerüste von breiteren oder schmäleren Balken, und zeigt eine annähernd gleiche Beschaffenheit seines Periostes und seiner Markräume wie Fall IX.

XI.

Hier findet man in der äusseren Schleimhautdecke häufig schon in der subepithelialen Schicht zahlreiche Drüsen. In den tiefen Schichten ist nebst den Drüsen ein förmliches Schwellnetz von erweiterten Bluträumen zu sehen. Die innere Membran ist von mittlerer Dicke und sehr reich an Drüsen, die in Haufen angeordnet sind und meist in den tieferen Schichten liegen. Der Knochen besteht durchwegs aus einem Gerüst von der bei IX und X beschriebenen Art; von ihm reichen einzelne Ausläufer bis gegen die subepitheliale Schicht der äusseren Schleimhaut. — Periost und Markräume des Knochens wie in den vorher beschriebenen Präparaten.

XII.

An der äusseren Schleimhaut ist eine deutliche Vermehrung des adenoiden Gewebes der subepithelialen Schicht zu constatiren. Die innere Schleimhaut ist sehr zart und dünn, stellenweise ödematös und drüsenfrei. — Knochen, Periost

und Markräume sind ganz ähnlich beschaffen wie in den vorhergehenden Präparaten.

XIII.

Aeussere und innere Schleimhaut ziemlich zart und dünn, etwas ödematös; erstere enthält wenige, letztere gar keine Drüsen. Im Knochen, welcher stellenweise bandartig, an anderen Stellen wieder in Form des mehrfach beschriebenen Gerüstes von Balken oder Spangen angeordnet ist, sowie im Periost und in den Markräumen zeigt sich wieder derselbe Befund, wie in den früheren Fällen.

XIV.

Die innere äusserst dünne Membran ist ohne Drüsen, die äussere reich an Drüsen. Das Periost ist sehr zart und zellarm, Lakunen und Osteoklasten sind im Knochen, welcher auch sonst nichts Auffälliges zeigt, nicht nachzuweisen.

XV.

Aeussere Schleimhaut ohne entzündliche Veränderungen, die innere sehr dünn und zart, enthält stellenweise Drüsen. Das Periost ist an einzelnen Stellen etwas zellreicher, auch finden sich hie und da Osteoblastenlager; Osteoklasten fehlen dagegen fast gänzlich. Der Knochen zeigt ein Gerüst von sehr breiten Balken, zwischen welchen sich gefässreiche, stellenweise auch etwas zellreichere Markräume befinden. Gegenüber den früheren elf Präparaten fällt jedenfalls auf, dass die Cambiumschicht des Periostes und die Markräume etwas reicher an Zellen, speciell an Osteoblasten sind, ohne dass jedoch eine so lebhafte Wucherung, wie in den 3 ersten Fällen, nachzuweisen wäre.

XVI.

In der äusseren, sowie in der sehr zarten inneren Schleimhaut fehlen entzündliche Erscheinungen. Knochen schmal, bandartig, zeigt nirgends deutliche Osteoblastenlager oder Resorptionsvorgänge.

XVII.

Hier bildet die innere Schleimhaut eine ziemlich dicke Schicht, ist an der Oberfläche papillär, mit Flimmerepithel überall bekleidet und stark serös durchtränkt, jedoch sehr zellarm und ohne entzündliche Erscheinungen. In der äusseren Schleimhaut, im Knochen und Perioste zeigt sich ein annähernd gleicher Befund wie bei XV, doch ist das Periost weniger zellreich und sind die Osteoblasten nur sehr spärlich.

Eine kurze Recapitulation dieser Befunde von den 14 Fällen ergiebt Folgendes:

Die äussere Schleimhaut zeigt fast durchweg das Aussehen einer normalen, stellenweise etwas ödematösen Nasenschleimhaut. Das Epithel ist überall gut erhalten, cylindrisch, flimmertragend; die subepitheliale Schicht ist nicht auffallend verändert, im Grossen und Ganzen arm an Zellen, und nur in wenigen Fällen finden sich vereinzelte Follikel. Die hier und da (bei X und XII) zu beobachtende Vermehrung des adenoiden Gewebes überschreitet kaum die Grenzen des normalen (Zuckerkandl, Schiefferdecker). Dass das Stroma der Schleimhaut stellenweise ödematös durch-

tränkt ist, dürfte, mangels anderer Erscheinungen, vor Allem der Rundzelleninfiltration, sicher nicht auf Entzündung, eher auf Stauung zurückzuführen sein. Dasselbe, was für die äussere Schleimhaut, gilt noch mehr für die die Hohlräume auskleidende innere Membran. Dieselbe besitzt überall hohes Flimmerepithel und ein lockeres, zellarmes Stroma. Sie ist fast durchwegs dünn und zart, und — mit Ausnahme dreier Fälle — frei von Drüsen. Sie zeigt nirgends zellige Infiltration oder Gefässveränderungen, kurz keine entzündlichen Erscheinungen.

Am Knochen und Periost findet man wenig Verschiedenheiten unter den einzelnen Fällen. Die durchwegs an der äusseren (convexen) Seite des Knochens sichtbaren Verdickungen in Form der beschriebenen, mehr weniger ausgebildeten, gegen die Peripherie zu abgehenden Knochenspangen mit den dazwischen liegenden Markräumen, entsprechen den am normalen Muschelknochen und zwar an der Convexität desselben schon makroskopisch wahrnehmbaren Leisten, Rinnen und Grübchen (Zuckerkandl). Doch findet man fast gar keine Zeichen eines lebhafteren Knochenwachsthums in Form von periostaler Apposition, noch auch Resorptionsvorgänge. Das ganz vereinzelte Vorkommen von Osteoblasten und Osteoklasten kann gewiss nicht als pathologisch aufgefasst werden, denn ein ganz langsames unmerkliches Wachsthum kann ja an jedem Muschelknochen de norma vorkommen. Auch das Periost weist nirgends irgendwelche deutlich Entzündungserscheinungen auf.

Dem gegenüber zeigen die drei erstbeschriebenen Fälle ein wesentlich anderes Bild. Schon die äussere Schleimhaut ist deutlich entzündlich verändert und zwar in allen ihren Schichten: Das Epithel ist von zahlreichen Leukocyten durchsetzt, behält aber im Grossen und Ganzen den Charakter des Flimmerepithels, die adenoide Schicht zeigt ziemlich starke kleinzellige Infiltration, mehr oder minder auch die Drüsenschicht; die Gefässe sind deutlich verändert. In theilweise noch höherem Grade ist die innere Schleimhautauskleidung afficirt. Die Rundzelleninfiltration ist stellenweise noch bedeutender, bei I ist sogar eine croupöse Entzündung vorhanden, indem das Epithel partienweise verloren gegangen und durch ein Exsudat ersetzt ist.

Nicht minder auffallend sind die Veränderungen im Knochen und im Periost. Letzteres ist fast überall in lebhafter Wucherung begriffen und deutlich sieht man an den meisten Stellen Knochenapposition sowohl aussen vom Periost her, als auch in den Markräumen und Hawers'schen Canälen, wo solche vorhanden sind. Daneben bestehen aber deutliche Resorptionserscheinungen, am auffallendsten im Falle I, wo dieselben fast prävaliren, am wenigsten bei II. Im Falle III ist auch eine Wucherung der Knochenzellen selbst nachzuweisen. Zu erwähnen wäre noch, dass das Periost nirgends stärker verändert ist an der Aussenseite des Knochens, speciell im Falle I sogar auffallend weniger gegenüber dem inneren Periost.

Histologische Befunde von Knochenblasen sind in der Literatur nur spärlich zu finden. Genauere Angaben habe ich eigentlich nur bei Stieda

und Sundholm gefunden, von denen ersterer 2, letzterer 3 Fälle untersucht hat. Die Arbeit von Beausoleil war mir leider nur im Referat zugänglich; soweit ich demselben entnehme, führt Beausoleil die Entstehung der Knochenblasen auf myxomatöse Degeneration der mittleren Muschel zurück. Man weiss aber schon seit längerer Zeit, dass die früher so häufig beschriebene myxomatöse Degeneration nicht als solche aufzufassen ist. Näheres über die histologischen Untersuchungen dieses Autors kann ich nicht angeben.

Stieda hat in seinem ersten Falle — einer grossen mit Eiter gefüllten Knochenblase — augenfällige Veränderungen im Knochen und im Periost gefunden, und zwar eine reichliche Entwickelung von Osteoblasten, daneben ausgesprochene Resorptionsvorgänge, welche stellenweise eine starke Verdünnung des Knochens hervorgebracht hatten. Im zweiten Falle, einer kleinen mit Luft gefüllten Blase, waren verhältnissmässig dünne Osteoblastenlager zu finden, hier und da auch Resorptionsvorgänge. Beide Male war die innere Schleimhaut frei von Schleimdrüsen, etwas serös durchtränkt; aber von einer entzündlichen Veränderung wird nicht gesprochen. Tritt hier, was das mikroskopische Aussehen anbelangt, der Contrast zwischen den beiden Fällen auch weniger hervor als in den von mir beschriebenen, so stehen doch die Befunde von Stieda im Grossen und Ganzen nicht direct im Widerspruch mit meinen.

Die Untersuchungen von Sundholm beziehen sich auf 3 Fälle, 3 mit Luft gefüllte Hohlräume der mittleren Muschel von Pflaumen-, respective Bohnen- und Erbsengrösse. In der histologischen Beschreibung des Autors ist vor Allem das Fehlen von entzündlicher Infiltration in der Schleimhaut und der Mangel an Resorptionsprocessen im Knochen hervorzuheben; in den zwei kleineren Blasen waren die Osteoblasten „nicht allzu reichlich", das Periost dünn und zellarm; im ersten Falle dagegen fand Sundholm an der Innenseite des Knochens ziemlich zahlreiche Osteoblasten. Von Drüsen in der inneren Schleimhaut ist nichts erwähnt.

Auch hier ist eigentlich, von geringen Abweichungen abgesehen, kein auffälliger Unterschied mit meinen Befunden vorhanden.

In dem Falle von Chiari (einer der frühesten, welcher histologisch untersucht wurde) fand sich an den von der Oberfläche entfernten Partien „hypertrophische, chronisch entzündlich infiltrirte Schleimhaut, mit Drüsenhypertrophie und Cystenbildung und Einlagerung von einzelnen jungen Knochenspiculis (wie Osteophyten)". Ueber die innere Schleimhaut ist nichts erwähnt.

Es liegen ferner noch Angaben von B. Fraenkel, Schmiegelow und P. Heymann vor. Fraenkel und Schmiegelow haben je einen, Heymann hat mehrere Fälle mikroskopisch untersucht, doch ist von allen drei Autoren blos angegeben, dass die innere Schleimhaut mit Flimmerepithel ausgekleidet und drüsenfrei war; von irgend welchen namentlich entzündlichen Veränderungen im Knochen und in der Schleimhaut ist nichts erwähnt.

Endlich wäre hier noch anzuführen eine Beobachtung von Cordes, welcher bei einer Cystenbildnng der mittleren Muschel durch eine verlagerte Siebbeinzelle und Empyem daselbst ein Uebergreifen der eitrigen Entzündung der Siebbeinschleimhaut auf das Periost, den Knochen und die Markräume fand. Doch gehört dieser Fall mehr in die Pathologie der Siebbeinerkrankungen.

Es ist klar, dass aus der geringen Zahl der Untersuchungen der einzelnen Autoren — das Meiste sind drei Fälle (Sundholm) — ein positives Urtheil über die Natur der Knochenblasen nicht gewonnen werden konnte, und diesem Umstande ist es, glaube ich, zuzuschreiben, dass, obwohl die Befunde im Grossen und Ganzen ziemlich übereinstimmen, trotzdem so verschiedene Auffassungen bestehen. Auch sind die Befunde nicht bloss vereinzelt, sondern zuweilen auch unvollständig, indem gerade auf wichtige Umstände geringe oder gar keine Rücksicht genommen wurde. — Ich möchte nun versuchen, auf Grund der von mir untersuchten Fälle, sowie derjenigen aus der Literatur, welche damit übereinstimmen resp. bei deren Untersuchung die mir massgebend erscheinenden Umstände berücksichtigt wurden, ein möglichst objectives Urtheil über die Entstehung und das Wachsthum der Knochenblasen, sowie über einzelne andere Punkte derselben zu gewinnen. —

Ueber die Entstehung der Hohlräume gehen die Ansichten noch sehr auseinander. Die einfachste Erklärung, dass die Knochenblasen congenital angelegte luftführende Zellen in der mittleren Muschel, analog oder ähnlich den Siebbeinzellen sind (Glasmacher, Zuckerkandl, B. Fränkel, Stieda, Sundholm u. A.), hat vielen nicht genügt. Man hat eine Degeneration der mittleren Muschel (Beausoleil), entzündliche Reize (Schäffer, Schmiegelow) verantwortlich gemacht, ja einzelne sind so weit gegangen, die Knochenblasen auf eine Einrollung des Muschelrandes, durch entzündliche oder nicht näher bekannte Processe verursacht, zurückzuführen (Knight, Hajek u. A.); dementsprechend wären die Knochenblasen als pathologische Gebilde aufzufassen.

Dagegen möchte ich nun Folgendes anführen:

Zunächst soll die schon mehrfach aufgeworfene Frage nochmals gestellt werden, warum man von den beschriebenen Vorgängen (Einrollung der Muschel etc.) niemals etwas zu sehen bekommt? Hierzu kommen aber nach meinen Untersuchungen noch wichtigere Momente. Von den entzündlichen Reizen, die man als Ursache annimmt, müsste doch auch bei der histologischen Untersuchung etwas nachzuweisen sein, wenn schon nicht frische Entzündungen, so doch die Residuen von solchen. In meinen Fällen (IV—XVII) lässt sich derartiges nicht nachweisen. — Aber selbst, wenn man an der äusseren Schleimhaut entzündliche Veränderungen findet, so würde das die Entstehung von Hohlräumen noch lange nicht erklären; es stünde dieser Vorgang ganz ohne Analogon da.

Massgebend ist ferner das Aussehen der inneren Schleimhautauskleidung. Wenn dieselbe der Nasenschleimhaut entstammt, dann müsste

sie auch den Charakter der Nasenschleimhaut bis zu einem gewissen Grade bewahren. Das ist jedoch nicht der Fall. Aus der Beschreibung meiner Fälle geht hervor, dass die innere Auskleidung durchwegs eine dünne Membran ist, welche zwar Flimmerepithel trägt, aber sonst gar keine Merkmale der Nasenschleimhaut zeigt. Ohne auf Details nochmals einzugehen, möchte ich nur darauf hinweisen, dass die verschiedenen Schichten, welche in der Nasenmucosa überall deutlich zu unterscheiden sind, die adenoide, die Drüsenschicht etc. sich hier gar nicht oder doch minder entwickelt vorfinden. — Was speciell das Vorkommen von Drüsen anbelangt, so muss ich hervorheben, dass sich vier von unseren Fällen wesentlich von den bisher beschriebenen unterscheiden.

Von allen Untersuchern ist nämlich übereinstimmend angegeben, dass die innere Schleimhaut stets frei von Schleimdrüsen sei. Dies ist nun, wie aus meinen histologischen Beschreibungen hervorgeht, nicht der Fall. Drüsen kommen in der Schleimhautauskleidung der Knochenblasen, wenn auch nicht immer, und wenn auch in spärlicher Menge, doch zweifellos vor (Fall II, X, XI, XV). — Man würde solche wahrscheinlich in allen oder doch in den meisten Knochenblasen finden, wenn man genügend viele Schnitte untersuchte; denn wenn sie auch stellenweise in etwas grösserer Anhäufung vorkommen, sind sie doch im Ganzen recht spärlich und sicherlich in weitaus geringerer Menge als an einer beliebigen Stelle der Nasenschleimhaut vorhanden. Man muss annehmen, dass sie nur stellenweise in die Schleimhaut eingestreut sind, ähnlich wie in der Auskleidung der Siebbeinzellen und auch anderer Nebenhöhlen. —

Alles in Allem widerspricht also das Aussehen der inneren Musosa gänzlich dem der Nasenschleimhaut. Es geht daher nicht an, eine derartige Abstammung der inneren Schleimhaut anzunehmen; man müsste denn voraussetzen, dass die Nasenschleimhaut, wenn sie einmal in einen Hohlraum eingeschlossen ist, solche regressive Veränderungen eingeht und sich in eine dünne Membran umwandelt, wofür doch sicherlich kein Anhaltspunkt vorhanden ist.

Die Muthmassungen über einen pathologischen (entzündlichen oder degenerativen) Ursprung der Knochenblasen können also nach dem Gesagten nicht zu Recht bestehen, wir müssen vielmehr mit Glasmacher, Fränkel, Stieda u. s. w. annehmen, dass die Knochenblasen aus congenital angelegten, den Siebbeinzellen analogen Hohlräumen der mittleren Muschel hervorgehen.

Des Weiteren ist die Frage zu discutiren, ob die Knochenblasen ein Wachsthum zeigen und wodurch das Wachsthum bedingt ist. Schon Zuckerkandl sagt: „Es kann eine Muschel dieser Form (nämlich eine blasenartig aufgetriebene) dermassen an Grösse zunehmen, dass sie den mittleren Nasengang vollständig ausfüllt, mit der lateralen Nasenwand und der Nasenscheidewand in Berührung geräth, letztere verbiegt, die äussere Nasenwand gegen die Highmorshöhle treibt, die Vorragungen der

Wand (den Processus uncinatus und die Bulla ethmoidalis) gegen die eben genannte Cavität drückt und die Communicationen für den Sinus frontalis und maxillaris verlegt.“ —

Glasmacher spricht von einem pathologischen Wachsthum der Knochenblasen, welches langsam aber beständig vor sich gehe.

Die meisten übrigen Autoren (Schäffer, Schmiegelow, Stieda u. Andere) nehmen gleichfalls ein Wachsthum an, und glauben entzündliche Processe dafür beschuldigen zu müssen. Nur B. Fraenkel ist der Ansicht, dass die Knochenblasen während des ganzen Lebens persistent bleiben. Auch Chiari glaubt, dass in seinem Falle der Hohlraum in der mittleren Muschel schon in früher Jugend stärker entwickelt war.

Sundholm ist der Ansicht, die Entzündungen kämen weniger wegen des Einflusses auf das Wachsthum der Knochenblasen, sondern mehr wegen der Obstructionssymptome in Betracht, welche durch sie hervorgerufen werden und welche die Aufmerksamkeit des Arztes auf sich ziehen und zur Entdeckung des Leidens führen.

Mit Ausnahme der 3 letztgenannten Autoren und jener, welche davon überhaupt keine Erwähnung machen, sind also alle geneigt, ein Wachsthum der Knochenblasen anzunehmen und dieses Wachsthum auf entzündliche Reize zurückzuführen. Es fragt sich nun, sind für diese Annahme irgendwelche Anhaltspunkte oder gar Beweise vom klinischen oder pathologischen Standpunkte aus vorhanden? Geht man die Beschreibungen, welche bisher über die Knochenblasen vorliegen, durch, so findet man darin keine beweisgiltigen Angaben. Niemand erwähnt, dass er ein Wachsthum selbst beobachtet hat. (Ich spreche natürlich nur von den einfachen, nicht durch Empyem complicirten Knochenblasen). — Wohl hat Heymann einen Fall beobachtet, bei welchem drei Jahre nach einer Polypenoperation in der Nase eine kirchgrosse Knochenblase zu sehen war, die früher angeblich nicht vorhanden gewesen ist. Auf diesen Fall möchte ich später kurz eingehen.

Aber auch durch die histologische Untersuchung hat Niemand den Beweis erbracht, dass die Knochenblasen wirklich ein Wachsthum zeigen. Wohl lassen einzelne Angaben von dem etwas reichlicheren Vorkommen von Osteoblasten auf Appositionsvorgänge am Knochen schliessen, doch sind diese Beobachtungen immer nur vereinzelt und es ist nirgends darauf Bedacht genommen, ob diese Appositionsvorgänge wirklich die Grenzen des physiologischen überschreiten.

Man spricht also von einem Wachsthum, ohne es sicher gesehen oder nachgewiesen zu haben. — Nach meinen Untersuchungen in den Fällen IV—XVII muss ich sagen, dass ich weder klinisch ein merkliches Wachsthum unzweideutig nachweisen konnte, noch auch in den Präparaten etwas gefunden habe, was zu dieser Annahme berechtigen würde. Im Knochen und im Perioste sind keinerlei entzündliche oder Wucherungsvorgänge zu finden, höchstens in dem einen oder anderen Falle vereinzelte einfache Osteoblastenlager, auch fehlen Resorptionserscheinungen fast durchwegs,

und die innere und äussere Schleimhautüberkleidung sind fast ausnahmslos frei von jeglichen entzündlichen Veränderungen. (Nur bei X und XII weist die äussere Schleimhaut Rundzelleninfiltration resp. Vermehrung des lymphoiden Gewebes auf, was in der Nasenschleimhaut nicht sehr auffällig erscheint; die innere Schleimhaut ist dagegen durchwegs frei von Entzündung). —

Also nicht blos die Wachsthumsvorgänge im Knochen, sondern auch die als Ursache hierfür supponirten Entzündungserscheinungen in der Schleimhaut fehlen in meinen Fällen fast gänzlich. Man könnte vielleicht einwenden, dass diese 14 Fälle zufällig gerade stationäre Knochenblasen waren. Dazu möchte ich bemerken, dass man bei einer Zahl von 14 ziemlich gleichartigen Fällen weniger berechtigt ist, von Zufall zu sprechen, als wenn nur 2 oder 3 untersucht wurden, welche nicht einmal unter einander völlig übereinstimmen.

Es ist also nicht anzunehmen, dass die Knochenblasen immer oder auch nur häufig ein pathologisches, actives oder passives Wachsthum zeigen, ebensowenig dass Entzündungen in den Knochenblasen, sei es in der äusseren oder inneren Schleimhaut, sei es im Knochen und Periost regelmässig vorkommen. Dagegen soll nicht bestritten werden, dass hiervon Ausnahmen zu machen sind.

Zunächst kann das physiologische Wachsthum der Muschel, wenn dieselbe einen Hohlraum hat, auch eine Vergrösserung des letzteren mit sich bringen, allerdings wird diese Vergrösserung sich nur in einem längeren Zeitraum abspielen können und kaum merkbar sein.

Ferner soll nicht geleugnet werden, dass entzündliche Processe, theils primäre, namentlich aber secundäre, von der Nachbarschaft fortgeleitete an der mittleren Muschel oft genug vorkommen, natürlich auch in solchen Fällen, wo die Muschel eine Zelle enthält. Wenn sich nun in Folge des langdauernden Reizes eine starke Hypertrophie der Muschelschleimhaut, eventuell auch eine solche des Knochens allmälig ausgebildet hat, so wird man begreifen, dass dann das ganze Gebilde mehr oder minder vergrössert erscheint. Es ist nur fraglich, ob ein zufällig vorhandener Hohlraum in der Muschel ebenfalls sich mit vergrössert, oder ob nicht die Vergrösserung blos auf Grund der Schleimhaut- und Knochenverdickung erfolgt. Aber selbst diese Möglichkeit kann bestehen, dass in dem Maasse, als die ganze Muschel wächst, auch der Hohlraum sich etwas mit vergrössert, ohne dass man deswegen von einem pathologischen Wachsthum der Knochenblase zu sprechen berechtigt ist; denn ganz derselbe Vorgang spielt sich ebenso oft, wahrscheinlich noch öfter an soliden, keine Hohlräume enthaltenden Muscheln ab, ist also kein den Knochenblasen eigenthümlicher Vorgang. — In diese Kategorie ist möglicherweise der früher citirte Fall von Heymann einzurechnen, bei welchem ja Polypen (die am häufigsten an der mittleren Muschel sitzen) vorhanden waren; abgesehen davon, dass diese Polypen eine genaue Besichtigung der Muschel verhindert haben können, sind dieselben ungemein häufig von entzündlichen Erscheinungen an der

mittleren Muschel begleitet, und diese konnten leicht im Verlaufe von drei Jahren eine solche Vergrösserung des vorderen Muschelendes bewirkt haben. —

Drittens aber sind jene Fälle auszunehmen — und das sind die wichtigsten — bei welchen es zu eitriger Secretion der inneren Schleimhaut mit Verschluss des Ausführungsganges, also zu Empyem der Knochenblase kommt. Wie verschieden sich solche Fälle von den gewöhnlichen Knochenblasen verhalten, geht schon aus den klinischen Symptomen, mehr noch aus dem pathologischen Befunde hervor.

Die diesbezüglichen Beobachtungen von B. Fränkel, Stieda und Meyerson, sowie unsere 3 Fälle (I bis III) zeigen deutlich, wie rasch solche Gebilde wachsen können und welch' ungewöhnliche Grösse sie zuweilen erreichen, zum Unterschied von den gewöhnlichen Knochenblasen. Nicht minder auffallend zeigt sich der Unterschied im histologischen Bilde, wenigstens in unseren Fällen. Sowohl in der äusseren als auch in der inneren Schleimhaut finden sich Erscheinungen von Entzündung verschiedenen Grades, im Knochen auffallende Wucherungs- und Resorptionsvorgänge. Die entzündlichen Veränderungen sind an der Aussenseite des Knochens keinesfalls stärker, in dem Falle I sogar geringer wie an der Innenseite, wie schon oben erwähnt wurde; es ist demnach höchst unwahrscheinlich, dass der entzündliche Reiz, welcher das Wachsthum mitbedingt hat, von der äusseren Schleimhaut ausgegangen ist. Der Inhalt derartiger Knochenblasen ist rein eitrig oder serös-eitrig; der Eiter ist entweder frisch oder bei längerem Bestande des Leidens eingedickt, verfettet. Die gewöhnlichen Knochenblasen dagegen enthalten in der Regel nur Luft oder ausnahmsweise Schleim.

Bezüglich der eitrigen Knochenblasen muss man annehmen, dass das Wachsthum nicht blos durch Entzündung in der Wand, sondern auch durch den Druck des gestauten und sich fort und fort vermehrenden Inhaltes erfolgt. Denn es liegen einzelne Beobachtungen vor, dass trotz des eitrigen Inhaltes die Blase keine nennenswerthe Grösse erreicht hatte, vermuthlich deshalb, weil der Eiter abfliessen konnte. Es dürfte also die eitrige Secretion allein, so lange der Eiter Abfluss hat, kaum ein rasches und intensives Wachsthum herbeiführen können, man wird vielmehr noch eine temporäre oder dauernde Verlegung des Ausführungsganges annehmen müssen. Aus der Seltenheit des Zusammentreffens dieser Umstände erklärt sich vermuthlich die ausserordentliche Seltenheit derartiger Knochenblasen.

Eine Mittelstellung zwischen den gewöhnlichen und den eitrigen Knochenblasen nimmt die sogenannte Mucocele ein. Es ist selbstverständlich, dass der innere Schleimhautüberzug der Blase eine gewisse Menge Schleim absondert; doch ist in der Regel, bei normalen Verhältnissen, diese Schleimmenge keine sehr grosse, und es kommt zu keiner grösseren Ansammlung, wenn die Communication mit der Nase frei ist, weil der abgesonderte Schleim einfach im Luftstrom abdunstet oder abfliesst. Findet jedoch eine bedeutendere Schleimansammlung statt, so

kann dies nur in 2 Dingen seinen Grund haben, nämlich dass die Schleimhaut eine ungewöhnliche Quantität producirt, oder dass der Abfluss durch Verlegung der Communicationsöffnung behindert ist. Beides setzt einen entzündlichen Reiz voraus; durch denselben kann sowohl die Schleimhaut zu stärkerer Secretion angeregt, als auch die Ausführungsöffnung zeitweilig oder dauernd verschlossen werden. (Aehnlich verhält sich die Mucocele in anderen pneumatischen Cavitäten der Nase; als Beispiel diene der Hydrops der Stirnhöhle, für welchen Hajek eine durch Trauma bedingte „schleichende Periostitis", oder in anderen Fällen eine „cystische Degeneration der katarrhalisch entzündeten Schleimhaut" als Ursachen annimmt.) — Unter höherem Druck wird das angesammelte Sekret nur dann stehen, wenn beide oben erwähnten Bedingungen vorhanden sind. — Dann aber kann der gewiss sehr seltene Fall eintreten, dass die Blase in rasches Wachsthum geräth und eine erheblichere Grösse erreicht.

Hierher gehört der schon mehrfach citirte Fall von Chiari. Bei einer 30jährigen Frau, welche mehrere Wochen vorher an Schnupfen und leichter Verstopfung der rechten Nasenseite erkrankt war, fand Chiari einen rothen, glatten rundlichen Tumor, welcher von der Gegend der rechten mittleren Muschel ausging, respective dieselbe ersetzte, und den mittleren Nasengang ganz, den unteren theilweise ausfüllte. Nach Abtragung von oberflächlichen Partien des Tumors präsentirte sich eine Höhle, welche mit eingedicktem Schleim und mit Granulationen gefüllt war. Als Erklärung für das Zustandekommen dieser Geschwulst führt Chiari eine Infection der Höhle an, welche nach seiner Vermuthung im Anschlusse an eine Influenza stattgefunden hat. — Dieser Fall ist jedenfalls eine grosse Seltenheit, denn in der Regel erreichen die mit Schleim gefüllten Knochenblasen keine auffallende Grösse und reihen sich, was das Wachsthum betrifft, an die lufthaltigen Blasen an.

Man kann also, abgesehen von den eben angeführten Ausnahmen, in der Regel von einem pathologischen Wachsthum der Knochenblasen nicht sprechen. Es ist daher auch die Bemerkung einzelner Autoren, dass „Empyembildung das Wachsthum zu begünstigen scheine", nicht ganz zutreffend, denn das Wachsthum wird durch das Empyem nicht begünstigt, sondern überhaupt erst hervorgerufen.

Es soll, wie schon gesagt, nicht behauptet werden, dass ein Wachsthum überhaupt nicht stattfinden kann, aber dasselbe ist nicht die Regel, findet jedenfalls vollkommen unmerklich statt und kann nur im Laufe von Jahren wirklich nachweisbare Veränderungen hervorrufen, ist also keinesfalls pathologisch.

B. Fränkel dürfte sich demnach nicht weit von der Wahrheit entfernt haben mit der Behauptung, dass die Knochenblasen während des ganzen Lebens persistent bleiben.

Was die klinischen Erscheinungen anbelangt, so möchte ich denselben kein allzu grosses Gewicht beilegen. Namentlich bezüglich der Kopfschmerzen und anderer Reflexerscheinungen sind die subjectiven Angaben

so verschieden und zuweilen mit dem objectiven Befund derart in Widerspruch, dass man daraus schwerlich weitgehende Folgerungen ableiten kann. Wenigstens standen in unseren Fällen die Beschwerden durchaus nicht immer im Einklang mit dem lokalen Befund, und waren überdies sehr wechselnd.

Bezüglich der Häufigkeit der Knochenblasen sind die Meinungen verschieden. Die Einen fanden sie selten, die Anderen häufig. Anatomische Untersuchungen liegen eigentlich nur von Zuckerkandl vor, welcher die blasige Erweiterung der mittleren Muschel häufig fand. — Es kommt wohl auch darauf an, was man zu den Knochenblasen rechnet, ob man jede Muschel, die einen Hohlraum enthält, als solche bezeichnet oder nicht.

Ueber das Vorkommen von Zellen in der mittleren Muschel hat Bergeat interessante anatomische Untersuchungen angestellt und gefunden, dass solche Muschelzellen recht häufig sind, und zwar häufiger bei Europäern als bei anderen Rassen.

Ich habe (in den Operationskursen) an circa 40 Köpfen darauf Bedacht genommen und gleichfalls diese Zellen, entweder einseitig oder beiderseitig, sehr häufig gefunden. (Leider habe ich versäumt die Zahlen genau zu notiren, daher kann ich ein percentuelles Verhältnis nicht angeben). — Kleine Hohlräume in der mittleren Muschel sind also sicher keine Seltenheit und auch durchaus nichts Auffallendes; es geht auch nicht an, dieselben als Knochenblasen im Sinne Zuckerkandl's zu bezeichnen, sondern nur solche, durch welche die Muschel eine schon aussen sichtbare Auftreibung erleidet, also eine wirkliche Blase bildet. Solche Gebilde aber kommen wenigstens klinisch gewiss nicht allzuhäufig zur Beobachtung, sonst wäre es undenkbar, dass viele Autoren, die darauf geachtet haben, nur vereinzelte Fälle gesehen haben.

In Bezug auf jene Knochenblasen, welche mit Empyem complicirt sind möchte ich noch folgendes bemerken: Da diese Gebilde sowohl nach ihrer Aetiologie als nach dem Verlauf als pathologische zu bezeichnen sind, und ein ganz anderes Symptomenbild erzeugen, so erscheint es nicht gerechtfertigt, sie gleichfalls mit dem Ausdruck „Knochenblasen" zu benennen; es wäre zweckmässiger, sie auch in der Nomenclatur von den gewöhnlichen Knochenblasen abzutrennen und etwa als „Knochenblasen mit Empyem" oder „Empyemblasen der mittleren Muschel" zu bezeichnen. Der Ausdruck Knochencysten, der von einzelnen für grössere derartige Bildungen gebraucht wird, ist nicht berechtigt, da es ja keine echten Cysten (Cysten neuer Bildung) sind

Die klinischen Symptome der Knochenblasen sind so genau und vielseitig von Anderen beschrieben worden, dass ich nichts Neues hinzufügen kann. Die Diagnose ist in der Regel leicht, wenn es sich um grössere Knochenblasen handelt. In zweifelhaften Fällen, namentlich wenn sich grosse mit Empyem complicirte Blasen vorfinden, soll man die Sondenuntersuchung zu Hilfe nehmen. Man kann mit der Sonde nicht blos die knöcherne Consistenz, eventuell auch Pergamentknittern nachweisen, son-

dern auch, wenn die Wand sehr dünn ist, dieselbe mit der Sonde durchstossen und so direct die cystische Natur des Tumors erweisen.

Die Therapie besteht in der Abtragung mit der Schlinge, mit dem Conchotom, Meissel, der Säge oder der Scheere. Bei eitrigen Knochenblasen hört in der Regel nach Abtragung des grössten Theiles der Wand die Eiterung auf, oder sie bleibt noch durch längere Zeit auf eine engumschriebene Stelle beschränkt und äussert sich in Krustenbildung dortselbst. Eine Complication mit Nebenhöhlenempyemen habe ich niemals beobachtet, doch scheint eine solche zuweilen vorzukommen (Meyerson). Bei gewöhnlichen Knochenblasen soll man dagegen nur dann operiren, wenn dieselben eine erhebliche Grösse zeigen und wirkliche Beschwerden machen.

Das Ergebniss meiner Untersuchungen möchte ich in Folgendem kurz zusammenfassen:

Die Knochenblasen der mittleren Muschel kommen nicht sehr häufig zur klinischen Beobachtung. Sie sind als eine Bildungsabnormität der mittleren Muschel aufzufassen und vermuthlich congenital angelegt. Irgendwelche entzündliche Reize kommen für die Entstehung der Hohlräume nicht in Betracht.

Man soll von Knochenblasen nur dann sprechen, wenn die Muschel eine deutliche blasige Auftreibung zeigt, nicht aber in allen Fällen, wo eine Zelle in der mittleren Muschel sich findet.

Die Schleimhautauskleidung der Blasen besitzt ein Flimmerepithel, ist sehr dünn und zart, enthält in spärlicher Menge Schleimdrüsen, und ist mit der knöchernen Unterlage meist nur lose verbunden. Sie zeigt also ganz den Charakter der Auskleidung der Nebenhöhlen, in Folge ihrer überaus zarten Beschaffenheit noch am meisten Aehnlichkeit mit der Schleimhaut der Siebbeinzellen. —

Ein Wachsthum der Knochenblasen findet in der Regel, wenn überhaupt, nur in so minimalem Grade statt, dass weder klinisch noch histologisch deutliche Zeichen hierfür nachzuweisen sind. Entzündungen und Polypenbildungen kommen an der mittleren Muschel nicht selten vor, haben aber gewöhnlich keinen nachweisbaren Einfluss auf das Wachsthum von Knochenblasen. Die innere Schleimhaut ist dagegen meist frei von entzündlichen Erscheinungen; sie ist nur zuweilen etwas stärker serös durchfeuchtet.

Von den gewöhnlichen Knochenblasen unterscheiden sich jene seltenen Fälle, bei denen es zu Infection der Höhle, zu eitriger Secretion und secundärem Verschluss des Ausführungsganges kommt; wenn dies geschieht, dann kann die Knochenblase in ein rasches Wachsthum gerathen und eine bedeutende Grösse erreichen. Das Wachsthum ist in solchem Falle bedingt durch den Druck des Eiters, der sich beständig absondert und keinen Abfluss hat, sowie durch die von der Innenseite ausgehende Entzündung der Wand, welche namentlich histologisch deutlich nachzuweisen ist. — Diese Tumoren sind also, im Gegensatze zu den gewöhnlichen Knochen-

blasen, als pathologische Gebilde aufzufassen und sollen daher von letzteren auch durch die Bezeichnung getrennt werden. — Zu den gewöhnlichen Knochenblasen zählen auch die sogenannten Mucocelen der mittleren Muschel, welche zumeist klein oder mittelgross sind und kein erhebliches Wachsthum zeigen. Nur ausnahmsweise kann durch Entzündung und Secretstauung ein schnelleres Wachsthum eintreten, und in diesem Falle haben sie dieselbe pathologische Bedeutung wie die Empyemblasen.

Literatur.

Bergeat, Die Hohlräume der mittleren Muschel. Münchener med. Wochenschr. 1897. H. 35.

Beausoleil, R., Rev. mens. de laryngolog. 1893. Refer. im Centralbl. f. Laryngologie u. in Annal. de malad. de l'oreille.

Chiari, O., Officielles Protokoll der Gesellschaft der Aerzte in Wien. Wiener klinische Wochenschr. 1894. No. 48.

Cordes, H., Muschelhyperplasie, Polypen und Siebbein. Fränkel's Archiv für Laryng. Bd. XI. 1901.

Fränkel, B., Berliner klin. Wochenschr. 1890. No. 22.

Glasmacher, Knochenblasenbildung in der Nase. Berliner klin. Wochenschrift. 1884.

Hajek, M., Pathologie und Therapie der entzündlichen Erkrankungen der Nebenhöhlen der Nase. Leipzig u. Wien. 1899.

Heymann, P., Berliner klin. Wochenschrift. 1890. No. 22.

Knight, Ch. H., Cyst of the middle turbinated bone. New-York. med. Journ. 1892. Ref. im Centralbl. f. Laryng. 1892/93. S. 274.

Meyerson, S., Ueber Knochenblasenbildung in der Nase. Monatsschrift für Ohrenheilkunde. 1893. S. 193.

Schäffer, M., Chirurgische Erfahrungen in der Rhinologie und Laryngologie aus den Jahren 1875—85. Wiesbaden 1885 (bei Bergmann).

Schiefferdecker, P., Histologie der Schleimhaut der Nase und ihrer Nebenhöhlen. In Heymann's Handbuch der Laryngologie.

Schmiegelow, Rev. de laryng. 1890. Nach Stieda.

Stieda, A., Ueber Knochenblasen in der Nase. Fränkel's Archiv f. Laryngol. Bd. III. 1895.

Sundholm, A., Beitrag zur Kenntniss der Knochenblasen in der mittleren Nasenmuschel. Fränkel's Archiv f. Laryng. Bd. XI. 1901.

Zuckerkandl, Normale und pathologische Anatomie der Nasenhöhle und ihrer pneumatischen Anhänge. Wien 1892.

Erklärung der Abbildungen

auf Tafel XV.

Figur 1. Von Fall I; zeigt an der inneren Schleimhaut Rundzelleninfiltration und eine croupöse Auflagerung an einer von Epithel entblössten Stelle; im Knochen Resorptionsvorgänge.

Zeiss, Obj. B., Ocul. 1, Tubuslänge 12. Vergr. 40/1.

Figur 2. Eine andere Stelle von Fall I; zeigt Wucherung des Periosts und Resorption des Knochens, welcher stellenweise ganz aufgezehrt ist.
Zeiss, Obj. B., Ocul. 2, Tubusl. 16. Vergr. 80/1.

Figur 3. Von Fall I; zeigt lakunäre Resorption und Periostwucheruug in stärkerer Vergrösserung.
Zeiss, Obj. D., Ocul. 4, Tubusl. 16. Vergr. 400/1.

Figur 4. Von Fall III; zeigt in der äusseren, noch mehr in der inneren Schleimhaut starke Rundzelleninfiltration, sowie lebhafte Periostwucherung.
Zeiss, Obj. B., Ocul. 2, Tubusl. 16. Vergr. 80/1.

Figur 5. Von Fall VIII; die innere Schleimhaut trägt Cylinderepithel, zeigt seröse Durchtränkung; die äussere zellarm (nicht in der ganzen Dicke gezeichnet); Periost deutlich zu sehen, nur mässig zellreich.
Zeiss, Obj. B., Ocul. 1, Tubusl. 16. Vergr. 60/1.

Figur 6. Von Fall XV; die innere Schleimhaut sehr dünn, mit Cylinderepithel bekleidet, drüsenhaltig. Aeussere Schleimhaut nur theilweise gezeichnet, zellarm. Der Knochen ziemlich dick, das Periost wenig zellreich.
Zeiss, Obj. B., Ocul. 1. Tubusl. 16. Vergr. 60/1.

Fig 5
60/7

Fig. 6.
60/7.

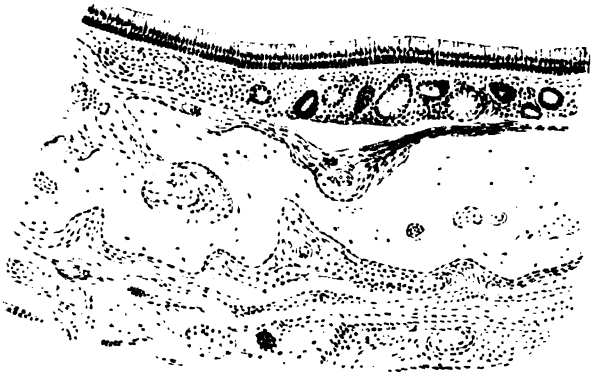

3 Krätz del.

E Laue, Lith Inst, Berlin

XVII.

Ueber die Wirkungsweise des Musculus cricothyreoideus und ihre Beziehungen zur Tonbildung.

Von

Oberstabsarzt Dr. **Ernst Barth** (Sensburg).

Es ist erstaunlich eine wie grosse Literatur über die Wirkungsweise des M. cricothyreoideus existirt. Diese Anhäufung des immer noch nicht abgeschlossenen literarischen Materials spricht für die Schwierigkeit, über seine Wirkungsweise das letzte Wort zu sprechen, für die Verschiedenheit der Ansichten, für die noch ausstehende Einigkeit der Autoren.

Neben der Hauptfrage, ob dieser Muskel den Schildknorpel herabzieht, oder den Ringknorpel heraufzieht, schwebt noch eine andere Frage: Wie wirkt er auf die Stellung der Stimmlippen? Indem er eine Annäherung der Stimmlippen herbeizuführen vermag, musste seine Wirkung auch in die Discussion über die Recurrenslähmung einbezogen werden,

Die Autoren, welche sich über die Wirkungsweise des M. cricothyr. geäussert haben, lassen sich in drei Gruppen theilen, die erste sieht die Wirkungsweise des genannten Muskels in dem Anheben des Ringknorpels an den Schildknorpel, die zweite in dem Herunterziehen des Schildknorpels nach dem Ringknorpel, die dritte schliesslich hält beide Wirkungsweisen für möglich.

Zu den Autoren der ersten Gruppe gehören nach einer Aufzählung von Jurasz[1]), welcher die Frage neuerdings bearbeitet: Th. Bartholinus, Heister, Magendie, F. Arnold, Harless, Fournié, Longet, Gavarret, Schech, Jelenffy, Elsberg, Hooper, Zuckerkandl, Neumayer, Onodi, Jurasz.

Die Anschauung, dass der Schildknorpel herabgezogen wird, vertreten Verheyn, Santorini, Meckel, Henle, Hyrtl, Hollstein, Olivier, Leube, Landois, Herrmann, Ludwig, Grützner, Rossbach, Merkel, Türck, Stoerk, Schroetter, Semeleder, M. Mackenzie, Tobold.

1) Jurasz, Zur Frage nach der Wirkung der Mm. thyreocricoidei. Archiv für Laryngologie. Bd. XII.

Den vermittelnden Standpunkt nehmen ein Winslow, Liskovius, Albinus, Hildebrandt, Quain, Budge, Funcke, Mandl, Gottstein, indem sie die Möglichkeit beider Wirkungsweisen zugeben.

Thierversuche darüber, welcher Knorpel feststeht und welcher bewegt wird, liegen in mehrfacher Anzahl vor.

Onodi[1]) fand: „So oft der Nerv oder Muskel stets durch schwache Ströme gereizt wurde, erfolgte die Contraction des M. cricothyreoideus und resultirte die Hebung des vorderen Theiles des Ringknorpels zum unteren Rande des Schildknorpels."

Neumayer[2]) stellte durch die Methode der Wärmestarre an dem frischen Kehlkopf vom Rind, Schaf, Schwein fest:

1. dass der Ringknorpelbogen gegen den unteren Rand des Schildknorpels gehoben wurde,

2) dass der Scheitel des Ringknorpelbogens nach rückwärts rückte, so dass er hinter dem Vereinigungswinkel der beiden Schildknorpelplatten zu stehen kam. Diese Veränderungen am todten Kehlkopfe konnte Neumayer bei Thieren (Hunden), denen die Mm. cricothyr. blosgelegt waren, intra vitam bestätigen.

Happel[3]), welcher durch Exstirpation der Muskeln auf ihre Wirkung schloss, erklärt den M. cricothyr. als Heber des Ringknorpels, da einseitige Exstirpation eine Senkung dieser Seite bedingt. Auch konnte er an dem freiliegenden Kehlkopf bei directer mechanischer Reizung des Muskels ein Heben des Ringknorpels erkennen, und dasselbe war der Fall, wenn das Thier phonirte.

Eine Erwähnung, dass der Schildknorpel auch ausnahmsweise beim Thier herabgezogen wird, lässt sich nirgends finden und scheint demnach auch nicht beobachtet zu sein.

Indess sind bekanntlich die morphologischen Verhältnisse auch unter den einzelnen Thierarten schon so erheblich von einander verschieden, dass die bei der einen Thierart gemachte Beobachtung nicht ohne Weiteres auf eine andere, geschweige denn auf den Menschen übertragen werden kann.

Neben der morphologischen Verschiedenheit sind auch genügend functionelle Unterschiede bei den einzelnen Thierarten bekannt.

Reizung des N. recurrens mit Strömen mittlerer Stärke verursacht beim Hunde Adduction, bei der Katze Abduction der zugehörigen Stimmlippe. Beim Pferde wird der M. cricothyr. nicht vom N. laryngeus supe-

---

1) Onodi, Die Innervation des Kehlkopfes. Wien. 1895. Bei Alfred Hölder.

2) Neumayer, Untersuchungen über die Function der Kehlkopfmuskeln. Dieses Achiv. Bd. 4.

3) Happel, Experimentelle Untersuchungen über die Function der einzelnen Kehlkopfmuskeln. Klin. Jahrbuch 1898.

rior innervirt[1]), wie es wohl bei vielen anderen Thierklassen der Fall ist.

Der N. recurrens ist nicht bei allen Thierklassen rein motorisch, sondern führt beim Kaninchen und der Katze auch centripetale Fasern. Nach bilateraler Recurrensdurchschneidung ersticken neugeborene Hunde und Katzen augenblicklich, Kaninchen dagegen nicht. Die Phonation ist gewöhnlich ein exspiratorischer Akt, bei der Katze (Miauen) und beim Pferde (Wiehern) aber inspiratorisch.

Für die schwebende Frage über die Wirkung des M. cricothyr. beim Menschen — die allein soll hier untersucht werden — kann und muss füglich das Thierexperiment ganz ausgeschaltet werden.

In einem Punkte sind wohl alle Autoren einig, dass die Hauptaufgabe des M. cricothyr. in der Spannung der Stimmlippen zu suchen ist, indem er ihren vorderen Ansatzpunkt von dem hinteren zu entfernen vermag. Seine Function hat daher die Stimmphysiologie besonders interessirt. Ich lasse daher zunächst die Anschauung einiger Hauptvertreter der Stimmphysiologie folgen.

Liskovins[2]) sagt, der M. cricothyr. zieht den Schildknorpel gegen den Bogen des Ringknorpels herab, oder wenn jener nach oben angezogen ist, diesen nach jenen hinauf.

Merkel[4]) spricht nur von einer Annäherung beider Knorpel; jedenfalls kommen bei jeder Contraction des M. cricothyr. sich beide Knorpel entgegen, da in keinem Falle von einem absoluten Fixiren des einen oder anderen die Rede sein kann. „Uebrigens ist es, wie auch Harless zugiebt (welcher die Möglichkeit des Herabtretens des Schildknorpels bekämpft) für das Resultat völlig gleich, ob der eine oder der andere Knorpel der relativ festere Insertionspunkt ist."

Rossbach[4]) erwähnt zwar die Uneinigkeit der Anschauungen, ohne auf ihren Inhalt näher einzugehen, sieht aber in der Wirkung des M. cricothyr. nur die eine Function, dass der Schildkorpel gegen den Ringknorpel herabgezogen wird. Die Möglichkeit der gegentheiligen Wirkung zieht er überhaupt nicht in den Bereich seiner physiologischen Betrachtung.

Grützner[5]) äussert sich folgendermassen: „Seine Wirkung ist leicht verständlich. Wenn wir den Ringknorpel als punctum fixum betrachten, so ist ersichtlich, dass namentlich die vorderen Fasern den Schildknorpel nach vorn abwärts bewegen und dadurch die Stimmbänder spannen."

Ewald[6]) äussert sich zunächst zu der Wirkungsweise der verschie-

---

1) H. Möller, Das Kehlkopfpfeifen der Pferde. Citirt bei H. Burger, Posticuslähmung. Arch. f. Laryng. Bd. 9. 243.

2) Liskovius, Physiologie der menschlichen Stimme. Leipzig 1846.

3) Merkel, Anthropophonik. Leipzig 1863. S. 680.

4) Rossbach, Physiologie der Stimme. Würzburg 1869. S. 59.

5) Grützner, Physiologie der Stimme und Sprache.

6) Ewald, Physiologie der Stimmbildung in Heymann's Handbuch.

denen Abtheilungen des Muskels. Jelenffy[1]) hat nämlich den M. cricothyr. in drei Kraftcomponenten getheilt. Die erste Componente entspringt am Schildknorpel und inserirt sich am Ringknorpel, ihre Function bestehe darin, dass sie den Ringknorpel zum Schildknorpel hebt. Die zweite Componente hat weder einen Ursprung noch eine Insertion, sondern zwei Endpunkte, ihre Function besteht darin, dass sie den Schildknorpel nach vorne zieht, den Ringknorpel nach rückwärts verlegt. Die dritte Componente entspringt am Ringknorpel und hat ihre Insertion am Schildknorpel, ihre Function besteht darin, dass sie die Thyreoidalplatten in ihrer ganzen Breite nähert und dadurch die Adduction der Stimmbänder verursacht."

„Es ist einleuchtend, „dass die Leistungen der verschiedenen Fasern wie bei jedem breiten Muskel nicht völlig untereinander gleich sind; andererseits aber können sie auch nicht scharf genug von einander getrennt werden, um den anatomisch unterscheidbaren Abtheilungen besondere Functionen zuzusprechen·"

„Andererseits widerspricht jedoch die Annahme Jelenffy's, dass der Muskel sich aus Fasern zusammensetze, welche entgegengesetzte fixe und Bewegungspunkte haben, allen sonst bekannten anatomischen und physiologischen Verhältnissen."

Nach Ewald hat der M. cricothyr. vor allen Dingen das Bestreben, Schild- und Ringknorpel an einander zu nähern. „Ob es wirklich zu dieser Bewegung, welche beim Hunde sehr energisch und umfangreich ausgeführt wird, auch beim erwachsenen Menschen in irgendwie grösserm Maasse kommt, ist schwer zu sagen. Es ist freilich wiederholt angegeben worden, dass sich die Entfernung zwischen den genannten Knorpeln beim Heraufgehen mit der Singstimme von den tiefsten zu den höchsten Tönen verkleinern, aber diese Bewegung ist jedenfalls nur sehr gering." Bei einer sehr mageren Person, die Ewald daraufhin untersuchte, betrug die Differenz in der Entfernung höchstens 1 mm, bei anderen Personen konnte er überhaupt keinen Unterschied wahrnehmen. „Bedenkt man, dass sich die Tonhöhe bei diesen Versuchen um 2 Octaven änderte, der Spannungsunterschied der Bänder also ein ausserordentlich grosser gewesen sein muss und trägt man ferner dem Umstande Rechnung, dass man am ausgeschnittenen Kehlkopfe eine sehr umfangreiche Bewegung der beiden Knorpel gegen einander ausführen muss, um die Tonhöhe auch nur um einige Töne zu verändern, so wird man die Auffassung Vierordt's anerkennen müssen, welche in dem M. cricothyr. weniger eine Zugvorrichtung als ein entsprechendes Widerlager gegen den Zug von der andern Seite (hauptsächlich vom M. vocalis) erblickt. Dazu kommt endlich noch die für die Grösse der Bewegung der Stimmbänder ungünstige Lage der Drehungsachse. welche soweit rückwärts gelegen ist, dass die Verlängerung der Bänder etwa die Hälfte der Bewegung betragen würde.[2])

1) Pflüger's Archiv für Physiologie 1873.

2) Zusatz bei der Correctur: Vergl. dieser Auffassung gegenüber die Versuche und Versuchsanordnung von Joh. Müller s. u. S. 203 u. 193.

Ferner hält Ewald es für sicherlich richtig, dass sich eigentlich nur der Ringknorpel am Schildknorpel bewegt und nicht umgekehrt der Schildknorpel eine Drehung zum Ringknorpel hin ausführt. Denn der Schildknorpel ist durch die an ihm befestigten Halsmuskeln fixirt und der Ringknorpel dagegen sehr leicht beweglich. „Am freigelegten Kehlkopf des Hundes kann man sich von diesen Verhältnissen auf's Deutlichste überzeugen, besonders wenn man in die beiden Knorpel lange Nadeln eingestossen hat. Aber es ist für unsere Vorstellung ungleich bequemer, den Schildknorpel als den beweglichen Hebelarm aufzufassen und da es mechanisch für die Bewegung der Stimmbänder auf das Gleiche hinauskommt, so will Ewald in seinen Darstellungen der Stimmphysiologie **diese Hilfsvorstellung** gelten lassen."

Ferner nimmt Ewald an, „dass der M. cricothyr. vermöge seiner lateralen, schräg von vorn nach hinten verlaufenden Fasern den Schildknorpel nach vorn schiebt, aber die Stimmbänder auch auf diese Weise nur sehr unbedeutend verlängern kann. Durch die lateralen Fasern wird der Schildknorpel seitlich zusammengedrückt, was natürlich in Folge der gleichzeitig eintretenden grösseren Ausdehnung in der Richtung von hinten nach vorn ebenfalls eine Verlängerung der Stimmbänder herbeiführen muss. Sehr umfangreich ist diese Gestaltsveränderung des Kehlkopfes, die sich übrigens am lebenden sowohl wie am ausgeschnittenen Organ leicht nachahmen lässt, aber auch nicht. Daher kann auch der M. cricothyr. für sich allein weder einigermassen spannen noch auch einander nähern."

Nach Michael[1]) spannt der M. cricothyr. die Stimmbänder, indem er die vorderen Partien des Schildknorpels und Ringknorpels einander nähert, die hintern dagegen entfernt. „Es ist unwesentlich, ob diese Position durch Hinaufziehen des Ringknorpels oder durch Hinabziehen des Schildknorpels entsteht. Der Effect ist bei beiden Arten derselbe und wird, je nachdem der eine oder der andere Knorpel durch die accessorischen Muskeln fixirt ist, auf die eine oder andere Weise erreicht werden."

Castex[2]) äussert sich in seinem neuen Buche: Maladies de la voix ähnlich: Le muscle cricothyroïdien, à l'extérieur du larynx, étalé en forme d'éventail. Il fait basculer en avant les deux cartilages, l'un sur l'autre, et allonge ainsi les cordes vocales en éloignant leurs deux points d'attache. Il est un des muscles les plus importants.

Nach diesen Aufzählungen geht also die Ansicht der grossen Mehrzahl der Autoren dahin, dass der Ringknorpel das Punctum mobile bildet und durch die Wirkung der Mm. cricothyr. heraufgezogen wird, wenn auch eine Anzahl von Autoren die Möglichkeit gelten lässt, dass das umgekehrte Verhältniss eintritt.

Jedoch auch diese schüchtern zugegebene Möglichkeit soll anscheinend künftig unter allen Umständen als ausgeschlossen gelten.

---

1) Michael, Die Bildung der Gesangregister. Hamburg 1887. S. 70.
2) Castex, Maladies de la voix. Paris 1902.

Jurasz[1]) hat neuerdings die Wirkung der Mm. cricothyr. einer Besprechung unterzogen und kommt zu dem Ergebniss, dass ihre Hauptwirkung „einzig und allein in der in Anziehung des Ringknorpelreifes an den unteren Rand des Schildknorpels besteht. Die Wirkung in umgekehrter Richtung ist nahezu undenkbar." Wie er noch besonders hervorhebt, ist er „zu dieser Ueberzeugung nicht auf dem Wege des Experiments, sondern auf dem der anatomischen und physiologischen Betrachtungen und Erwägungen gelangt, welche ihm genügend zuverlässige Anhaltspunkte für die Beleuchtung und Lösung der Streitfrage darbieten."

Die Argumente, auf welche Jurasz seine Beweisführung stützt, sind folgende:

Die Mm. cricothyreoid. gleichen nach Form und Bau jener Gruppe von Muskeln, welche an einer Stelle breit aufsitzen und von da aus mit convergirenden Fasern einer anderen Stelle zustreben, um sich an dieser entweder direct oder indirect mittelst einer Sehne zu befestigen (M. temporalis, deltoideus, pectoralis, cricoarytaenoideus posticus und lateralis). Sie wirken in der Weise, dass das breite Ende das Punctum fixum und der Ort, wo sich die Fasern sammeln, das punctum mobile darstellt.

In Ausnahmefällen können die Muskeln auch entgegengesetzt wirken, indem sie den Ursprung dem Ansatzpunkt (Punctum mobile) nähern, wie beispielsweise die Mm. pectorales die Rippen nach dem Oberarm hin ziehen, sobald sie als respiratorische Hülfsmuskeln fungiren.

Die Voraussetzung dieser entgegengesetzten Wirkung ist aber die Möglichkeit, das Punctum mobile zu fixiren.

Nach Jurasz „stehen aber dem Ringknorpel keine Muskelkräfte zur Verfügung, die ihn direct fixiren, geschweige denn so fest und sicher fixiren könnten, wie es erforderlich ist, damit das Herabziehen des Schildknorpels durch die Mm. cricothyr. möglich wäre."

Ferner wäre eine stärkere Neigung der Glottisebene, wie sie durch das Herabziehen des Schildknorpels zu Stande käme, für die Stimmbildung unzweckmässig, indem der Exspirationsstrom den stärksten Druck auf die am höchsten liegenden Glottisabschnitte, die der Pars cartilaginea, ausüben und die relativ am wenigsten schwingungsfähigen Theile am intensivsten treffen würde, während das Heraufziehen des Ringknorpels die Glottisebene horizontaler und somit für die Stimmbildung zweckmässiger gestaltet.

Schliesslich hat Jurasz durch directe Beobachtungen der Lageveränderung des Schild- und Ringknorpels festgestellt, dass während der Phonation, besonders bei hohen Tönen, der Ringknorpel sich nach oben verschiebt und bei der Respiration wieder heruntersteigt.

Der fundamentale Mechanismus der Phonation kann nach Jurasz nur in der Weise eingeleitet werden, dass der Stimmrahmen (Schild- und Ringknorpel) fixirt wird. „Für die Fixation des Schildknorpels ist bestens gesorgt, denn er wird durch die Mm. hyothyreoidei nach oben, durch die

1) Dieses Archiv. Bd. XII.

sternothyreoidei nach unten gezogen und durch die Pharyngothyreoidei nach hinten gegen die Wirbelsäule bewegt.

So will Jurasz auch die bisherige Bezeichnung für den Ringknorpel als Grund oder Stellknorpel und die für den Schildknorpel als Spannknorpel entsprechend seiner Anschauung mit einander vertauscht wissen und da es sonst in der anatomischen Nomenclatur üblich ist an erster Stelle den Namen des Ursprungs, an zweiter Stelle den des Ansatzes zu stellen, schlägt er auch vor, den Muskel thyreocricoideus zu benennen.

Gegen alle diese Ausführungen lassen sich jedoch verschiedene Einwände machen.

Wenn man auch den von Jelenffy vertretenen Standpunkt nicht theilen kann, so muss doch allseitig zugegeben werden, dass die mehr horizontal verlaufenden Fasern eine Verschiebung der beiden Knorpel in sagittaler Richtung, die mehr verticalen Fasern eine Annäherung in verticaler Richtung bewirken.

Nehmen wir zunächst rein hypothetisch — an, dass der Ringknorpel fixirt sei, so wird der M. cricothyr. den unteren Rand des Schildknorpels nicht nur herunterziehen, sondern ihn auch noch gleichzeitig etwas nach vorn schieben — das Cricothyreoidealgelenk ist ausserdem so gebaut, dass es eine leichte Verschiebung in sagittaler Richtung gestattet. „Die Articulatio cricothyr. bildet kein reines Charnier, sondern vielmehr ein freies Gelenk, denn es lässt Schlotterbewegungen in der Richtung nach oben, unten, vorne und hinten zu[1])".

Ewald giebt zu, dass „der Muskel vor allen Dingen das Bestreben hat, Schild- und Ringknorpel einander zu nähern", bezweifelt aber, dass es zu dieser Bewegung auch beim erwachsenen Menschen in irgendwie grösserem Maasse kommt. — Bezweifelt man diese Bewegung, so ist überhaupt nicht ersichtlich, in welcher Weise der M. cricothyr. eine spannende Wirkung auf die Stimmlippen ausüben soll. Nun hat Ewald nur einmal eine Differenz von 1 mm beobachtet, bei anderen Personen aber gar keinen Unterschied wahrgenommen, obgleich sich die Tonhöhe bei diesen Versuchen um zwei Octaven änderte; es ist also begreiflich, dass er sich der Ansicht Vierordt's anschliesst, welcher in dem M. cricothyr. weniger eine Zugvorrichtung als ein entsprechendes Widerlager gegen den Zug von der anderen Seite (hauptsächlich vom M. vocalis) erblickt. Hingegen ist auf das Bedenken Ewald's, welches er darin äussert, „dass man am ausgeschnittenen Kehlkopfe eine sehr umfangreiche Bewegung der beiden Knorpel gegen einander ausführen muss, um die Tonhöhe auch nur um wenige Töne zu verändern", auf die klassischen Versuche von Joh. Müller[2]) (s. u.) hinzuweisen, welcher schon durch einen Zug von nur 1 Loth eine

1) Zuckerkandl, Anatomie des Kehlkopfs.

2) Joh. Müller, Ueber die Compensation der psychischen Kräfte am menschlichen Stimmorgan. Berlin 1859. Bei A. Hirschwald.

Tonsteigerung um eine halbe Tonstufe, durch eine Belastung von 37 Loth eine Tonsteigerung von $2^1/_2$ Octave erreichte. Auch „die für die Grösse der Bewegung der Stimmbänder ungünstige Lage der Drehungsachse, welche so weit rückwärts gelegen ist, dass die Verlängerung der Bänder etwa nur die Hälfte der Bewegung tragen würde", kann, wie Ewald will, nicht als stichhaltiger Einwand gelten, denn es bedarf doch nur einer den Ton erhöhenden Spannung. welche nicht mit einer gleichmässigen Verlängerung der Bänder einherzugehen braucht, da doch die verschiedene Tonhöhe nicht lediglich durch die Länge der Stimmbänder, sondern auch durch ihre Spannung und Dicke hervorgerufen wird.

Jurasz will auf dem Wege der anatomischen und physiologischen Erwägungen die Streitfrage gelöst haben, „dass die Hauptwirkung der Mm. thyreocricoidei einzig und allein in der Anziehung des Ringknorpelreifs an den unteren Rand des Schildknorpels besteht, die Wirkung in umgekehrter Richtung nahezu undenkbar sei."

Gegenüber dieser Behauptung wäre es also müssig, noch ein Wort zu verlieren, jedoch die Argumentation von Jurasz scheint mir nicht ganz unanfechtbar.

Schon der morphologische Vergleich des M. cricothyr. mit dem M. temporalis, deltoides, pectoralis, cricoarytaenoideus posticus und lateralis

Figur 1.

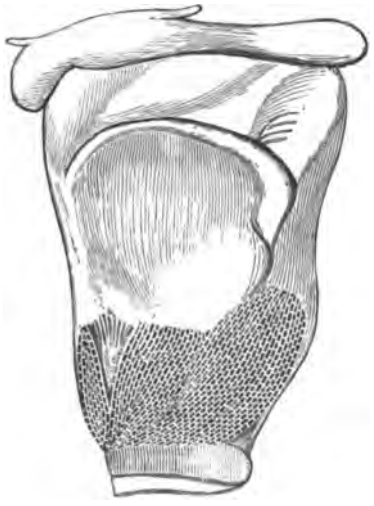

Abbildung nach Zuckerkandl.

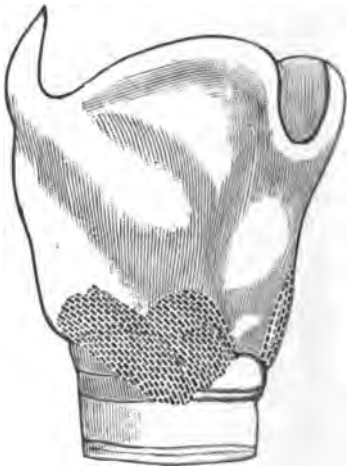

Abbildung nach Hoffmann-Rauber.

kann gewisse Bedenken hervorrufen. Diese Muskeln entspringen mit breiter Basis und ihre Fasern convergiren nach einem Punkt. Bei objectiver Betrachtung des M. cricothyreoideus lässt sich jedoch nur eine entfernte Aehn-

lichkeit seines Baues bezw. der Anordnung seiner Fasern mit denjenigen der genannten Muskeln bemerkeu.

„Der M. cricothyr.", sagt Zuckerkandl[1]) wörtlich, „entspringt an der Aussenfläche des Ringknorpelbogens, dieselbe fast ganz einnehmend und inserirt fächerförmig ausstrahlend am unteren Rand des Schildknorpels, vom Tuberculum thyreoideum inferius angefangen bis an dessen laterales Ende, sowie ferner am unteren Schildknorpelhorn."

Ein Vergleich der beiden Zeichnungen (Fig. 1) zeigt, dass ein deutlicher Unterschied zwischen der Fasernanordnung des M. pectoralis etc. und der des M. cricothyr. besteht. Man kann nicht behaupten, dass sich die Fasern des M. cricothyr. in einem Punkte sammeln wie die des M. pectoralis, temporalis etc. Auch Zuckerkandl sagt in der bereits erwähnten Beschreibung, dass der Ursprung „fast die ganze Aussenfläche des Ringknorpels" einnimmt.

Der M. cricothyr. hat also thatsächlich keinen Insertionspunkt, sondern eine ganze Insertionslinie, welche die Hälfte oder einen noch grösseren Theil der Ursprungslinie beträgt. Diese morphologische Verschiedenheit verbietet auch den Schluss auf eine gleiche Wirkungsweise der von Jurasz zum Vergleich herangezogenen Muskeln (M. pectoral., deltoid. etc.). Jedenfalls ist der M. cricothyr. nach seiner Faseranordnung zum Vertausch von Punctum fixum und Punctum mobile mehr befähigt als die genannten Muskeln.

Zwar können auch diese Muskeln ausnahmsweise Punctum mobile und Punctum fixum vertauschen, (der M. pectoralis fungirt dann z. B. als respiratorischer Hülfsmuskel), wenn die Möglichkeit gegeben ist, das Punctum mobile zum festen Punkt zu machen. Nach dieser Analogie könnte der Schildknorpel ausnahmsweise zum Ringknorpel herabgezogen werden, sobald der Ringknorpel „entsprechend fixirt wird." Diese Möglichkeit, dass der Ringknorpel den nothwendigen festen Stützpunkt abgiebt, wird von Jurasz aber mit aller Entschiedenheit in Abrede gestellt; „dem Ringknorpel stehen keine Muskelkräfte zur Verfügung, die ihn direct fixiren, geschweige denn so fest und sicher fixiren könnten wie es erforderlich ist, damit das Herabziehen des Schildknorpels durch die Mm. cricothyr. möglich wäre." In diesem Umstande sieht Jurasz den wichtigsten, „definitiv entscheidendeu Anhaltspunkt dafür, dass die Mm. cricothyr. nur in einer Richtung ihre Thätigkeit zu entfalten vermögen und dass diese Thätigkeit nur in der Adduction des Ringknorpels an den Schildknorpel bestehen kann."

Zweifellos ist der gewöhnliche Bewegungsmodus der, dass der Schildknorpel durch die an ihn ansetzenden Muskeln fixirt wird und nun die Mm. cricothyr. den Ringknorpelreif heranziehen. Aber wir müssen zugeben, dass die Fixation des Schildknorpels immer nur eine relative ist, je nach der Intensität des Muskelzuges, der auf ihn einwirkt.

Wir sehen daher auch den Schildknorpel fortwährend seine Lage

1) Zuckerkandl, Anatomie d. Kehlkopfes in Heymann's Handb. d. Laryng.

wechseln, zum Beispiel bei verschieden hohen Tönen, entsprechend dem verschieden starken Muskelzuge, welcher ihn nach oben zieht.

Nun tritt aber auch der Fall ein, dass der Schildknorpel nach unten tritt, dass also die Muskeln, welche ihn dem Brustbein nähern, die Mm. sternothyreoidei das Uebergewicht erlangen, z. B. bei allen vertieften Inspirationen, beim Gähnen. Die Voraussetzung für das Zustandekommen dieser Bewegung ist eine Erschlaffung der Muskulatur, welche den Schildknorpel nach oben zieht (Mm. hyothyreoidei und alle diejenigen Muskeln, welche das Zungenbein nach oben zu ziehen und zu fixiren im Stande sind.)

Trifft nun während eines derartigen Contractionszustandes, in welchem die Mm. sternothyr. den Schildknorpel in Folge vollständiger Erschlaffung seiner Heber herunterziehen, ein Innervationsimpuls die Mm. cricothyr., so muss der Erfolg der Contraction der Mm. cricothyr. der sein, dass der labile Schildknorpel dem Ringknorpel genähert wird, dass also die Mm. sternothyr. und cricothyr. Synergisten werden.

Dadurch, dass die Mm. sternothyr. den Schildknorpel herabziehen, verkürzen sie auch die Luftröhre. Je mehr sie die einzelnen Trachealringe nähern — denn die Bifurcation muss als ein Punctum fixum gelten, da sie nicht ausweichen kann —, desto mehr wird aus der Luftröhre ein starrwandiges Rohr, dessen oberster Aufsatz, der Ringknorpel, bei maximaler Contraction der Mm. sternothyr. absolut fixirt ist.

Wenn also die Heber des Schildknorpels erschlafft sind, so müssen bei gleichzeitiger Contraction der Mm. sternothyr. die Mm. cricothyr. den unteren, weder nach oben noch nach hinten fixirten Schildknorpelrand an den durch die Wirkung der Mm. sternothyr. relativ stärker fixirten Ringknorpel herabziehen.

Um diese Wirkung der Mm. cricothyr. (Herabziehen des Schildknorpels) zu beobachten, ist, wie schon gesagt, allerdings eine Voraussetzung unerlässlich, die Erschlaffung der Heber des Schildknorpels. Es ist begreiflich, dass wir daher diese Wirkung der Mm. cricothyr. nur bei solchen Individuen sehen werden, welche durch Uebung eine besondere Herrschaft über ihre Halsmusculatur erlangt haben — aber unmöglich ist sie nicht.

Beobachtungen am Menschen über die Bewegungsrichtungen des Schild- und Ringknorpels.

Die gewöhnliche Beobachtung am tönenden Kehlkopf geht dahin, dass mit dem Ansteigen der Tonhöhe der Kehlkopf ebenfalls ansteigt und mit dem Fallen der Tonhöhe ebenso fällt, dass er also bei dem höchsten Tone am höchsten, bei dem niedrigsten Tone am tiefsten steht. Dieser Bewegungsmodus lässt sich entsprechend den grösseren Unterschieden der Tonhöhen bei der Singstimme auch deutlicher während des Singens als während des Sprechens feststellen.

Diese Bewegung findet ihre Erklärung in der mit dem Ansteigen des Tones nothwendig werdenden stärkeren Spannung der Stimmlippen. Je

stärker die Spannung ausfallen muss, desto stärker müssen sich die Mm. cricothyr. contrahiren, desto fester muss aber auch das Punctum fixum dieser Muskeln — der Schildknorpel — stehen. Diese Steigerung der Fixirung kann sich wieder nur dadurch vollziehen, dass der Schildknorpel immer stärker an das Zungenbein herangezogen wird. Diese Fixation vollzieht sich aber erst mit dem eintretenden Bedürfniss und erfolgt unter einem Ansteigen in Folge einer stärkeren Contraction der Mm. hyothyr. und der Fixatoren des Zungenbeins, welche dasselbe gleichzeitig heben.

Dass bei dem phonischen Ansteigen des Schildknorpels die Mm. cricothyr. sich contrahiren, lässt sich durch Betrachtung der Gegend des Lig. conicum mit Sicherheit beobachten. So sagt auch Jurasz: „Man setzt die Spitze des Zeigefingers auf den Reif des Ringknorpels unter gleichzeitiger Berührung des Schildknorpels und sucht sich über das Verhalten dieser Knorpel während des Singens zu orientiren; sofort beim Beginn der Phonation wird man deutlich fühlen, dass der Ringknorpel keineswegs unbeweglich bleibt, sondern im Gegentheil dem Drucke des Fingers ausweicht und sich nach oben verschiebt. In dieser Lage verbleibt er dann so lange, bis die Phonation unterbrochen wird und die Respiration eintritt, während welcher er wieder heruntersteigt. Auch eine andere Methode führt zu demselben Ziele. Man legt die Spitze des Zeigefingers an das Ligamentum cricothyreoidenm medium so, dass der Nagel sich fest an den unteren Rand des Schildknorpels anlehnt, ohne dass dabei der Ringknorpel berührt wird. In dem Moment der Phonation verspürt man unzweideutig, dass der Ringknorpel heraufrückt und auf den Finger einen Druck ausübt. Weniger entscheidend ist das Experiment, wenn man mit zwei Fingern einer Hand zu gleicher Zeit manipulirt, indem man den einen auf den Schild- und den andern auf den Ringknorpel stützt. Die Verschiebungen des ganzen Kehlkopfes während der Stimmbildung erschweren die Beobachtung und gestatten weniger gut, den Platzwechsel des Ringknorpels nachzuweisen. Selbstverständlich gelingt es, namentlich bei den ersten Methoden, um so besser, das angegebene Resultat zu erlangen, je höheren Ton man singen lässt, weil dann entsprechend der stärkeren erforderlichen Spannung der Stimmbänder sich die Mm. cricothyr. fester contrahiren und energischer ihren Effect hervorbringen.“

Ewald's Anschauung, dass der M. cricothyr. weniger ein Spanner der Stimmlippen, als vielmehr ein Widerlager gegen die Wirkung des M. vocalis ist, kommt auch in seiner Auffassung der phonischen Auf- und Abwärtsbewegungen des Kehlkopfes zum Ausdruck. „Der Kehlkopf wird willkürlich bei der Phonation bewegt und begünstigt dann durch seine tiefe Stellung die Hervorbringung der tiefen Töne, durch seine hohe Stellung die Erzeugung der hohen Töne. Die extremen Lagen sind etwa um 3 cm von einander entfernt; die Ruhelage liegt in der Mitte. Akustisch kommt es hierbei nicht auf eine Verlängerung und Verkürzung des Windrohres, sondern auf eine entsprechende Veränderung des Ansatzrohres an.“

Im Uebrigen hat die Frage nach dem Stande bezw. den Auf- und

Abwärtsbewegungen des Kehlkopfes die stimmphysiologische Forschung bis jetzt nicht besonders interessirt, indem sie die allgemein zu beobachtende Thatsache, dass diese Bewegungen mit der Tonhöhe Hand in Hand gehen, keiner eingehenderen Untersuchung unterzog.

So äussert sich auch Castex neuerdings zu dieser Frage: En général le larynx s'élève vers le maxillaire inférieur, quand la voix monte, pour s'abaisser, quand elle descend. Le Dr. Krzywicki (de Königsberg) a pu enregistrer ces mouvements avec son laryngographe.

Die Thatsache, dass der ganze Stimmumfang bei tiefem Kehlkopfstande abgesungen werden kann und dass gut ausgebildete Sänger mit tief stehendem Kehlkopfe alle ihre Töne hervorbringen, hat in der wissenschaftlichen Stimmphysiologie bis jetzt nur sehr wenig Beachtung gefunden.

Mandl[1]) bemerkt an einer Stelle, dass auch beim unbeweglichen Organ sich alle Töne hervorbringen lassen, ohne diesem Mechanismus besondere Bedeutung beizumessen.

In gleicher Weise erwähnt auch Castex: Mais ces deplacements (Auf- und Absteigen) ne sont pas nécessaires et d'excellents artistes ne les présentent pas, ohne diese Art der Tonbildung weiter zu würdigen.

Um so bemerkenswerther ist eine Arbeit von Hellat[2]), wo meines Wissens zum ersten Male von wissenschaftlicher Seite die Frage der Kehlstellung beim Singen in Angriff genommen wird — ich sage von wissenschaftlicher Seite, denn rein empirisch beschäft sie Gesangslehrer und Sänger schon lange.

Hellat fand, dass bei den Sängern, welche keine besondere Ausbildung erhalten haben, der Kehlkopf sich der Tonhöhe entsprechend auf- und abbewegt und dass viele von den professionellen Sängern ebenso singen, dass hervorragende Künstler aber bei feststehendem und tiefem Kehlkopfe singen. Er erklärt die Bevorzugung des tiefen Kehlkopfstandes seitens guter Gesangskünstler mit den akustischen Vortheilen, welche dieselbe gewährt. Der tiefe Kehlkopfstand bedingt eine Vergrösserung des Ansatzrohres und gestattet eine entsprechend grössere Entwickelung des Tones. Auf die Rolle aber, die hierbei die Mm. cricothyr. spielen, geht er nicht näher ein.

In welcher Richtung wirkt der M. cricothyr. bei dem sogenannten tiefen Kehlkopfstande?

Die Beobachtungen über den tiefen Kehlkopfstand beim Singen haben sich bis jetzt mit der Annahme begnügt, dass der Kehlkopf während der ganzen Skala seines Tonumfanges einen unverrückbaren Stand behauptet. Der Erforschung des Mechanismus, durch welchen er in der festen Stellung gehalten wird, hat man bis jetzt keine besondere Aufmerksamkeit zugewandt.

---

1) Mandl, Hygiène de la voix chantée et parlée. Paris 1876.

2) Hellat, Dieses Archiv. Bd. VIII.

In tiefer Lage kann der Kehlkopf durch verschiedenartige Muskelwirkung gehalten werden.

Zunächst ist es wahrscheinlich, dass bei absoluter Fixirung des Kehlkopfes durch Zug und Gegenzug der den Schildknorpel herauf- und herabziehenden Muskeln ein Gleichgewichtsstand hergestellt wird, welcher die sonst eintretenden Verschiebungen des Kehlkopfes bei verschieden hohen Tönen verhindert. Wenn der Schildknorpel auf diese Weise in eine absolut feste Lage gebracht wird, also im anatomischen Sinne als fixirt gelten kann, so ist es wahrscheinlich, dass dann der M. cricothyr. den weniger fixirten Ringknorpelreif an den unteren Schildknorpelrand heranhebt. Vielleicht greift aber bei dem tiefen, unverrückbaren Kehlkopfstand die Vierodt'sche Theorie Platz, dass die Mm. cricothyr. nur ein Widerlager bilden und die Spannung der Stimmlippen von anderen Kehlkopfmuskeln besorgt wird. Demgegenüber habe ich jedoch an anerkannt bestgeschulten Sängern folgendes örtliche Verhalten des Kehlkopfes beobachten können: Wird bei respiratorischer Ruhelage des Kehlkopfes ein Ton angegeben, so entspricht dieser Ton der unteren Grenze der Tonskala. Gehen sie nun die Skala Ton für Ton in die Höhe, so geht der Ringknorpel, wie man sich durch Betasten des vorderen Randes seines Reifes überzeugen kann, Schritt für Schritt etwas herunter, bis er etwa nach einer Dezime bis Duodezime seinen tiefsten Stand, fast im Jugulum, erreicht hat. Gleichzeitig wird aber, ebenfalls stufenweise, der untere Rand des Schildknorpels nach dem Ringknorpel herabgezogen, so dass schliesslich der untere Rand des Schildknorpels den oberen Rand des Ringknorpelreifes bedeckt.

Beobachtet man gleichzeitig den oberen Rand des Schildknorpels durch Betastung der Incisura thyr., so nimmt man nicht nur ein entsprechendes Absteigen des oberen Schildknorpelrandes wahr, sondern auch eine gleichzeitige Neigung desselben nach vorn (s. Fig. 2).

Figur 2.

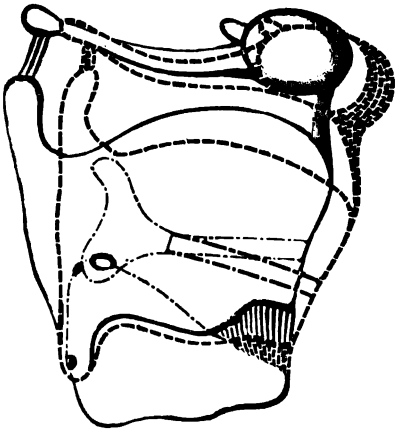

In derselben Weise macht das Zungenbein eine Bewegung nach vorn und unten.

Dieses örtliche Verhalten des Kehlkopfes beim Singen bei den bestgeschulten Sängern ist also gerade entgegengesetzt dem Verhalten des Kehlkopfes bei sogenannten Natursängern und nach Hellat auch noch bei manchen professionellen Sängern. Das Singen mit absteigendem Kehlkopf ist thatsächlich möglich und kann sich nach den obigen Auseinandersetzungen (s. S. 196) unter der Voraussetzung vollziehen, dass die Musculatur, welche den Schildknorpel und das Zungenbein nach oben zieht bezw. fixirt, vollkommen erschlafft. Trifft diese Voraussetzung zu, so ist auch der M. cricothyr. im Stande, den Schildknorpel an den Ringknorpelreif herunterzuziehen, wie man also an gut geschulten Sängern thatsächlich beobachten kann.

Die Gestaltung des Stimmapparates bei den verschiedenen Stellungen des Kehlkopfes.

Der verschieden hohe Stand des Kehlkopfes, der innerhalb mehrerer, bis 3 cm schwanken kann, greift wesentlich auf die Gestaltung des gesammten Stimmapparates ein. Wie gestaltet er sich bei dem ohne jede besondere Schulung Singenden?

Wir beobachten hier, dass der Kehlkopf mit jeder höheren Tonstufe steigt, dass er um so höher steigt, je höher der Ton, der hervorgebracht werden soll.

Dieses Ansteigen des Kehlkopfes, gewissermassen proportional der Tonhöhe, entspringt der Nothwendigkeit, den Schildknorpel immer sicherer zu fixiren, je stärker der Zug des M. cricothyr. den Ringknorpelreif an den Schildknorpel heranzieht.

Nun ist der Schildknorpel, der das Punctum fixum für den M, cricothyr. abgeben soll, selbst nur relativ fixirt. Soll er die Aufgabe erfüllen, auch bei stärkeren Contractionen des M. cricothyr. punctum fixum zu bleiben, so muss er selbst stärker fixirt werden, das ist nur dadurch möglich, dass er an das Zungenbein durch den M. hyothyr. mit aller diesem Muskel zur Verfügung stehenden Kraft herangezogen wird. Nun ist aber das Zungenbein auch noch kein Punctum fixum, sondern unterliegt einem fortwährenden Wechsel der Stellung, je nach der Kraft der in verschiedenen Richtungen auf dasselbe einwirkenden Muskeln. Soll es dem Schildknorpel als Punctum fixum dienen, so muss es selbst erst durch Muskelwirkung sicher fixirt werden.

Die Fixation des Zungenbeins vollzieht sich durch die Contraction der Mm. geniohyoidei, mylohyoideus, digastrici, stylohyoidei, pharyngohyoideus und ferner der Mm. omohyoidei.

Die Hauptrichtung, welcher unter der Einwirkung dieser Muskeln das Zungenbein folgt, ist die nach oben, nach der Schädelbasis und der Wirbelsäule zu, — wie bei der Schluckbewegung — (hinterer Bauch der Mm. digastrici, stylohyoidei und hyopharyngeus); die Fixation des Zungenbeins

wird in der Weise bewirkt, dass durch den Gegenzug des M. omohyoideus nach unten und rückwärts und einen Zug des M. mylohyoideus und geniohyoideus nach vorn das Zungenbein festgespannt wird.

Indem wir bis zu dem höchsten Grade der Fixation des Zungenbeins den Kehlkopf emporsteigen sehen und fühlen, sehen wir den Stimmapparat folgende Gestaltsveränderung eingehen.

Die Luftröhre wird länger und dementsprechend in ihrem Durchmesser kleiner.

Der Kehlkopf wird, der Bewegung des Zungenbeins folgend, in toto gehoben, ferner aber werden durch den Zug der Mm. cricothyr. nach oben die Ringknorpelplatte und mit ihr die Aryknorpel mehr an die Wirbelsäule angedrängt.

Entsprechend der Verlängerung des Windrohres und dem Ansteigen des Kehlkopfes wird das Ansatzrohr verkürzt.

Durch die Contraction der Mm. hyothyr. und die Annäherung des Schildknorpels an das Zungenbein wird das zwischen der Membrana hyothr. und Lig. thyreoepiglotticum und Petiolus gelegene Fettpolster nach rückwärts verschoben, wodurch der Petiolus ebenfalls gegen den Kehlkopfeingang zurückgedrängt wird. Durch diese Rückwärtsdrängung des Petiolus wird einmal der Kehlkopfeingang verkleinert, ferner der vorderste Abschnitt der Taschenbänder heruntergedrückt, so dass auch der vorderste Abschnitt des Sinus Morgagni jedenfalls an der Entfaltung behindert werden muss, und ebenso der vorderste Abschnitt der Stimmlippen.

Die Beweglichkeit des ganzen Kehldeckels ist durch die Rückdrängung seines Petiolus eingeschränkt, der Kehlkopfeingang, wie schon erwähnt, verkleinert.

Durch die Fixation des Zungenbeins wird der Zungengrund der hinteren Rachenwand genähert, der Hypo- und Mesopharynx dementsprechend verkleinert.

Auch die Mundhöhle, wenigstens ihre hintere Hälfte, erfährt durch die Fixation des Zungenbeins und den entsprechend höheren Stand der hinteren Zungenhälfte eine entsprecheude Einengung.

Demgegenüber gestaltet sich der Stimmapparat beim Singen mit absteigendem Kehlkopf folgendermassen:

Die Luftröhre wird kürzer und gewinnt einen grösseren Durchmesser.

Der Schildknorpel wird vermöge der mehr horizontal wirkenden Fasern des M. cricothyr. etwas nach vorn durch die mehr vertical wirkenden Fasern an den Ringknorpelreif herangezogen.

Der vordere Ansatz der Stimmlippen entfernt sich von dem hinteren Ansatze in der Richtung nach vorn, die Stimmlippen werden verlängert und auf diese Weise passiv gespannt. Die Ringknorpelplatte sammt Aryknorpeln wird nicht nach der Wirbelsäule hin angedrängt, die Aryknorpel erlangen eiue freiere Beweglichkeit nach rückwärts. In Folge Erschlaffung der den Schildknorpel und das Zungenbein nach oben ziehenden Musculatur folgt die Membrana thyreohyoidea und das Zungenbein der Bewegung

des Schildknorpels. Sein oberer Rand tritt nach vorn und unten, desgleichen das Zungenbein, die Membrana thyreohyoidea und das Lig. thyreoepiglotticum werden passiv gedehnt.

Durch das Vor- und Abwärtstreten des Zungenbeins wird der Winkel, dem wir in der Medianebene begegnen, dessen Scheitel das Zungenbein. dessen oberer Schenkel der M. geniohyoideus, dessen unteren Schenkel die Membrana thyreohyoidea bilden, wesentlich stumpfer.

Der sagittale Durchmesser des Kehlkopfeinganges wie des ganzen Hypopharynx wird grösser.

Die Wölbung, welche der Zungenrücken beim Uebergang nach dem Zungengrund bildet, wird durch das Tiefertreten des Zungenbeins mehr abgeflacht, die Mundhöhle geräumiger (siehe die schematischen Zeichnungen auf Seite 199, 206, 207, 208).

Die Bedingungen für die Tonentwickelung bei den verschiedenen Gestaltungen des Tonapparates (hohem und tiefem Kehlkopfstand).

Bei dem tiefen Kehlkopfstand wird das Windrohr (Trachea) verkürzt und in seinem Durchmesser erweitert, bei dem hohen Kehlkopfstand verlängert und in seinem Durchmesser verkleinert.

Von den Stimmphysiologen wird fast ausnahmslos ein nennenswerther Einfluss dieser Gestaltsveränderung des Windrohres auf die Stimmgebung in Abrede gestellt.

So äussert sich auch Ewald[1]): „Die membranösen Zungen sind nicht in diesem hohen Grade wie die metallenen Zungen von der Länge des Windrohres abhängig und besonders wird ihre Tonhöhe nur äusserst wenig hierdurch beeinflusst. Man kann daher ohne Mühe bei gleichem Stande des Kehlkopfs (daher auch bei gleicher Länge des Windrohres) hohe und tiefe Töne singen und hemmt man nicht die reflectorischen Auf- und Abwärtsbewegungen des Kehlkopfes, so wird gerade bei den hohen Tönen das Windrohr — beim Ansatzrohr liegen die Verhältnisse natürlich umgekehrt — verlängert und bei den tiefen Tönen verkürzt. Das kurze Windrohr würde aber der Theorie nach für die Hervorbringung der hohen Töne geeigneter sein."

Selbst wenn man berücksichtigt, dass bei Verkürzung der Trachea die Trachealknorpel einander näher rücken und die Trachealwand dementsprechend mehr die Form eines soliden Rohres annimmt gegenüber der gedehnten und daher mehr nachgiebigen Luftröhre, so ist der Unterschied doch wohl zu unerheblich, um daraus einen besonderen und merkbaren Unterschied für die Tonbildung abzuleiten.

Anders liegen aber die Verhältnisse beim Stimmkasten.

Je höher der Ton bei dem tiefen Kehlkopfstande bezw. der bei der Phonation abwärts gehenden Kehlkopfbewegung steigt, desto mehr werden

1) Handbuch der Laryngologie. S. 184. Bd. I.

die Stimmlippen durch den Zug der Mm. cricothyr. gedehnt, die Spannung erfolgt also vorzugsweise passiv.

Zu dieser Annahme sind wir berechtigt einmal in Erwägung der mechanischen Verhältnisse, welche sich bei dem Herabziehen des unteren Schildknorpels an den Ringknorpelreif durch die Wirkung des M. cricothyr. ergeben (siehe Fig. 2, S. 199), ferner in Vergegenwärtigung der klassischen Untersuchungen von Joh. Müller[1]), welche beweisen, dass durch passive Spannung der Stimmlippen ein Tonumfang von 2—3 Octaven erzeugt werden kann und ausserdem auch beweisen, dass der Zug der Mm. crico-

Fig. 3.

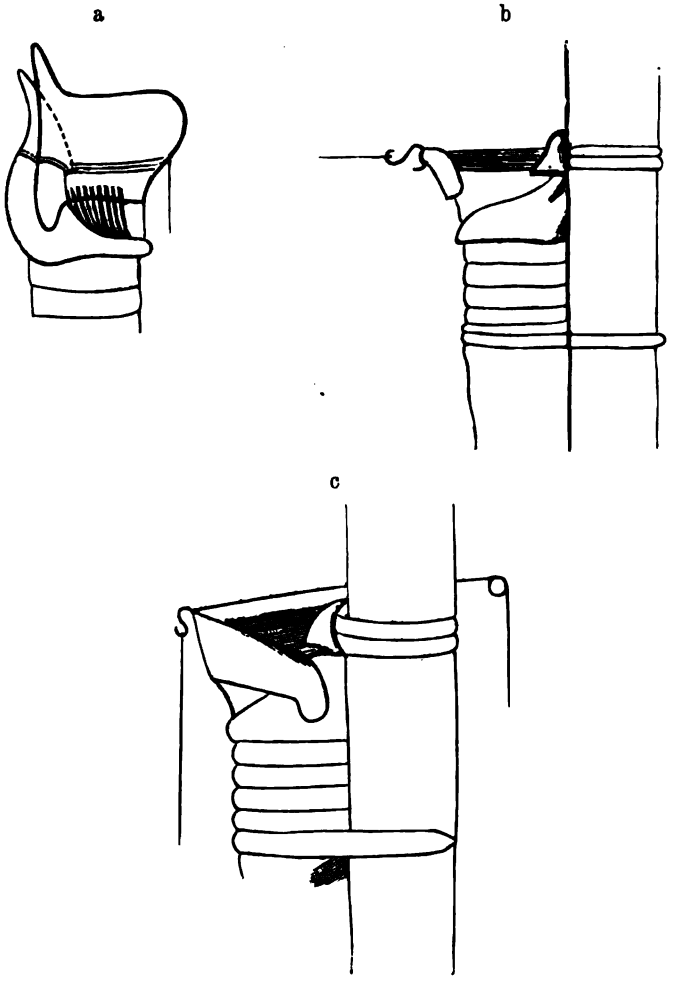

1) Joh. Müller, Ueber die Compensation der physischen Kräfte am menschlichen Stimmorgan. Berlin 1839.

thyr. nach unten, welcher der Versuchsanordnung Joh. Müller's entspricht, dieselben passive Spannung bewirken.

Die Versuchsanordnung Joh. Müller's war folgende: Der Kehlkopf mit einem Stück der Luftröhre wurde mit der hinteren Wand auf ein Brettchen gelegt und der Ringknorpel darauf festgebunden. Durch die Giessbeckenknorpel wurde alsdann ein Pfriemen gestossen, so, dass ihre vorderen Kanten sich eng berührten. Gekreuzte Schnüre befestigten sie gegen einander und weitere Touren den Pfriemen an das Brettchen, sodass auf diese Weise das hintere Ende der Stimmbänder sicher fixirt war.

Durch den Winkel des Schildknorpels dicht oberhalb des vorderen Ansatzes der Stimmbänder zog er einen Faden, den er über eine Rolle führte und mit Gewichten belastete. Dadurch konnte er den Stimmbändern jede beliebige Spannung ertheilen (s. Fig. 3, a b c, S. 203).

Indem Joh. Müller einen derartig präparirten Kehlkopf entweder direct mit dem Munde oder vermittelst eines Gebläses anblies — der Druck der Blaseluft wurde durch ein Manometer controlirt; um das Austrocken der Stimmbänder zu verhüten, feuchte Luft zugeführt — konnte er durch fortschreitende Belastung einen Tonumfang von $2^1/_2$ Octaven erzielen (s. Tabelle).

Spannende Gewichte	Töne	Spannende Gewichte	Töne	Spannende Gewichte	Töne
$^1/_2$ Loth	ais	$5^1/_2$ Loth	a^1	15 Loth	g^2
1 „	h	6 „	ais^1	17 „	gis^2
$1^1/_2$ „	c^1	$6^1/_2$ „	h^1	19 „	a^2
2 „	cis^1	7 „	h^1—c^2	22 „	ais^2
$2^1/_2$ „	d^1	$7^1/_2$ „	c^2	25 „	h^2
$2^8/_{10}$ „	dis^1	8 „	cis^2	28 „	c^3
3 „	e^1	$8^1/_2$ „	d^2	31 „	cis^3
$3^1/_2$ „	f^1	$9^7/_{10}$ „	dis^2	35 „	d^3
4 „	fis^1	$10^7/_{10}$ „	e^2	37 „	dis^3
$4^1/_2$ „	g^1	$11^7/_{10}$ „	f^2		Kein Ton
5 „	gis^1	13 „	fis^2		mehr.

Nach Joh. Müller's eigenen Worten „reicht demnach bei den tieferen Tönen ein halbes Loth Gewicht hin, den Ton um einen halben Ton zu erhöhen, bei stärkerer Spannung wurden zuletzt sogar 3 Pfund erfordert, um eine Veränderung von einem halben Ton hervorzubringen und es reicht zwischen $^1/_2$ und 1 Pfund bürgerliches Gewicht Muskelkraft hin, die Töne im Umfange von 2 Octaven hervorzubringen. Indess hat er auch schon mit Kehlköpfen experimentirt, wo nur $^1/_2$ Pfund zu 2 Octaven hinreichte."

Ganz besonders interessant ist noch folgende Bemerkung Joh. Müller's: „Werden die Bänder durch eine in ihrer eigenen Richtung abgehenden und über eine Rolle geleiteten Schnur gespannt, so ist mehr Gewicht nöthig, um denselben Erfolg hervorzubringen. „Ein- und derselbe Kehlkopf gab bei senkrechtem Zug am Schildknorpel und hebelartiger

Spannung der Stimmbänder 2 Octaven von $^1/_4$ Loth bis 15 Loth, derselbe bei horizontalem Zug der Stimmbänder dieselben 2 Octaven bis 25 Loth."

Die Anordnung der Muskelfasern des M. cricothyr. ist derartig, dass Zugwirkung in horizontaler wie verticaler Richtung möglich ist, dass aber die Fasern, welche in verticaler Richtung wirken, überwiegen.

Die maximale Kraft, die der M. cricothyr. zur Erzeugung eines Stimmumfanges von 2—$2^1/_2$ Octaven zu leisten hätte, wären also nach den Untersuchungen von Joh. Müller 37 Loth = 620 g. Zweifellos ist er zu dieser Leistung befähigt, da nach Henke, Knorz u. A. die absolute Muskelkraft für 1 qcm Menschenmuskel = 7—10 Kilo ist[1]).

Die Versuche von Joh. Müller sind in neuester Zeit von Lermoyez wiederholt und bestätigt worden[2]).

Le Dr. Lermoyez a étudié par des expériences sur le cadavre l'effet phonique de la tension passive des cordes vocales. Avec des poids variés attachés a l'extrémité antérieure des cordes Lermoyez a constaté que la voix montait au fur et à mesure que les poids étaient plus lourds. Des larynx de cadavre ont pu donner ainsi jusqu'à trois octaves.

Wie es also möglich ist, dass der ganze Tonumfang einer Stimme durch die Spannung der Stimmlippen in Folge des nach abwärts gerichteten Zuges der Mm. cricothyr. hervorgebracht werden kann, so kann auch bei diesem Mechanismus der Stimmbildung die Compensation der physischen Kräfte am Stimmorgan — im Sinne von Joh. Müller — Platz greifen. Auch hier wird Erhöhung des Luftdruckes die Tonhöhe der schwingenden Stimmbänder zu steigern vermögen, ebenso kann die Thätigkeit derjenigen Muskeln, welche auf die Form der Glottis einschliesslich Registerbildung einen Einfluss ausüben, sich ungehindert entfalten (Mm. cricoarytaenoid. postici und laterales, thyreoarytaenoidei interni und externi).

Dadurch, dass der Schildknorpel herabgezogen wird und wie eben auseinandergesetzt, das Zungenbein mehr nach vorn tritt, welcher Bewegung die Epiglottis, besonders der Petiolus epiglottidis, wenigstens zum grossen Theil folgen muss, wird der Kehlkopfeingang weiter geöffnet und besonders der vorderste Abschnitt der Stimmlippen und der Taschenbänder von jeder Beeinträchtigung seitens des Petiolus befreit. „Der Kehlkopf soll beim Singen offen stehen, dass man in denselben wie in einen Becher, dessen Grund die Stimmbänder sind, hineinsehen kann", sagt Moritz Schmidt[3]). Ich möchte hinzufügen, dass diesen Grund die unverkürzten und unbelasteten Stimmbänder bilden sollen. Zweifellos wird hierdurch die Schwingbarkeit der Stimmlippen erleichtert, die Stimmlippen „sprechen leichter an", die Taschenbänder erfahren keine passive Verkürzung, wie sie der nach der Glottis hin zurückgedrängte Petiolus ausüben muss, die Mor-

1) Landois, Lehrbuch der Physiologie. X. Aufl. 1900.
2) Castex, Maladies de la voix. Paris 1902.
3) M. Schmidt, Die Krankheiten der oberen Luftwege. 1894. S. 658.

gagni'schen Ventrikel bleiben ebenfalls von jeder passiven Beeinträchtigung verschont, um so ungestört ihrer sekretorischen wie resonatorischen Function zu genügen.

Vollzieht sich die Tongebung unter Ansteigen des Kehlkopfes, so tritt, besonders nach der oberen Grenze des Tonumfanges hin, eine erhebliche Aenderung der mechanischen Bedingungen ein. Zunächst wird die Ringknorpelplatte dadurch, dass der Ringknorpelreif nach oben gezogen wird, nach hinten, nach der Wirbelsäule zu geneigt, sammt den ihr aufsitzenden Aryknorpeln. Ich kann mich des Eindruckes nicht erwehren, dass hierbei

Figur 4.

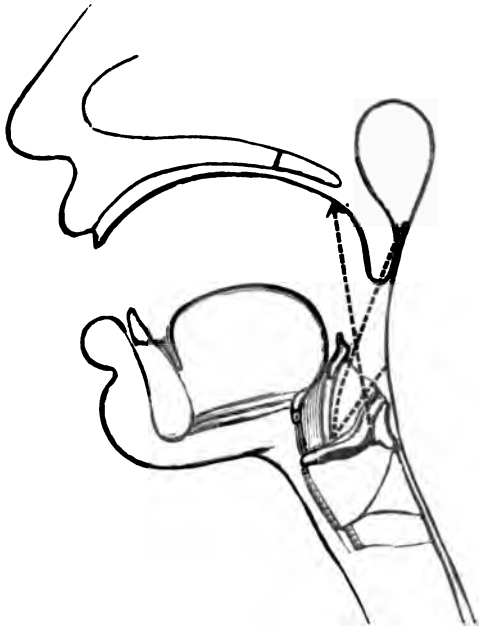

Hoher Kehlkopfstand.

die freie Beweglichkeit der Aryknorpel, welche sich gerade bei erhöhter Spannung der Stimmlippen unter Einwirkung der Mm. postici — der antagonistischen Wirkung der Mm. cricothyr. enthalten muss, um die Aryknorpel nach rückwärts aufzurichten, wenigstens etwas behindert wird.

Durch das Herantreten des oberen Schildknorpelrandes an das nach oben und rückwärts fixirte Zungenbein, wird einmal der ganze Kehlkopfeingang verkleinert, ferner aber, besonders durch die Contraction der Mm. hyothyr. der Petiolus auf den vorderen Abschnitt der Glottis gedrängt, die Länge der tonbildenden Glottis verkürzt. Auch die mechanisch von vorn und oben bedrängten Taschenbänder müssen hierbei den Stimmlippen fester aufsitzen und ebenfalls die Ausdehnungsfähigkeit der Morgagni'schen Ventrikel behindern.

Zwar wird durch die Verkürzung der Glottis die Bildung hoher Töne begünstigt, aber durch die mechanische Einengung der Glottis die freie Schwingbarkeit beeinträchtigt. „Zu einem starken und doch weichen Klange der Stimme ist es nöthig, dass die Stimmbänder auch bei den stärksten Schwingungen in den Augenblicken, wo sie sich nähern, sich geradlinig ganz eng an einander stellen, so dass sie momentan die Stimmritze vollständig schliessen, ohne doch auf einander zu schlagen. Wenn sie nicht vollständig schliessen, wird der Luftstrom nicht vollständig unterbrochen und der Ton kann nicht stark werden. Wenn sie an einander

Figur 5.

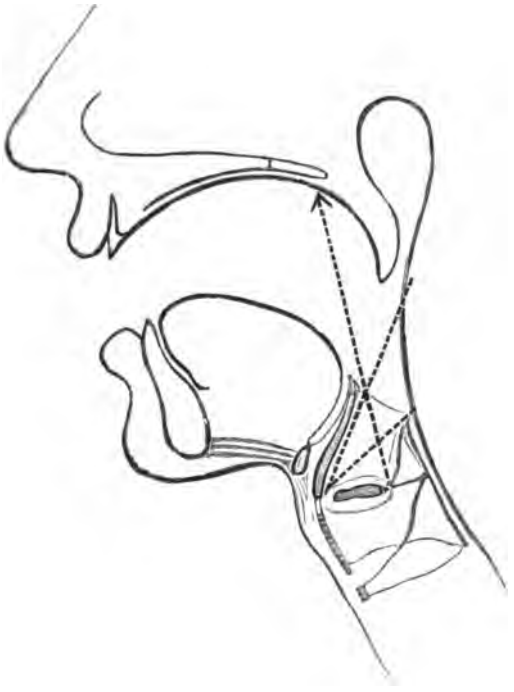

Mittlerer Kehlkopfstand.

schlagen, muss der Klang scharf werden, wie von aufschlagenden Zungen“ [1]).

Nun nehmen wir thatsächlich bei der Stimmbildung in dieser hohen Kehlkopfstellung, besonders bei den hohen und höchsten Tönen leicht einen schreienden Klangcharakter wahr, welcher darin seinen Grund hat, dass nicht die ganzen Stimmbänder, sondern nur aliquote Theile derselben in Schwingungen gerathen und die periodischen Unterbrechungen des Luftstromes besorgen. Es ist begreiflich, dass die beschriebene mechanische

1) Helmholtz, Tonempfindungen. 1870. S. 163.

Beengung der Stimmlippen bei der hohen Kehlkopfstellung dem Aneinanderschlagen der Stimmlippenränder Vorschub leistet.

Wie bei den Zungenpfeifen überhaupt so noch besonders bei der menschlichen Stimme ist der Einfluss des Ansatzrohres auf die Entwickelung und Schallwirkung des Tones von entscheidendem Einfluss. Der Kehlkopfeingang gehört bereits zu dem Ansatzrohr. Die durch die Schwingungen der Stimmlippen erzeugten Tonwellen können nur dann eine Schallwirkung auf das Ohr ausüben, wenn sie Gelegenheit finden, durch die Mundhöhle nach ausssen zu gelangen, ferner wird die Schallwirkung um

Figur 6.

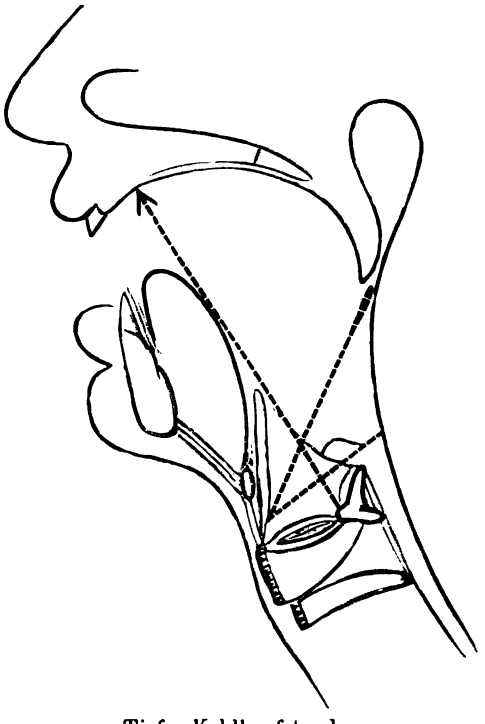

Tiefer Kehlkopfstand.

so grösser werden, je günstigeren Resonnanzbedingungen der primär im Kehlkopf erzeugte Ton sammt seinen Obertönen in dem Ansatzrohre findet. Zu diesen Resonanzbedingungen ist das durch den Tiefstand des Kehlkopfes vergrösserte Ansatzrohr zweifellos mehr befähigt als das durch den Hochstand des Kehlkopfes verkleinerte.

Hinsichtlich der Schallleitung giebt die vergrösserte Mundhöhle gleichfalls günstigere Bedingungen. Zwar, mag der Kehlkopf noch so tief stehen, wird es nie möglich sein, dass die von den Stimmlippen ausgehenden Tonwellen, geradlinig durch die Mundhöhle nach aussen gelangen, — das wäre akustisch vielleicht auch nicht vortheilhaft — es wird dies immer

nur auf dem Wege der Brechung möglich sein. Aber nur die Tonwellen, welche von einer harten Unterlage reflectirt werden, also von dem harten Gaumen und vielleicht auch von der hinteren Rachenwand, werden ihre Wirkung ungeschwächt behalten, während die an den Zungengrund und an den weichen Gaumen anschlagenden Wellen zum guten Theil absorbirt werden.

Je tiefer nun der Kehlkopfstand und je geräumiger der Meso- und Hypopharynx, desto grösser die Möglichkeit, wie an den Skizzen (Fig. 4, 5, 6, S. 206, 207, 208) ersichtlich, dass die Tonwellen an den harten Gaumen und an die hintere Rachenwand anschlagen, um von hier ungeschwächt nach aussen geleitet zu werden. Es sind dies wohl die Bedingungen, auf denen das sogen. „Tragen der Stimme" beruht.

Ferner ist es wahrscheinlich, dass die Nasenhöhle sammt ihren Nebenhöhlen nur dann in Mitschwingung gerathen und resonnirend den Ton verstärken kann, wenn sie vom harten Gaumen aus in Mitschwingung versetzt werden.

Die mechanische Arbeitsleistung bei der Tonerzeugung in den verschiedenen Kehlkopfstellungen.

Die Tongebung bei tiefer oder richtiger bei absteigender Kehlkopfstellung ist, wie oben (Seite 196) auseinandergesetzt wurde, nur unter der Voraussetzung möglich, dass die gesammte Musculatur, welche den Schildknorpel und das Zungenbein nach oben zieht bezw. fixirt, erschlafft, also ausser den Stimmbandmuskeln und denjenigen, welche die Aryknorpel bewegen, nur die Mm. cricothyr. und sternothyr. in Function treten, während die gesammte Musculatur, welche den Schildknorpel bezw. das Zungenbein nach oben zieht und fixirt, erschlaffen muss. Je mehr diese Musculatur erschlafft, desto günstiger werden nicht nur die akustischen Verhältnisse des Ansatzrohres gestaltet, sondern auch die Arbeit derjenigen Kehlkopfmuskeln, welche zur Erzeugung der Stimme in Thätigkeit treten müssen, erleichtert. Indem ferner den Antagonisten Arbeit erspart wird, wird auch in demselben Maasse der Energieumsatz in den Antagonisten — die Heber und Herabzieher des Schildknorpels stehen in einem antagonistischen Verhältniss — verringert. Das Singen geht also bei absteigender Kehlkopfstellung unter geringerem Kräfteverbrauch vor sich.

Aber nicht nur die Arbeit des Phonationsapparates, sondern auch die des Respirationsapparates wird bei dieser Kehlkopfstellung verringert. Die hohen Töne der aufsteigenden Kehlkopfstellung erfordern die oben beschriebene, mit ungleich mehr Kräfteverbrauch einhergehende Fixation des Zungenbeins, welche nicht nur eine Verkleinerung des Hypopharynx und der hinteren Hälfte der Mundhöhle bedingt, sondern durch Druck des Petiolus auf den Kehlkopfeingang die Glottis beengt und verkürzt. Hierdurch wird zwar die Production hoher Töne ermöglicht, aber nur unter einer erheblichen Steigerung des Exspirationsdruckes. Diese mechanische

Bedingungen haben den derartig erzeugten Tönen auch die Bezeichnung der Press- oder Quetschtöne eingetragen.

Aber noch ein zweites Moment erfordert eine Steigerung der Leistung des Respirationsapparates. In demselben Maasse, in welchem durch den hohen Kehlkopfstand das Ansatzrohr verkleinert wird und sich die Resonanzbedingungen des Gesangstones verringern, versucht der Sänger durch Verstärkung des Exspirationsstromes den durch die Schwingungen der Stimmbänder erzeugten Ton zu verstärken, um so die mangelhafte Resonanz zu ersetzen. Diese Töne machen daher auf deu Hörer den Eindruck der gewaltsam erzeugten und haben gewöhnlich in Folge der hinzutretenden hohen Obertöne einen schreienden Charakter.

Es ist somit auch verständlich, dass das Singen mit aufsteigendem Kehlkopf früher zur Ermüdung führen muss als das Singen mit absteigendem Kehlkopf.

Diese Art — mit absteigendem Kehlkopf — zu singen bietet also nicht nur mechanische, sondern auch ästhetische Vortheile.

Der Ton ist störenden Nebentönen weniger ausgesetzt und obschon er mit geringerer Muskelkraft erzeugt wird, ist er akustisch von grösserer Wirkung, in Folge günstigerer Resonanzbedingungen im Ansatzrohr. Die Ausführung der zur Phonation nothwendigen Bewegungen im Stimmapparat geschieht unter Vermeidung jeder entbehrlichen antagonistischen Muskelspannung. Diese Art, Bewegungsaufgaben zu lösen, gewährt nicht nur ökonomische Vortheile hinsichtlich des Energieumsatzes, sondern verleiht auch den Bewegungen selbst den Charakter schöner Leichtigkeit oder, was wohl dasselbe ist, die Grazie, deren wohlthuende Wirkung der Beobachter hier nicht nur optisch, sondern ebenso wohlthuend akustisch empfindet.

Diese Grazie wird natürlich nicht nur durch überflüssige und daher auch unzweckmässige Mitbewegungen im Stimmapparat selbst, sondern auch durch Mitbewegung anderer Muskelgruppen gestört. Die Verziehungen des Gesichts, die Bewegungen der Schulter, das Anheben des Kinnes geben der singenden Erscheinung etwas Lächerliches, obschon das Anheben des Kinnes bei den höchsten Tönen des aufsteigenden Kehlkopfs einem gewissen practischen Instinkt entspringt. Durch das Anheben und Vorstrecken des Kinnes wird das Zungenbein mehr von der hinteren Rachenwand entfernt und der Kehlkopfeingang erweitert, wodurch den aus dem Kehlkopf austretenden Schallwellen vortheilhaftere Resonanzbedingungen ermöglicht werden.

Die Phonation bei den verschiedenen Kehlkopfstellungen in ihrem Verhältniss zu den functionellen Stimmstörungen.

Ein regelmässiger, der Leistungsfähigkeit eines Organs angepasster Gebrauch desselben wirkt nie schädlich, sondern erhält und steigert die Leistungsfähigkeit. Dieses allgemeine Gesetz von dem Werth der Uebung findet natürlich auch auf den Stimmapparat seine Anwendung.

Wenn also lediglich durch den Gebrauch eines Organs seine Leistungs-

fähigkeit geschädigt wird — eine functionelle Störung eintritt, so muss dieser Gebrauch mit Schädlichkeiten verbunden gewesen sein.

Nun ist der Stimmapparat kein einheitliches Organ, sondern setzt sich bereits aus drei Organsystemen (Respirations-, Phonations- und Articulationsapparat) zusammen, von denen jedes einzelne einer functionellen Störung erliegen kann.

Nur der Phonationsapparat soll uns hier beschäftigen.

Der Phonationsapparat setzt sich aus verschiedenen Organen zusammen: Schleimhaut und Drüsen, Muskeln und Nerven, Blutgefässen, Knorpeln, die ebenfalls einzeln und zusammen Veränderungen erleiden können, um Störungen im glatten Ablauf der Tonerzeugung zu setzen. Bei den sogen. functionellen Erkrankungen kommen jedoch wohl nur die Muskeln, Nerven, vielleicht noch Drüsen und Blutgefässe in Betracht, wenigstens insoweit, als sie die Function des ganzen Organs beeinträchtigen können, ohne selbst gröbere anatomische Veränderungen darzubieten.

Solange die Tongebung in den mittleren oder tiefen Tönen erfolgt, werden im Allgemeinen an die Musculatur des Stimmapparates keine besonderen Kraftanforderungen gestellt; allerdings muss auch hier langdauernde Inanspruchnahme des Stimmapparates zur Ermüdung führen, wie in gleicher Weise lang andauerndes Gehen, selbst bei Uebung und trotz ebenen Weges in bequemster Gangart allmälig zu Ermüdung führt. Diese Ermüdung wird jedoch keine Nachtheile für die Leistungsfähigkeit der betr. Organe bringen, am allerwenigsten, wenn auf die warnende Stimme der Ermüdung Ruhe eintritt.

Anders gestalten sich die Aussichten, wenn an die Stimme besondere Anforderungen hinsichtlich der Intensität und Tonhöhe gestellt werden.

Man muss einen Unterschied machen zwischen lauter Tongebung und Schreien. Die laute Tongebung ist nur durch grössere Schwingungsamplituden der Stimmlippen bedingt, wobei aber noch ein coordinirter, ungestörter Ablauf der Bewegungen der Stimmlippen zu Stande kommt.

Beim Schreien handelt es sich um eine Uebertreibung oder falsche Cooperation der normalen Stimmfunction (Merkel).

Diese falsche Cooperation beruht darauf, dass bei den schreiend klingenden Tönen die Stimmlippen in grösserer Ausdehnung sich berühren und aneinanderschlagen. Hierdurch vollzieht sich ein Schwingungsmodus, welcher zunächst unharmonische Nebentöne entstehen lässt, welche im Ohr unangenehme Empfindungen hervorrufen.

Wir wollen uns hier die Helmholtz'sche Theorie über die Klänge der Zungenpfeifen vergegenwärtigen [1]).

„Der Schall wird bei den Zungenpfeifen erregt durch die intermittirenden Luftstösse, welche durch die von der Zunge geschlossene Oeffnung bei jeder ihrer Schwingungen hindurchbrechen. Eine frei schwingende

1) Helmholtz, Tonempfindungen. S. 159.

Zunge hat eine viel zu kleine Oberfläche, als dass sie eine irgend in Betracht kommende Quantität von Schallbewegung an die Luft abgeben könnte; ebensowenig geschieht dies in den Pfeifen. Der Schall entsteht vielmehr ganz so, wie in der Sirene, deren Metallscheibe gar keine Schwingungen ausführt, nur durch die Luftstösse, durch die wechselnde Oeffnung und Verschliessung des Canals wird der continuirliche Fluss des Luftstromes in eine periodisch wiederkehrende Bewegung verwandelt, welche das Ohr zu afficiren vermag. Wie jede periodische Bewegung der Luft, kann auch diese in eine Reihe von einfachen Schwingungen zerlegt werden. Die Zahl der Glieder einer solchen Reihe ist desto grösser, je discontinuirlicher die zu zerlegende Bewegung ist."

„Aufschlagende Zungen, welche die am meisten discontinuirlichen Luftstösse geben, geben auch den schärfsten Klang. Je kürzer die Luftstösse, je plötzlicher sie eintreten, desto mehr hohe Obertöne werden wir erwarten dürfen."

Indem sich also die Stimmlippen beim Schreien berühren und in geringerer oder grösserer Ausdehnung an einander schlagen, bringen sie sich gegenseitig rein mechanisch Reizungen bei, welche zu Hyperämie, Schwellung, unter Umständen zu Erosionen führen, wie in gleicher Weise beim Gehen ein Eczema intertriginosum (Wolf) dann zu Stande kommt, wenn die gegenüberliegenden Flächen sich reiben und wie es ausbleibt, so lange sie, ohne sich zu berühren, an einander vorbeibewegen.

Wie dann weiter durch die genannten mechanischen Reize sich chronische Entzündungszustände ausbilden können, um so eher, je weniger sich die Stimmlippen durch Ruhe oder wenigstens zweckmässigere, nicht schädliche Schwingungen erholen dürfen, bedarf keiner weiteren Begründung. Es ist begreiflich, dass diese Entzündungszustände von der Schleimhaut tiefer greifen und alle Gewebsarten der Stimmlippen befallen können, um so intensiver und hartnäckiger, je mehr ausser dem mechanischen Insult durch etwaige Erosionen Infectionenkeimen das Eindringen ermöglicht ist.

Selbst wenn sich derartige chronische Entzündungszustände zurückbilden, so sind sie doch im Stande eine dauernde Veränderung des elastischen Gewebes, ebenso der Muskelfasern zurückzulassen, — Verdichtungen, Atrophie — welche trotz laryngoskopisch kaum merkbarer Veränderungen doch die Elasticität und Beweglichkeit der Stimmlippen, besonders die feinere Einstellung für die verschiedenen Register, soweit geschädigt haben, dass sie den grösseren und empfindlichen Anforderungen der Singstimme wenigstens nicht mehr genügen. Auf diesen Vorgängen beruhen wohl — zum Theil wenigstens — die vulgo mit „Verlust der Stimme" bezeichneten Krankheitszustände.

Durch welche Kehlkopfstellung wird nun das Schreien begünstigt?

„Zu einem starken und doch weichen Klange der Stimme ist es nöthig, dass die Stimmbänder auch bei den stärksten Schwingungen in den Augenblicken, wo sie sich einander nähern, sich geradlinig ganz eng an einander stellen, so dass sie momentan die Stimmritze vollständig schliessen,

ohne doch auf einander zu schlagen. Wenn sie nicht vollständig schliessen, wird der Luftstrom nicht vollständig unterbrochen und der Ton kann nicht stark werden. Wenn sie an einander schlagen, muss, wie schon bemerkt ist, der Klang scharf werden, wie von aufschlagenden Zungen. Wenn man durch den Kehlkopfspiegel die tönenden Stimmbänder betrachtet, ist es auffallend, mit welcher Genauigkeit sie schliessen bei Schwingungen, deren Breite fast der ganzen Breite der Bänder gleich ist“ [1]).

Die Gefahr, dass sich ein Schwingungstypus entwickelt, welcher die hohen, schreienden Obertöne aufkommen lässt, wächst mit dem Ansteigen der Tonhöhe, mit dem stärkeren Anblasen bezw. mit der Steigerung der Spannung der Stimmlippen. Tiefe Töne der menschlichen Stimme, bei welchen die Stimmlippen weniger gespannt sind, werden nie oder nur ausnahmsweise, selbst nicht im stärksten Forte, einen schreienden Eindruck hervorrufen, natürlich gesunde Stimmlippen vorausgesetzt. Auch die Erfahrung weiss nichts davon, dass tiefe Töne Krankheiten der Stimme veranlasst hätten.

Nun kann die Spannung der Stimmlippen sicherlich auf verschiedene Weise erfolgen, entweder durch passive Spannung in Folge der Wirkung der Mm. cricothyr., oder auch durch active Contraction der Stimmbandmuskeln; meist tritt wohl eine Combination beider Kräfte ein.

Ueber die Wirkung des Stimmbandmuskels ist man nicht einig, manche Autoren betrachten den M. vocalis als Spanner, andere als Entspanner des Stimmbandes. Jedenfalls bedarf die Frage über die Wirkungsweise des Stimmbandmuskels noch endgültiger Aufklärung.

Soviel durfte jedoch unbestritten zugegeben werden, dass die active Spannung des M. vocalis sich um so mehr erübrigt, je mehr das Stimmband passiv durch die Wirkung des M. cricothyr. gespannt wird. Nun kann die ganze Kraft der Mm. cricothyr. nach meinem Dafürhalten nur dann der passiven Spannung der Stimmlippen dienstbar gemacht werden, wenn die Mm. cricothyr. den Schildknorpel herabziehen und hier den vorderen Ansatz der Stimmlippen soweit nach vorn bewegen, als ihre Kraft reicht. Heben sie den Ringknorpelreif nach oben, so wird die passive Verlängerung und Spannung der Stimmlippen ihre Grenze finden, sobald die Ringknorpelplatte sammt den Aryknorpeln an die hintere Rachenwand angedrängt wird. Diese Grenze mag nach dem individuell verschiedenen anatomischen Gefüge schwanken, ich habe aber bei vielen Personen immer den Eindruck gewonnen, dass auf diese Weise die passive Spannung der Stimmlippen durch den Zug der Mm. cricothyr. aufhört, ehe die maximale Adduction des Ringknorpelreifs an den unteren Schildknorpelrand bewirkt ist.

Hier treten dann andere Kräfte in Wirkung, um die passive Spannung und Dehnung der Glottisränder zu ersetzen und hohe Töne zu ermöglichen. Entweder die Mm. vocales contrahiren sich und erhöhen aktiv die Span-

1) Helmholtz, Tonempfindungen. S. 163.

nung, oder aber — wenn sie das nicht können, wie Manche annehmen, die ihren Contractionen nur eine Entspannung der Stimmlippen zuschreiben — so bewirken sie durch ihre Contraction eine Verkürzung der Glottis, indem durch die Contractionen von einer gewissen Intensität ab die freien Ränder der Stimmlippen an einander gedrängt und für regelmässige Schwingungen ganz ausgeschaltet werden. Diese Aneinanderdrängung wird wohl im vorderen Glottiswinkel sich vollziehen, während sie im hinteren Abschnitt durch entsprechende Entfernung bezw. weniger dichten Schluss der Processus vocales umgangen werden kann.

Vielleicht hängt mit dieser Verkürzung der Glottis auch die Entwicklung der sog. Sängerknötchen zusammen, welche nach den letzten Untersuchungen umschriebene Hypertrophien des Stimmbandrandes darstellen[1]). Die Thatsache, dass sie fast immer an einer bestimmten Stelle, zwischen dem vorderen und mittleren Drittel aufsitzen und gewöhnlich an beiden Stimmlippen auftreten, macht es doch in gewissem Grade wahrscheinlich, dass sie einem mechanischen Insult entspringen. Man kann sich nun vorstellen, dass dieser Insult (Reibung) am stärksten an der Stelle ist, wo die Schwingungen der freien Ränder durch den Eintritt der festen Aneinanderdrängung unterbrochen werden.

Zweifellos werden bei dieser Art — durch stärkste Contractionen des M. vocalis bezw. Verkürzung der Glottis — hohe Töne zu erzeugen, die Schwingungsarten, welche zu schreienden Obertönen mit ihren schon genannten Gefahren für das Gewebe der Stimmlippen begünstigt, jedenfalls in unvergleichlich höherem Maasse, als wenn die hohen Töne nur bei passiver Spannung der Stimmlippen, ohne Verkürzung der Glottis, gebildet werden.

Die starken Contractionen des M. vocalis bezw. Verkürzung der schwingenden Stimmlippen behufs Erzielung hoher Töne bedingen einen so festen Verschluss der Glottis und eine so schwere Ansprache ihrer noch schwingungsfähigen Ränder, dass sie nur unter Aufbietung des höchsten Athemdruckes in Schwingungen versetzt werden können. Eine leise Tongebung ist bei diesen Tönen überhaupt nicht möglich. „Die richtige Stimmbildung", sagt Moritz Schmidt[2]), „geschieht, indem die Stimmbänder quasi von selbst, nicht durch Pressen während des Ausathmens anlauten."

Ferner sagt M. Schmidt: „Fehlerhaft ist es, wenn die Stimmbänder zu fest an einander gepresst werden, weil dann auch gewöhnlich die Taschenbänder zu sehr genähert werden und der Petiolus zurückgedrückt wird. Es ist zwar möglich, auch so mit schön klingender Stimme zu singen, wie Schmidt dies von einem sehr bekannten Tenoristen gehört hat, allein die momentane Ausdauer ist nicht so vorhanden und solche

1) O. Chiari, Bau der Sängerknötchen. Dies. Arch. Bd. 11.
2) M. Schmidt, Erkrankungen der oberen Luftwege. S. 51.

Sänger verlieren ihre Stimme in der Regel früher. Sie singen eben mit einer relativ zu grossen Anstrengung."

Dass diese Rückdrängung des Petiolus durch das Ansteigen des Schildknorpels begünstigt wird, überhaupt eine mechanische Folge der Annäherung des Schildknorpels an das Zungenbein ist, ist bereits oben auseinander gesetzt worden. Also auch hier, zur Vermeidung dieser Behinderung der freien Schwingbarkeit der Stimmlippen kann nur der tiefe Kehlkopfstand, d. h. das Heruntertreten des Schildknorpels an den Ringknorpelreif Abhülfe schaffen.

Ferner habe ich oben auseinandergesetzt, wie sich die resonnatorischen und schallleitenden Verhältnisse des Ansatzrohres durch den hohen Kehlkopfstand ungünstiger gestalten. In demselben Verhältniss, in welchem die Resonnanz weniger leistet, sucht der Sänger bezw. Sprecher durch erhöhten Athemdruck den Erfolg seiner Stimme zu verstärken. Die andauernd verstärkte Athmung führt nicht allein zu einer früherer Ermüdung der Athmungsmusculatur, sondern erfordert für sich ebenfalls eine stärkere Anspannung der gesammten Phonationsmusculatur. Diese muss also Kraftanforderungen genügen, welche leicht die physiologische Grenze überschreiten. Neben den unter dem Begriff des „Schreiens" bereits subsummirten Schädlichkeiten können sich noch Störungen in dem Stoffwechsel des Muskels vollziehen, welche lediglich auf die Ueberanstrengung zurückzuführen sind.

Die gesteigerten Contractionen der Stimmmusculatur erfordern entsprechende nervöse Impulse. Andauernde übermässige Erregung der Nerven bringt ebenfalls Ermüdung und weiterhin Abnahme der Erregbarkeit durch Erschöpfung des Nerven hervor. Diese Nervenimpulse werden um so leichter einer übermässigen Steigerung ausgesetzt sein, wenn bereits in Folge Erkrankung der Muskeln der mechanische Erfolg der Contraction geringer ausfällt. Es entwickelt sich der Krankheitszustand, dem B. Fränkel den Namen Mogiphonie gegeben hat. — Im Gegensatz zu diesen paralytischen Formen können sich auch Störungen spastischer Natur entwickeln.

Wie beim Singen, so wird auch beim Sprechen in unzweckmässiger Weise mit vermeidbaren Spannungen, d. h. gewaltsamen und erschöpfenden Muskelcontractionen, operirt. Derartige Missbräuche von kurzer Dauer bleiben wohl meist ohne anhaltende nachtheilige Wirkung, führen aber ebenso wie beim Singen zu schweren Schädigungen, sobald der Missbrauch chronisch wird, also besonders häufig bei allen denjenigen, welche berufsmässig ihre Stimme gebrauchen müssen. Auch beim Sprechen unterliegt die Tonhöhe der einzelnen Worte erheblichen Schwankungen, also erheblichen Spannungen der Stimmlippen, die, wie oben auseinandergesetzt, durch verschiedene Mechanismen ausgelöst werden können. „Schon im gewöhnlichen Sprechen, wo der singende Ton der Stimme hinter den Geräuschen, welche die einzelnen Buchstaben charakterisiren, mehr versteckt wird, wo ferner die Tonhöhe nicht genau festgehalten wird und schleifende

Uebergänge in der Tonhöhe häufig eintreten, finden sich dennoch gewisse, nach regelmässigen musikalischen Intervallen gebildete Tonfälle unwillkürlich ein. Wenn einfache Worte gesprochen werden, ohne Affect des Gefühls, so wird meist eine gewisse mittlere Tonhöhe festgehalten und nur die betonten Worte und Enden der Sätze und Satzabschnitte werden durch einen Wechsel der Tonhöhe hervorgehoben. Das Ende eines bejahenden Satzes vor einem Punkte pflegt dadurch bezeichnet zu werden, dass man von der mittleren Tonhöhe um eine Quarte fällt. Der fragende Schluss steigt empor, oft um eine Quinte über den Mittelton. Zum Beispiel spricht eine Bassstimme:



Ich bin spazieren gegangen,

dagegen fragend?

Bist Du spazieren gegangen?

Accentuirte Worte werden ebenfalls dadurch hervorgehoben, dass man sie etwa einen Ton höher legt als die übrigen und so fort. Beim feierlichen Deklamiren werden die Tonfälle mannigfacher und complicirter"[1]). Soll die Stimme besonders vernehmlich werden und weit dringen, so wird die Tonhöhe gesteigert. Vollzieht sich die erhöhte Spannung unter Heranziehung des Schildknorpels an das fixirte Zungenbein, so treten dieselben Verhältnisse ein, welche in der oben beschriebenen Weise die akustischen Bedingungen des Tones verschlechtern. Wir können daher bei allen denjenigen, welche häufig längere Zeit die Sprechstimme gebrauchen müssen, dieselben functionellen Störungen antreffen wie bei Sängern.

Zur Therapie der functionellen Stimmstörungen.

Nicht nur Aerzte, sondern auch Laien haben bei unzweckmässigem Gebrauch der Stimme und den daraus entsprungenen Krankheiten der Stimmwerkzeuge erkannt, dass die Heilung nur durch eine richtige Stimmbildung zu erreichen sei. Die Vorschriften bezw. Vorschläge zu einer richtigen Stimmbildung, dem sog. richtigen Tonansatz entbehren jedoch zumeist einer genaueren wissenschaftlichen Begründung und dementsprechend bewegen sich die Methoden der Stimmbildung wie die Vorschläge, etwaige Fehler sammt ihren Folgen durch eine richtige Tonbildung abzustellen, häufig auf unsicherem und schwankendem Boden. Mit besonderer Genug-

1) Helmholtz, Tonempfindungen. 1870. S. 376.

thuung lese ich daher die Ansichten G. Spiess's[1]) über den richtigen Tonansatz, welchen er auf Grund seiner Erfahrungen und Beobachtungen Ausdruck gegeben hat. Zu einem richtigen Tonansatz fordert er das Zusammenwirken folgender Momente: „Die von den Stimmbändern in tönende Schwingungen versetzte Exspirationsluft muss möglichst ungehindert, an Taschenbändern, Kehldeckel vorbei, über den Zungengrund hinweg gegen den harten Gaumen gerichtet werden, um hier in richtigem Winkel gebrochen durch den Mund nach Aussen zu dringen.

Je weiter der Kehldeckel sich aufrichtet, je grösser der Abstand des Zungengrundes von der hinteren Pharynxwand, je freier der Raum zwischen weichem und hartem Gaumen einerseits und Zungenrücken andererseits sein wird, um so dicker wird die tönende Säule des Exspirationsstromes sein, die am harten Gaumen ihre Resonnanz erhalten soll, um so sicherer wird sie gegen die vorderen Theile des harten Gaumens gerichtet sein und nicht auch gegen den weichen Gaumen, der nicht nur die Resonnanz nicht erhöhen kann, vielmehr den Ton wie ein Dämpfer abschwächen, schlucken wird.

Hält man den Kehlkopfspiegel gegen den harten Gaumen und lässt bei nicht vorgestreckter Zunge phoniren, dann muss man den ganzen Kehlkopf übersehen können. Wie die Lichtstrahlen am harten Gaumen — im Spiegel — sich brechen und das Kehlkopfinnnere beleuchtend reflectirt werden, so sollte es idealer Weise auch mit den Tonwellen gehen. Wie selten wird man bei solcher Spiegelhaltung etwas sehen können!“

Dass man bei solcher Spiegelhaltung gewöhnlich nichts sieht, liegt an dem nach hinten und oben vorgewölbten Zungenrücken, welcher sich aber unmöglich abplatten und dem aus dem Kehlkopfe austretenden Tonstrome Platz machen kann, so lange das Zungenbein nach hinten und oben fixirt ist. Diese Fixation des Zungenbeines kann aber, wie ich oben auseinander gesetzt habe, nicht umgangen werden, solange die hohen Töne unter Ansteigen des Schildknorpels gebildet werden.

Die empirischen Forderungen, welche Spiess an die Form des Ansatzrohres behufs Erzielung eines richtigen Tonansatzes stellt, decken sich mit der Form, welche eintreten muss, sobald der Schildknorpel durch den M. cricothyr. herabgezogen wird. Vgl. Seite 208, Skizze No. 6, desgl. Skizze No. 4 und 5 auf S. 206 u. 207.

Wenn ferner Spiess „nach jahrelangen Beobachtungen dahin gekommen ist, dass der Kehlkopf am leichtesten singt, der wie ein Vogel am ungezwungensten den Ton erklingen lässt, der seine Stimmbänder nicht mehr wie gerade nöthig anspannt“, so wird auch diese Bedingung beim Heruntertreten des Schildknorpels erfüllt, indem diese Bewegung nur durch Erschlaffung der Musculatur möglich wird, welche den Schildknorpel und das Zungenbein nach oben zieht bezw. fixirt. Wie dann beim Singen Muskelkräfte gespart werden und durch Einübung der Hemmungsinner-

1) G. Spiess, Richtige Tonbildung und Gesundheit des Halses. Dieses Arch. Bd. 11. S. 239.

vation Contractionen der antagonistischen Musculatur ausgeschaltet werden, wie die ganze Tongebung leichter und somit graziöser wird, habe ich ebenfalls oben erörtert (Seite 209 u. 210).

Der sog. richtige Tonansatz ist also ohne die Wirkung der Mm. cricothyr. in der Weise, dass sie den Schildknorpel herunterziehen, nicht denkbar. Nur in solchen Fällen, wo durch ein besonderes günstiges anatomisches Gefüge auch bei Fixation des Zungenbeins der Hypopharynx und die hintere Hälfte der Mundhöhle für vortheilhafte Resonnanzbedingungen genügend geräumig bleiben, — z. B. bei überwiegender Kraft des vorderen Bauches des M. digastricus wie der zwischen Unterkiefer und Zungenbein ausgespannten Muskeln, bei besonders geräumiger natürlicher Anlage des Ansatzrohres wie des Kehlkopfes könnte der Fall eintreten, dass trotz hohen Kehlkopfstandes noch genügend wirksame Schallwellen nach aussen gelangen. Doch diese anatomischen Verhältnisse dürften nur zu den Ausnahmen gehören, Thatsache bleibt, dass alle anerkannt guten Künstler mit tiefem Kehlkopfstande und unter Entspannung der Zungenbeinmuskeln singen und sprechen.

Eine Therapie functioneller Stimmstörungen wird immer eine Entspannung der Musculatur, welche Schildknorpel und Zungenbein nach oben zieht bezw. fixirt, anstreben müssen, um durch den dann von selbst nach unten gerichteten Zug der Mm. cricothyr. und sternothyr. jene vortheilhaften Resonnanzbedingungen des Ansatzrohres zu ermöglichen. Die wohl noch hie und da geübte Procedur, mit einem Löffel oder ähnlichem Instrumente die Zunge herunterzudrücken, kann keinen Zweck haben, so lange das Zungenbein nach hinten und oben fixirt bleibt und nicht etwa durch die genannte Procedur die Entspannung der Zungenbeinmuskeln instinktiv erlernt wird.

Die Fehler, welche bei der Respiration und Articulation gemacht werden und ebenfalls functionelle Stimmstörungen auszulösen im Stande sind, können hier keine besondere Besprechung finden. Nur möchte ich noch hervorheben, dass eine exacte Consonanten- und Vokalbildung die Phonation unter der herabziehenden Wirkung der Mm. cricothyr. weder ausschliesst noch im geringsten stört.

Ueber die wissenschaftliche Grundlage der Gesangsmethoden.

Physiologisch betrachtet ist Gesang der Ausdruck der durch das Stimmorgan erzeugbaren musikalischen Töne oder vielmehr — akustisch-wissenschaftlich ausgedrückt — Klänge. Die Qualität des Gesanges ist abhängig von dem rein musikalischen Charakter der durch das Stimmorgan producirten Klänge; je angenehmer diese Klänge von unserem musikalischen Gehör empfunden werden, um so höher ist auch die ästhetische Wirkung des Gesanges.

Die Gesangsmethoden, welche die Aufgabe übernehmen, die Leistungsfähigkeit des Stimmorgans in gesanglicher Beziehung auszubilden, d. h.

seine musikalische Ausdrucksfähigkeit zu möglichster Vollkommenheit zu entwickeln, finden also das Kriterium ihrer Richtigkeit in dem musikalischen Wohllaut der Stimmen, welche sie erzielen.

Eine wissenschaftliche Grundlage der Gesangsmethoden hätte also zuerst die Criterien des musikalischen Wohllauts festzulegen. Diese Criterien sind thatsächlich von Helmholtz wissenschaftlich festgelegt worden, nachdem sie bis dahin lediglich in dem subjectiven künstlerischen Geschmack inbegriffen waren, in dem Behagen oder Missbehagen, welches die Klänge erregten. Dieses natürliche Empfinden wird wohl auch in praktischer Beziehung das Hauptcriterium des Wohllauts bleiben; es ist aber doch besonders bemerkenswerth, dass auch auf diesem rein ästhetischen bezw. subjectiv-psychologischen Gebiet die Wissenschaft eine objective Begründung geschaffen. „In der künstlerischen Ausbildung der Musik werden ausschliesslich Klänge mit harmonischen Obertönen angewendet, d. h. die Klänge, deren höhere Partialtöne Schwingungszahlen haben, welche ganz Multipla sind von der Schwingungszahl des tiefsten Partialtones des Klanges, des Grundtons. Für eine gute musikalische Wirkung verlangen wir eine gewisse mässige Stärke der fünf bis sechs untersten Partialtöne, geringe Stärke der höheren Partialtöne“[1]).

Diese Definition macht auch gleichzeitig die unendliche Mannigfaltigkeit des Klanges unbeschadet seiner musikalischen Brauchbarkeit begreiflich.

Alle Klänge, welche diesen Bedingungen ihrer Zusammensetzung nicht genügen, sind auch vom musikästhetischen Standpunkte aus unzulässig, also alle Klänge mit unharmonischen Nebengeräuschen, in Folge deren sie einen schreienden, kratzenden, knarrenden oder sonst irgendwie auf das Gehör unangenehm wirkenden Eindruck hervorrufen.

Auf welche Weise können nun die Gesangsmethoden derartig einwandsfreie, d. h. den musikästhetischen Grundsätzen entsprechende Klänge durch das menschliche Stimmorgan erzielen?

Eine wissenschaftliche Lösung dieser Frage ist vielleicht ebenso verwickelt wie vor Helmholtz die Frage nach den Gründen bezw. Bedingungen eines Klanges von guter musikalischer Wirkung. Die meisten Vertreter des Gesanges haben daher eine wissenschaftliche Begründnng einer brauchbaren Gesangsmethode für aussichtslos gehalten und viele Gesangslehrer und Sänger theilen wohl auch heute noch diesen Standpunkt und lassen sich bei der Ausübung des Gesanges bezw. des Unterrichts ausschliesslich von ihrem Geschmack bezw. von einem Nachahmungstrieb leiten. Wohl auch lediglich durch den Nachahmungstrieb einzelner von Natur aussergewöhnlich begabter Sänger haben sich die sog. verschiedenen Gesangschulen entwickelt, ohne sich um die Begründung des erzielten Wohllautes zu bekümmern. Wir können daher auch bei keinem Gesangspädagogen eine objectiv begreifliche Vorstellung über das Wesen bezw. den Unterschied

1) Helmholtz, Tonempfindungen S. 562.

der verschiedenen z. B. italienischen, französischen, deutschen oder anderen Gesangschulen finden.

Dieser Unterschied der verschiedenen Schulen, wenn er überhaupt in Wirklichkeit existirt, entspringt wohl mehr den Eigenthümlichkeiten der Sprache, welche in leicht begreiflicher Weise eine Rückwirkung auf den Gesang ausüben muss, ferner den verschiedenen Vortragsarten, welche die verschiedenen Nationen bevorzugen. Die Lungen, der Kehlkopf, das Ansatzrohr, die objectiven Criterien für den musikalischen Wohllaut sind, bei den modernen Culturvölkern wenigstens, überall dieselben, so dass auch zur Erzeugung desselben Wohllautes gleiche Wege führen müssen. Die Existenzberechtigung besonderer nationaler Gesangsmethoden ist daher vom wissenschaftlich-physiologischen Standpunkte ebenso wenig einzusehen als sie thatsächlich vorhanden sein mögen, wenigstens soweit sie den Gesang als rein physiologische Leistung betrachten.

In der Betonung der Thatsache, dass die Wissenschaft und zwar die Naturwissenschaft nur die Physiologie des Gesanges zum Gegenstand ihrer Untersuchung macht, beruht die Verständigung zwischen den Vertretern der Kunst und denen der Wissenschaft, die Verständigung, welche erforderlich ist, um auf einem gemeinsamen Gebiete ein friedliches und erspriessliches Arbeiten zu ermöglichen. Indem die Wissenschaft die Bedingungen lehrt, unter welchen sich ein wohllautender Gesangton entwickelt und zugleich lehrt, welche Kräfte des Körpers bezw. des menschlichen Stimmapparates und in welcher Weise sie am zweckmässigsten dem beabsichtigten Zwecke dienstbar gemacht werden, wie ferner die Töne ohne Schaden für das Organ gebildet werden und wie die Leistungsfähigkeit des Organs erhalten wird, ist sie die berufene Beratherin der Gesangskunst, deren Leistungsfähigkeit sie durch den Einblick in die mechanischen Hülfsmittel und durch die daraus hervorgehende, bis zu einer gewissen Grenze wenigstens mögliche Beherrschung der Ausdrucksmittel steigert. Die idealen Aufgaben der Kunst werden dadurch weder beeinträchtigt noch verringert. So fühlt auch thatsächlich die moderne Gesangspädagogik das Bedürfniss einer Anlehnung an die Wissenschaft. Ein moderner Gesangslehrer[1]) äussert sich in einer sehr bemerkenswerthen Schrift folgendermassen: „Wir haben erkannt, dass über die Kunst und den Zweck des Gesanges verschiedene Auffassungen, in dem ästhetischen Standpunkt, in der Natur und den Verhältnissen begründet, zu Recht bestehen, die technische Ausübung dagegen, so werden wir a priori schliessen, wird, physiologischen Gesetzen folgend, eine einheitliche, fest begründete sein müssen.

Behufs Erzielung einer richtigen und gesunden Grundlage für die Stimmbildung schlägt er sogar eine Vereinigung von Physiologen, Gesangslehrern, berühmten Sängern und Sängerinnen zu einem internationalen Congress vor.“

---

1) Graziani, Ein dringender Vorschlag betreffs der Gesangskunst. Berlin. 1900.

Ueber die Aussichten eines solchen Congresses habe ich mich nicht zu äussern, aber der Vorschlag spricht doch sehr deutlich für das Bedürfniss der Gesangspädagogik nach wissenschaftlichen Grundlagen.

Besonders bedarf der Klärung und objectiven Begründung eine einwandsfreie Tonbildung, der sog. Tonansatz, während die wissenschaftlichen Grundsätze über die zweckmässigste Art der Respiration und Articulation als festgelegt gelten dürfen. Aber der sog. Tonansatz! Wie oft hört man nicht der oder jene habe nun schon Jahr und Tag Gesang studirt und nun ist sie zu einem anderen Lehrer gekommen, bei dem wieder von vorn angefangen werden muss, um einen richtigen Tonansatz zu erzielen. Ein dritter Lehrer aber lässt diesen Tonansatz am Ende auch nicht gelten. Neben dieser Unsicherheit hört man noch ausserdem die Anklage, wie der oder jener bei dem oder jenem Lehrer seine Stimme ruinirt habe.

Aus der Gesangspädagogik selbst heraus sind gewisse Beobachtungen physiologischer Natur gemacht worden, welche die Physiologie nicht nur gelten lassen kann, sondern auch zum Ausgangspunkt ihrer Forschung nehmen muss; es sind dies allerdings mehr Gefühle als objective Criterien, die da mitgetheilt werden, aber die doch einer objectiven wissenschaftlichen Begründung zugänglich sind.

So äussert sich ein Gesansglehrer in einer jetzt von Kunstbeflissenen vielstudirten Gesangsschule[1]): „Es giebt nur einen Weg, alles, was die Natur dem Menschen sing- und klingbares in Kehle und Brust gelegt hat, zum klingen zu bringen."

„In erster Linie durch die Hinwegräumung aller Hindernisse, geschaffen durch die Natur der jahrelangen Gewohnheit — Sprache, Sprechen, Dialect — und falsches Erfassen des Begriffes „singen". Dieses Hinwegräumen aller Kulturanhängsel nennen wir das Suchen nach dem primären Ton — d. h. also nach dem Grundton eines jeden Menschen, der seiner Natur — nicht nach Gewohnheit — sondern nach Bau und Stimmenlage am nächsten, am bequemsten liegt, — ein Ton, gleichviel welchen Namen oder Klang er hat — der fessellos dem leichtgeöffneten Munde entströmt — ohne irgend welche Muskeln des Halses, der Zungenwurzel, der Nasenwurzel, der Nasenflügel, Kinnladen und ohne besonderen Aufwand von Lungen- und Brustkraft in Mitthätigkeit zu ziehen — ein Ton, der somit dem Sänger das Gefühl angenehmer Behaglichkeit entlockt."

„Es giebt Menschen, welche sogar fessellos sprechen, sobald sie aber singen sollen, der Meinung sind, es müsse irgend ein Experiment vor sich gehen, und alsdann mitleiderregende Quetschtöne hervorbringen."

Diese Grundsätze einer Tonbildung sind zweifellos auch physiologisch richtig, aber sie entspringen nur einem Gefühl; um sie zu lehren, bedürfen sie der objectiven Begründung — etwa ebenso, wie das gesammte System von Regeln, die die Lehre vom General-

1) Müller-Brunow, Tonbildung oder Gesangunterricht? Beitrag zur Aufklärung über das Geheimniss der schönen Stimme. Leipzig 1901.

bass bilden, von Helmholtz durch die mathematisch-physikalische Begründung einem allgemeinen Verständniss zugänglich geworden ist; Probleme, die lediglich bis dahin dem subjectiven künstlerischen Geschmack überlassen blieben, fanden hier eine objective Begründug. Es ist dies vielleicht das lehrreichste Beispiel von dem Zusammenhang bezw. der Stellung der Wissenschaft zur Kunst. Wer sich eingehender über diese Frage unterrichten will, den kann man nur auf das unvergängliche Werk von Helmholtz über Tonempfindungen, besonders das Schlusskapitel: „Die unbewusste Gesetzmässigkeit der Kunstwerke" verweisen.

In der vorstehenden Arbeit über die Wirkungsweise des M. cricothyr. und die daraus resultirende Stellung des Kehlkopfes bei der Phonation habe ich einen, wie ich glaube, sehr wichtigen Factor zu einer akustisch wie hygienisch vortheilhaften Tonbildung und damit auch eine Stütze für die Beurtheilung des sog. richtigen Tonansatzes gegeben. Obgleich die Erörterungen rein wissenschaftlicher Natur und die Richtigkeit derselben wieder nur nach wissenschaftlichen Criterien geprüft werden kann, ist es mir doch eine besondere Genugthung, dass sich meine Resultate mit den Erfahrungen bezw. Forderungen anerkannter Gesanglehrer decken. Stockhausen[1]) hält die gewöhnliche Lage des Kehlkopfes „nicht tauglich für den Kunstgesang; sie erzeugt namentlich in der Mittellage nur flache, klangdünne Töne." Er fordert „eine tiefere, ruhigere Lage des Kehlkopfs beim Singen als die, welche er beim Sprechen einnimmt." In dem ferner manche Gesangmeister ihren Schülern immer wieder den Rath geben, beim Singen dem Mund und dem Schlunde dieselbe Form wie beim Gähnen zu geben und „den Hals ganz locker zu machen", wollen sie dem Ansatzrohr die Gestalt geben, welche es annimmt, wenn der M. cricothyr. den Schildknorpel herunterzieht und ich habe oben auseinandergesetzt, dass diese Cricothyr.-Wirkung nur unter der Voraussetzung möglich ist, dass die den Schildknorpel nach oben fixirenden Muskeln erschlafft (vulgo: locker) sind.

Resumé.

1. Gewöhnlich wirkt der M. cricothyr. in der Weise, dass er den Ringknorpelreif an den unteren Schildknorpelrand heranzieht.

2. Die Voraussetzung für die Möglichkeit dieser Cricothyr.-Wirkung ist die Fixation des Schildknorpels.

3. Die Fixation des Schildknorpels ist immer nur eine relative, sie ist abhängig von der Fixation des Zungenbeins.

4. Ist die Musculatur, welche das Zungenbein fixirt, erschlafft, so zieht der M. cricothyr. den Schildknorpel an den Ringknorpelreif herunter.

5. Dieser Bewegung des Schildknorpels folgt auch das Zungenbein, welches gleichzeitig nach vorn tritt.

1) Stockhausen, Gesangsmethode. Leipzig 1884. S. 11. VIII.

6. Durch die Bewegung des Schildknorpels und des Zungenbeins nach abwärts und vorwärts wird der sagittale Durchmesser des Hypopharynx und der Abstand zwischen der hinteren Hälfte des Zungenrückens und des Gaumens vergrössert.

7. Diese Vergrösserung des Ansatzrohres verbessert die Resonnanz- und Leitungsbedingungen der aus dem Kehlkopf austretenden Schallwellen.

8. Infolge der Erschlaffung der Fixationsmusculatur des Zungenbeins vollzieht sich die Phonation unter einer geringeren Aufwendung von Muskelkraft.

9. Die Tongebung bei nach abwärts gerichteter Bewegung des Schildknorpels begünstigt die Hygiene des Tonapparates und ist als Heilmittel bei functionellen Stimmstörungen in Anwendung zu bringen.

10. Beim Gesang- wie Sprechunterricht ist grundsätzlich die Tongebung unter Erschlaffung der Fixatoren des Zungenbeins und der dementsprechend nach abwärts gerichteten Bewegung des Schildknorpels anzustreben.

XVIII.

(Aus der Abtheilung für Ohren-, Nasen- und Halskranke am Allerheiligenhospital zu Breslau [Primärarzt: Dr. O. Brieger.])

Beiträge zur Pathologie der Rachenmandel.[1])

III. Die cystischen Gebilde der hyperplastischen Rachenmandel.

Von

Dr. **Max Görke.**

Das Auftreten von Cysten in der Schleimhaut der oberen Luftwege ist eine nicht seltene und von zahlreichen Untersuchern festgestellte Erscheinung, und ich habe bereits bei Gelegenheit der Besprechung der Rachenmandel-Recidive[2]) darauf hingewiesen, dass sie bei denselben einen fast regelmässigen Befund bilden. Die Thatsache, dass sie speciell in dem adenoiden Gewebe des Nasenrachenraums so oft vorkommen, findet ihre Erklärung in den entzündlichen Processen, die sich an dieser Stelle ausserordentlich häufig abspielen und die, wie wir sehen werden, mannigfache Gelegenheit zur Entstehung jener Gebilde bieten. So oft nun auch das Auftreten von Cysten in der Rachenmandel in der Literatur erwähnt wird, so finden wir doch nirgends eine eingehendere Besprechung. Allerdings ist die practische Bedeutung der Cysten im Allgemeinen eine geringe; sie werden sich in den meisten Fällen wohl kaum durch besondere klinische Symptome bemerkbar machen, und nur unter gewissen Bedingungen, z. B. wenn sie in sehr grosser Zahl auftreten oder eine excessive Grösse annehmen oder auch dann, wenn sie bestimmte secundäre Veränderungen erfahren (Concrementbildung etc.), wenn sie in vorübergehende oder dauernde Communication mit der Aussenwelt treten, werden sie klinische Symptome hervorrufen können, im Wesentlichen jedoch keine anderen, als diejenigen der Rachenmandel-Hyperplasie überhaupt. Dagegen bieten sie dem Histologen hinsichtlich ihres anatomischen Verhaltens manches Inter-

1) Vergl. dieses Archiv XII, 21. u. 22. Weitere Beiträge folgen.

2) Dieses Archiv. Bd. 12. Heft 2. Beiträge zur Pathologie der Rachenmandel II.

essante; gerade in einem Organe, das die Charaktere der Schleimhaut mit denen des Lymphgewebes vereinigt, zeigen sie in ihrem Bau und ihrer Entstehung gewisse Eigenthümlichkeiten, die allgemein-pathologisch wichtig, für das Verständniss der Cystenbildung überhaupt von Bedeutung sind und darum eine besondere Besprechung verdienen.

Der Procentsatz von Rachenmandeln mit Cystenbildung ist nicht unbeträchtlich; so habe ich bei 356 Rachenmandeln in 60 Fällen Cysten gefunden, d. h. in 14 pCt., und zwar echte Retentionscysten; die unten besprochenen Epithelcysten, Erweichungscysten sind hier ausgenommen. Von den 60 Fällen mit Cysten fallen 36 auf Kinder und 24 auf Individuen über 14 Jahre. Da es sich nun bei den 356 untersuchten Fällen um 326 Kinder und 30 Erwachsene handelt, so zeigt sich das Verhältniss von 11 pCt. Cystenbilduug bei kindlichen Rachenmandeln und 80 pCt. bei solchen von Individuen von 14 Jahren und darüber. Es ergiebt sich also aus diesen Zahlen eine ausserordentlich grosse Häufigkeit der Cystenbildung in einem Lebensalter, in dem die Involution vor sich geht resp. abgeschlossen wird. Noch grösser wird die relative Häufigkeit der Cystenbildung bei älteren Leuten; in den von mir untersuchten Sectionsfällen habe ich bei Leuten über 25 Jahre in keinem einzigen Falle das Vorhandensein von Cysten vermisst; ich komme auf diese Erscheinung noch in einem späteren Capitel, bei Besprechung des Involutionsvorganges, zurück. Man wird wohl nicht fehl gehen, wenn man diese Zunahme der Cystenbildung im späteren Alter auf die vielfachen, sich häufig wiederholenden Entzündungsvorgänge zurückführt, die sich in der Rachenmandel abspielen und die auch zu anderen Producten der regressiven Metamorphose Veranlassung geben. Bevor wir jedoch auf diese Entstehung der Cysten im Einzelnen eingehen, müssen wir uns erst mit ihren verschiedenen Formen, ihrer Localisation und ihrem Bau beschäftigen.

Die klinische Diagnose der Rachenmandelcysten wird nur in sehr seltenen Fällen möglich sein; im rhinoskopischen Bilde sind sie kaum zu erkennen, auch die Palpation wird nur dann ein positives Merkmal ergeben, wenn eine einheitliche grosse Cyste vorhanden ist, die etwa die ganze Rachenmandel einnimmt und durch Resistenz und Fluctuationsgefühl sich als ein mit Flüssigkeit erfüllter Hohlraum documentirt. An der excidirten Mandel sieht man grössere oberflächlich gelegene Cysten hier und da durch das Epithel, das sie kuglig vorwölben, hindurchschimmern.

Wir finden Cysten resp. cystenähnliche Gebilde in allen 3 Schichten der Rachenmandel, dem Epithel, dem folliculären Gewebe und der Submucosa. Im Epithel treten sie in Form von bald grösseren, bald kleineren Hohlräumen auf, die keine besondere Wandung haben, sondern direct von den Epithelzellen umschlossen werden. Die begrenzenden Zellen — es handelt sich hierbei stets um Cylinderepithel, während im Plattenepithel diese Hohlräume nie auftreten — weichen in ihrer Form von den hohen Cylinderzellen insofern ab, als sie eine mehr cubische Gestalt aufweisen, etwa den Basal- oder Ersatzzellen des Epithels im Aussehen entsprechen.

Es macht den Eindruck, als würden die Epithelzellen durch den Innendruck der Cyste etwas abgeplattet. Diese drängt die Epithelreihen sowohl nach aussen, als nach innen, der Mucosa zu, auseinander und bewirkt so häufig eine halbkugelige Vorwölbung der Oberfläche nach aussen einerseits und ein Eindringen der untersten Epithelreihe in die Mucosa hinein nach innen andererseits. Die Hohlräume sind häufig ganz leer, in anderen Fällen enthalten sie vereinzelte Lymphocyten und Leukocyten, manche sind auch von solchen ganz vollgestopft. Andere zeigen im Innern eine homogene feinkörnige Masse, die als Gerinnungsproduct der Lymphflüssigkeit anzusehen ist. Sie sind immer vergesellschaftet mit einer starken Lymphzellen-Emigration. Diese Cysten fanden sich übrigens bei Kindern mindestens so häufig wie bei Erwachsenen (im Gegensatze zu den übrigen Formen der Cysten). Es handelt sich bei ihnen um eine Erscheinung, wie wir sie an dem Oberflächenepithel von Schleimhäuten auch an anderen Stellen vielfach beobachten, um Lücken des Epithels, die durch den sich hindurch ergiessenden und die Zellen auseinander drängenden Lymphstrom geschaffen werden und dementsprechend als passagere Gebilde anzusehen sind. Sie sind häufig vereinzelt, nur selten finden sie sich in grösseren Mengen nebeneinander. Sie sind bei oberflächlicher Betrachtung vielleicht mit Crypten des Epithels zu verwechseln, falls solche tangential getroffen werden uud scheinbar ganz vom Epithel umschlossen sind. Aber abgesehen davon, dass schon wenige Schnitte einer Serie genügen, um diesen Irrthum aufzuklären, schliesst schon die Beschaffenheit der begrenzenden Epithelzellen eine Verwechslung aus: Die Crypte ist von hohen cylindrischen, häufig flimmernden Zellen und eventuell von Becherzellen ausgekleidet, die beschriebenen Lücken von cubischem Epithel.

Viel mannigfaltiger sind die Cysten in der mittleren Schicht der eigentlichen Mucosa (dem follikelhaltigen Theile der Schleimhaut). Wenn wir uns vergegenwärtigen, was für Gebilde hier vorhanden sind, die eine Möglichkeit zur Entwickelung von Cysten geben können, so sind in erster Linie die Ausführungsgänge der Drüsen zu nennen, die aus der Submucosa nach der Oberfläche ziehen und sich hier im follikulären Gewebe durch Verschluss zu cystischen Räumen umbilden können, und sodann die Einsenkungen des Oberflächenepithels, die in mannigfachen Verzweigungen nach allen Richtungen hin die Mucosa durchkreuzen. Ferner können die Gefässe und zwar sowohl Lymphgefässe als Blutgefässe zur Bildung cystenähnlicher Hohlräume Anlass geben, sodann finden wir hier solche, die in Folge von partiellem Zerfalle und von Verflüssigung des Gewebes entstanden sind. Dagegen kommt eine Entstehung von Cysten aus den Follikeln selbst durch schleimige Umwandlung derselben, wie sie verschiedene Autoren beobachtet haben wollen, in Wirklichkeit nicht vor; jedenfalls habe ich nie Bilder zu Gesichte bekommen, die mit Sicherheit auf eine derartige Genese hätte schliessen lassen.

Die verschiedenen Hohlräume der Mucosa differiren in ihrem Bau je nach ihrer Entstehung naturgemäss ganz wesentlich von einander. Das

Hauptcontingent der Cysten dieser Schicht wie der Rachenmandel überhaupt, stellen die durch Verschluss und Erweiterung der Drüsenausführungsgänge resp. die aus Epitheleinsenkungen entstandenen Hohlräume. Diese beiden Arten wird man schwer von einander trennen können, da die Drüsengänge für gewöhnlich in Epithelbuchten einmünden, letztere also eigentlich nichts anderes als die Endtheile der Ausführungsgänge darstellen, unter Umständen auch Schleimdrüsen enthalten können. Die anatomischen Merkmale, die eine derartige Unterscheidung ermöglichen, sind nicht immer vorhanden. Nur dann, wenn Drüsen in der nächsten Umgebung der Cysten fehlen, wird man mit ziemlicher Sicherheit auf ihre Entstehung aus einer Epitheleinsenkung schliessen, und umgekehrt bei fehlender Oberflächenfaltung einen Drüsengang als die Ausgangsstelle der Cystenbildung annehmen können. Bisweilen giebt die Beschaffenheit des Epithels ein sicheres Kennzeichen für die Herkunft der Cyste. Ist diese mit Flimmerepithel oder mit Plattenepithel ausgekleidet, so handelt es sich zweifellos um eine ursprüngliche Epitheleinsenkung, da die Ausführungsgänge ein derartiges Epithel niemals besitzen; ist dagegen ein einfaches Cylinderepithel oder cubisches Epithel vorhanden, so berechtigt dies nicht, denselben Ursprung aus einer Epithelbucht auszuschliessen, da, wie wir sehen werden, das Epithel in diesem bisweilen Veränderungen erfahren kann, die einen sicheren Schluss auf seine Herkunft unmöglich machen. Diese Unterscheidung ist übrigens insofern ziemlich gleichgültig, als der Bau der Cysten, abgesehen von den oben erwähnten Formen des Epithels, bei dieser oder jener Entstehung derselbe ist. Breite Epithelbuchten, in denen sich das Secret der Drüsen- und Lymphocyten angesammelt hat, können auf dem Querschnitte bisweilen Cysten vortäuschen; es ist deshalb nothwendig, in allen Fällen mehrere Schnitte einer Serie zu untersuchen, die dann auch häufig die eigentliche Natur der vermeintlichen Cysten aufklären. Bisweilen ist allerdings die Verbindung mit der freien Oberfläche so schmal, dass bereits in Folge dieser insufficienten Communication eine cystische Erweiterung der Epithelbucht zu Stande kommen kann (Propfbildung).

Die Grösse der Mucosa-Cysten schwankt zwischen ganz geringer Erweiterung der normalen Gänge bis zu makroskopisch sichtbaren, mehrere Millimeter im Durchmesser betragenden Hohlräumen, doch ist im Allgemeinen die Grösse dieser Cysten, mit Ausnahme der Plattenepithelcysten, eine geringere als diejenige der später zu besprechenden Submucosa-Cysten. Wahrscheinlich beruht dieser Umstand auf der relativen Nähe der Oberfläche, die ein stärkeres Anwachsen der Cysten nicht zu Stande kommen lässt, indem bei der weiteren Ausdehnung ziemlich früh schon ein Durchbruch an die Oberfläche oder in eine Epithel-Einsenkung erfolgt.

Die Lage der Cysten ist, so lange sie noch klein sind, eine constante, und zwar nehmen sie zunächst immer das Centrum der Follikel ein, seltener liegen sie im lymphatischen interfolliculären Gewebe; nie dagegen finden sie sich in den Bindegewebssepten. Dieses Verhalten findet

in der normalen anatomischen Structur seine Erklärung: Während die Verzweigungen der Gefässe in den Bindegewebszügen liegen, die sich von der Submucosa in Form von breiteren und schmäleren Bändern nach der Oberfläche der Mandel erstrecken, durchbrechen die Ausführungsgänge der Drüsen das follikuläre Gewebe selber, und wir sehen deshalb auch ihre Cysten sich zunächst an dieser Stelle localisiren und erst bei weiterem Anwachsen auch die Bindegewebssepta erreichen.

Der Aufbau der Cysten ist ein mannigfacher und entsprechend ihrer Entstehung und ihrer Grösse wechselnder. An der Wandung hat man, wie an allen ähnlichen Gebilden einen epithelialen und einen bindegewebigen Antheil zu unterscheiden. Die verschiedenen Formen des Epithels haben wir bereits erwähnt. Am häufigsten findet sich bei den aus den Einsenkungen der Oberfläche entstandenen Cysten flimmerndes Cylinderepithel und zwar häufig auch dann, wenn die Oberfläche mit Plattenepithel ausgekleidet ist, analog der Erscheinung, dass sich ersteres bei der Metaplasie des Oberflächenepithels in den Einsenkungen fast immer erhält. Die Flimmerzilien sind häufig stellenweise verloren gegangen, bisweilen sind sie zu kleineren und grösseren Büscheln zusammengeballt, ein andermal bilden sie einen schönen regelmässigen ununterbrochenen Saum. Im Allgemeinen besteht das Flimmerepithel aus 2 Reiheu von Zellen, einer inneren, dem Lumen zugewendeten Reihe hoher cylindrischer Zellen mit grossen basal stehendem Kerne, den eigentlichen Flimmerzellen, und einer äusseren Reihe cubischer Zellen mit central gestelltem Kerne (Ersatzzellen). Das cubische Epithel besteht aus würfelförmigen oder rundlichen, sich dunkel färbenden Zellen mit grossem Kerne, die gegeneinander scharfe Abgrenzungslinien zeigen und deren Oberfläche nach dem Lumen der Cyste zu gewöhnlich convex gewölbt ist; es ist stets einreihig. Neben den Cylinderzellen, deren Höhe grösser ist als die Breite und neben den cubischen Zellen, bei denen Höhe und Breite ungefähr gleich sind, finden sich bisweilen, besonders in den grösseren Cysten abgeplattete Zellformen, bei denen die Breite mehr oder minder die Höhe übertrifft. Am Cystenepithel kann man ebenso wie am Oberflächenepithel den Vorgang der Lymphocyten-Emigration beobachten. Die Durchwanderung ist fast immer eine starke; bisweilen ist sie so intensiv, dass es den Eindruck macht, als würde sich ein Follikel in die Cyste hineindrängen; das Epithel ist dann an solchen Stellen völlig oder fast vollständig verdeckt. Auch die Erscheinung der Lückenbildung durch den Lymphstrom können wir am Cystenepithel in derselben Form wie an der Oberfläche beobachten.

Der bindegewebige Antheil der Cystenwandung zeigt in seiner Stärke grosse Schwankungen. Im Allgemeinen besteht er aus nur wenigen Fasern von Bindegewebe, die das Cystenepithel umgeben und mit dem bindegewebigen Gerüste der Lymphfollikel in Verbindung stehen. Bisweilen scheint eine bindegewebige Wandung vollständig zu fehlen, indem die Lymphocyten des Follikels sich in der ganzen Circumferenz der Cyste direct an das Epithel derselben anschliessen. Mit Hilfe der Mallory-

schen Färbung ist dann aber immer noch ein wenn auch sehr schmales Bindegewebsgerüst nachzuweisen. Nur in seltenen Fällen zeigt die Bindegewebshülle der Cyste eine beträchtliche Stärke; das ist vorwiegend bei den grösseren Exemplaren der Fall. Nie lässt die Bindegewebswandung eine homogene Struktur ähnlich der Basalmembran in Schleimhäuten erkennen, sondern stets ein deutliches Gefüge aus einzelnen Bindegewebsfibrillen. An einer und derselben Cyste ist mitunter die Wandung an verschiedenen Stellen verschieden stark.

Der Inhalt der Cysten setzt sich zusammen aus dem Secrete der Drüsen einerseits und den Beimengungen, die von der Wand und dem umgebenden Gewebe stammen, andererseits; hierzu kommen noch secundäre Veränderungen, die der Inhalt im Laufe der Zeit erfährt, so dass derselbe in seiner histologischen Beschaffenheit mannigfache Bilder bieten kann. In den Cysten, die aus reinen Epithelbuchten hervorgegangen sind, werden wir das Sekret der Drüsen, den Schleim, oft vermissen, dagegen ist er in den übrigen Cysten, wenn auch manchmal in verändertem Zustande, fast immer nachzuweisen. Schon bei blosser Hämatoxylin-Färbung lässt er sich an seiner zartfädigen Structur leicht erkennen und vom Fibrin ohne grosse Mühe unterscheiden; am besten und sichersten gelingt freilich der Nachweis durch die specifische Färbung mit Thionin. Häufig füllen die Schleimmassen den ganzen Cystenraum prall an: nur bleibt gewöhnlich zwischen jenen und der Epithelwandung ein schmaler freier Zwischenraum, der nur hier und da von einzelnen aus der Secretmasse zu den Epithelzellen hinziehenden Schleimfäden unterbrochen ist. Die Entstehung dieses freien Spaltraums, innerhalb dessen die Schleimmassen scheinbar frei herumschwimmen, beruht wahrscheinlich nicht auf einer Schrumpfung des Mucins in den Härtungsflüssigkeiten, speciell dem concentrirten Alkohol, wie verschiedene Beobachter behaupten, denn denselben freien Zwischenraum zwischen Wandung und Schleimmassen konnte ich auch an nicht gehärteten frischen Präparaten bisweilen feststellen. Vielmehr hängt dieses Zusammengepresstwerden der Schleimkugel in dem Centrum der Cyste wahrscheinlich mit dem Ergusse von Lymphflüssigkeit in das Cysteninnere zusammen, welche die consistenteren und der Vermischung zunächst widerstrebenden zähen Schleimmassen naturgemäss vom Epithel ab und nach dem Centrum hin zusammen drängt. Wir haben schon oben das Durchtreten von Lymphocyten in das Cysteninnere erwähnt; mit ihnen zusammen ergiesst sich in den Hohlraum — wenigstens im Anfange seines Wachsthums — ein beständiger Lymphstrom und zwar häufig an verschiedenen Stellen der Wandung in verschiedener Intensität. Diesem letzteren Umstande ist es wohl zuzuschreiben, wenn die Schleimmassen bisweilen auf der einen Seite der Cyste zusammengepresst sind, während der andere Theil leer resp. Lymphocyten enthaltend oder von solchen ganz vollgestopft erscheint. An dieser zweiten Seite ist dann auch stets die bei Weitem stärkere Emigration durch das Epithel zu beobachten. Noch deutlicher wird die Thatsache des Lymphergusses in die Cyste und noch frappanter

ihre Wirkung auf die Secretmassen, wenn die Emigration, der Lymph-erguss nicht an dem grössten Theile der Cystenwandung, sondern nur an einer kleinen circumscripten Stelle in wesentlicher Stärke vor sich geht. Dann sieht man, wie von dieser Stelle aus ein Strang von Lymphzellen in das Innere eines Schleimklumpens hineindringt oder vielmehr von dem Lymphstrom hineingepresst wird, und wie er, von allen Seiten von den Schleimmassen umgeben, seine bandförmige Configuration trotz beträchtlicher Länge behält, indem die einzelnen Lymphzellen durch den Schleim zusammengepresst und verhindert werden, sich im Innern der Cyste zu zerstreuen. Erst allmälig findet eine innigere Vermischung des Drüsensecrets mit dem Transsudat der Lymphgefässe statt. Dann sieht man bei einer specifischen Schleimfärbung mit Thionin nicht mehr die gleichmässig violett gefärbten fädigen Massen des unvermischten Schleims, sondern man sieht Züge violett gefärbter Fädchen auseinandergedrängt durch farblose, homogene oder fein gekörnte Massen, in denen dann die Lymphzellen über die ganze Cyste hin vertheilt umherschwimmen. In der Folge wird dann die Vermengung eine immer innigere, so dass schliesslich der Schleim eine Aenderung seiner chemischen Structur erfährt, sofern man berechtigt ist, aus der mangelhaften Färbbarkeit des Schleims auf eine chemische Alteration desselben zu schliessen. Die durch den ganzen Cysteninhalt verstreuten einzelnen Lymphocyten schwimmen zunächst, jede Zelle in je einer Lache von Lymphe. Die Zelle erscheint von dem Schleim durch eine fein gekörnte Masse oder durch einen hellen Zwischenraum getrennt, so dass sie scheinbar in einer Vacuole liegt. Allmälig schrumpft diese gekörnte Substanz zusammen, die Zellgrenzen werden undeutlich und verschwimmen mit dem umgebenden Schleime, bis schliesslich auch der Kern seine Färbbarkeit verliert und schwindet. Häufig quellen die Lymphocyten durch Flüssigkeitsaufnahme in den Zellleib stark an und zeigen dann manchmal Vacuolen-Bildung ihres Protoplasmas.

Die Lymphe mit den Lymphocyten und Schleim sind die beiden Hauptbestandtheile des Cysteninhalts, die in keiner derselben fehlen und nur in ihrem gegenseitigen Mengenverhältniss wechseln, alle anderen Bestandtheile sind entweder zufällige Beimengungen oder Producte von secundären Veränderungen des Cysteninhalts. Unter ersteren sind zunächst die riesenzellähnlichen Gebilde zu erwähnen, die bisweilen neben den Einzel-Lymphocyten im Schleim suspendirt sind. Es sind ihrer Grösse und Form nach sehr verschiedene Exemplare, zweikernige Zellen bis zu vielkernigen Haufen, gewöhnlich rundlich, bisweilen auch nach verschiedenen Seiten hin ausgezogen und feine Ausläufer zeigend, die noch streckenweise zwischen den Schleimfäden zu verfolgen sind. Diese Riesenzellen sind theils aus zusammengeballten und mit einander verschmolzenen Lymphocyten entstanden, theils stellen sie Theile des Cystenepithels dar, die in Folge von Entzündungs- und Wucherungsprocessen an demselben (s. w. u.) abgestossen sind und allmälig gewisse Formveränderungen erfahren haben. Andere Beimengungen resultiren aus Blutungen, die, sei es in Folge einer

Gewaltseinwirkung (z. B. beim Palpiren), sei es als Ausdruck einer intensiven Entzündung in das Innere einer Cyste hinein stattgefunden haben. Man sieht dann zahlreiche theils wohl erhaltene, theils bereits zu gelblichen Krümeln und Schollen zerfallene rothe Blutkörperchen, man findet hier und da Pigmenthaufen oder pigmenthaltige Zellen und man kann das Produkt von Gerinnungsvorgängen, Fibrinfäden, nachweisen. Diese Blutbeimengungen sieht man namentlich häufig bei Zerreissung einer Cyste.

Von secundären Umwandlungen, die der Cysteninhalt erfahren kann, ist ausser jener bereits erwähnten Veränderung des schleimigen Secrets das Auftreten von fetthaltigen Zellen resp. freien Fetttröpfchen und die Verkalkung hervorzuheben. Die emigrirten Lymphocyten sowohl als die abgestossenen Epithelzellen verfallen allmälig einer fettigen Degeneration, die am frischen Präparate sich in dem Auftreten von Fettkörnchen deutlich documentirt. Nicht so häufig ist die Imprägnation des Inhalts mit Kalksalzen. Man erkennt dieselben schon in kleineren Mengen an ihrer schmutzig-schwärzlichen Färbung bei Behandlung mit Haematoxylin und kann sie durch die bekannten mikrochemischen Reactionen leicht nachweisen. Bisweilen sieht man nur einzelne Körnchen, die sich allmälig zu grösseren plumpen, unregelmässig begrenzten Schollen zusammenballen, bis sich schliesslich der ganze Cysteninhalt unter Umständen in einen einzigen grossen Kalkstein umgewandelt hat. In den Kalkmassen sieht man hier und da noch wohl erhaltene Lymphocyten. Solche Fälle von kalkiger Degeneration sind dann schon makroskopisch zu diagnosticiren.

Eine besondere Besprechung verlangen die Plattenepithelcysten, die bei weitem seltener sind als die mit Cylinderepithel ausgekleideten. Sie sind es, die neben den später zu besprechenden Submucosa-Cysten die grössten Exemplare bilden. Sie können eine so enorme Ausdehnung gewinnen — wir beobachteten wiederholt erbsengrosse und noch grössere Cysten — dass sie unter Umständen beinahe das ganze follikuläre Gewebe verdrängen können und eine einzige solche Cyste den grössten Theil des aus dem Nasenrachenraume entfernten Tumors einnimmt. Diese ernorme Grössenzunahme beruht wahrscheinlich auf der starken Proliferationsfähigkeit des Plattenepithels, wobei vielleicht noch der Umstand hinzukommt, dass die massenhaften verhornten und abgestossenen Schichten des Epithels, die sich im Innern der Cyste anhäufen, rein mechanisch die Ausdehnung der letzteren durch ihren enormen Druck befördern. Makroskopisch sieht man auf dem Durchnitte eines frischen ungefärbten Präparates in einer solchen Cyste eine je nach dem Pigmentgehalte schmutzig-graue bis gelbbraune fettige schmierige Masse, die sich beim Ausstrich mikroskopisch als aus Plattenepithelien, vereinzelten Lymphocyten, Detritus und Cholestearin-Krystallen bestehend erweist. Im gehärteten Präparate sieht man im Schnitte stets zahlreiche Schichten verhornenden Plattenepithels in allen Stadien der Verhornung und Abstossung. Die peripherstен, dem Epithel unmittelbar aufliegenden Zellen zeigen noch einen deutlichen Kern und gute Färbbarkeit in Haematoxylin; allmälig verschwindet der Kern,

die Zellen pressen sich zu zwiebelartig geschichteten Massen an einander, die sich in Eosin intensiv färben, bis sie schliesslich am Centrum einen Detritus-Haufen bilden, in dem Zellstructuren nicht mehr zu differenziren sind. Statt dieses Inhalts sieht man häufig auch vereinzelte Plattenepithelzellen in der Cyste umherschwimmen. Auch hier kommt es bisweilen zur Verkalkung des Inhalts. Das Epithel der Wandung erfährt mit der Zeit Veränderungen, die als Folgen des starken permanenten Innendrucks aufzufassen sind: es ist häufig auf einige wenige Schichten, bisweilen sogar auf eine einzige Reihe abgeplatteter epitheloider Zellen reducirt, während das normale geschichtete Plattenepithel an anderen Stellen der Cystenwand erhalten ist. Die bindegewebige Wandung der Plattenepithelcysten ist meist ziemlich dick, so dass Follikel in unmittelbarer Nachbarschaft des Cystenepithels selten vorkommen. Häufig ist das Rachenmandelgewebe auf einen schmalen Saum reducirt, der zwischen Cyste und dem Oberflächenepithel liegt und in dem Follikel nicht mehr zu differenziren ist.

Die anderen Formen der cystenähnlichen Gebilde in der Mucosa sind viel seltener. Lymphcysten, d. h. Erweiterungen von Lymphgefässen, sehen wir einmal bei acut-entzündlichen Processen entstehen, wo sie allerdings niemals einen hohen Grad erreichen und ferner durch Stauung im Lymphgefässsystem bei hängen gebliebenen und erst später entfernten Stücken. Im ersteren Falle findet man eine grössere Anzahl von Lymphräumen in den Bindegewebsseptis erweitert und mit Lymphocyten ganz vollgestopft, im letzteren Falle erscheinen nur einige wenige Ektasien von mitunter beträchtlicher Grösse, aber stets nur relativ wenige Lymphocyten enthaltend. In beiden Fällen sind gleichzeitig die Blutgefässe stark erweitert, in ersterem Falle besonders Arterien und Capillaren, in letzterem Falle speciell die Venen, die dann zu enormen blutgefüllten Räumen ausgedehnt sind[1]).

Auch die aus einer Erweichung und Verflüssigung des Gewebes hervorgegangenen cystischen Räume sehen wir fast ausschliesslich in solchen hängen gebliebenen und erst nachträglich abgetragenen Stücken und nach der Palpation. Infolge der Circulationsstörung durch Torquirung der abführenden Gefässe kommt es zu Hämorrhagien in das Gewebe hinein, zum Austritt von Lymphflüssigkeit in die Follikel, wodurch das Gewebe in grösserer oder geringerer Ausdehnung zertrümmert wird. Die Zellen gehen zu Grunde und werden allmälig verflüssigt, während sich in der Umgebung des zerstörten Theiles kleinzellige Infiltration eintritt, welche die nekrotischen und zum Theil verflüssigten Massen gegen die Umgebung abgrenzt.

---

1) Diese blutgefüllten und colossal ausgedehnten Venen geben uns eine anatomische Erklärung für die bei hängengebliebenen Stücken so häufig auftretenden profusen und auf andere Weise als durch Entfernung der Reste schwer zu stillenden Nachblutungen (vergl. Brieger, „Adenoide Vegetationen“ in Blaus Encyklopädie für Ohrenheilkunde).

Eine eigentliche Wandbildung durch Bindegewebswucherung habe ich in meinen Fällen nicht beobachten können. Wahrscheinlich werden diese kleinen Erweichungsherde allmälig in toto resorbirt. Den nekrotischen Massen ist bisweilen Schleim in grösserer Menge beigemischt, der aus einem zerrissenen Drüsengange ausgetreten ist.

An dieser Stelle wäre noch das Auftreten eigenthümlicher cystenähnlicher Gebilde zu erwähnen, die ebenfalls in der Mucosa zerstreut vorkommen und sich hier meistens in den schmäleren Bindegewebssepten, seltener im folliculären Gewebe finden. Es handelt sich um runde oder ovale oder langgestreckte Körperchen von meist geringer Grösse — nur in einzelnen Fällen sind sie so gross, dass sie makroscopisch erkennbar sind —, die eine gewisse Aehnlichkeit mit Cysten deshalb besitzen, weil sie eine besondere Wandung und einen von dieser differenten Inhalt aufweisen. Bei blosser Hämatoxylinfärbung erscheinen sie als hellgraue, ungefärbte Inseln im gefärbten Gewebe, bald isolirt, bald perlschnurartig an einander gereiht. Bei Färbung mit Eosin oder Pikrocarmin nehmen sie eine tiefrothe Farbe an und lassen deutlicher als bei blosser Kernfärbung eine concentrische Schichtung erkennen. Auf dem Querschnitte bildet eine Reihe epitheloider Zellen mit grossem blasigem Kerne die äusserste Umrandung, daran schliessen sich nach innen concentrisch verlaufende Platten mit langem, spindelförmigem, intensiv gefärbtem Kerne und dann weiter nach dem Centrum zu eine homogene oder ebenfalls in Form concentrischer Zwiebelschaalen angeordnete kernlose Masse. Es handelt sich bei diesen Körpern zweifellos wohl um Gefässe mit gewucherter und hyalin entarteter Wandung und nicht um echte Cysten. Wenn in letzteren auch neben anderen Degenerationsproducten gelegentlich hyaline Massen auftreten können, so spricht doch bei jenen Körpern schon ihre Localisation, ihr ganzer Aufbau, die concentrische Schichtung, die eigenthümliche Wandung für ihre ursprüngliche Gefässnatur. Mit Sicherheit ist ihre Abstammuug von Blutgefässen dann festzustellen, wenn sie sich unmittelbar in consolidirte Gefässe fortsetzen, ein Verhalten, das ich namentlich an Längsschnitten dieser Körper wiederholt constatiren konnte. Bisweilen sind innerhalb der homogenen Massen noch Reste von rothen Blutkörperchen nachzuweisen. Diese hyalinen Entartungen fanden sich lediglich in den Rachenmandeln älterer Personen.

Die Cysten der Submucosa — ich fasse unter dieser Bezeichnung alle jene cystischen Hohlräume zusammen, die aus den secernirenden Theilen der Drüsen, d. h. aus den End-Tubulis selbst oder aus demjenigen Theile des Ausführungsganges durch Erweiterung hervorgehen, der noch innerhalb der Submucosa liegt und secernirende Zellen besitzt — weichen in ihrem Bau und in ihrer Structur nur in gewissen Details von denen der Mucosa ab und sind von letzteren bisweilen überhaupt nicht zu unterscheiden. Ihre grössere Entfernung von der freien Oberfläche lässt sie zu viel umfangreicheren Räumen anwachsen als die Cysten der Mucosa; sie nehmen

häufig so kolossale Dimensionen an, dass sie durch die ganze Schleimhaut von dem derberen Bindegewebsgefüge der unteren Submucosa bis fast unter das Oberflächenepithel sich erstrecken und von diesem dann nur durch einen schmalen Bindegewebssaum getrennt sind. Nie jedoch stösst ihr Epithel unmittelbar an das Oberflächenepithel. Sie finden sich entweder einzeln oder auch in mehreren Exemplaren in einer Rachenmandel; die einzelnen Cysten sind in letzterem Falle von einander ebenfalls häufig nur durch eine Lage Bindegewebe getrennt, während das follikulare Gewebe zwischen ihnen geschwunden ist. Bisweilen erscheinen die Cysten, besonders die grösseren, vielbuchtig in der Form der multiloculären oder Proliferationscyste, eine Veränderung, die bei den Mucosa-Cysten nur sehr selten zu constatiren ist und die auf zweierlei Ursachen zurückgeführt werden kann. Einmal kann diese Vielbuchtigkeit der Cyste durch Ver-Verschmelzung mehrerer Einzelcysten hervorgerufen werden, oder aber es können an einer ursprünglich einfachen Cyste durch Wucherungsvorgänge in der Wandung secundäre Ausbuchtungen an verschiedenen Stellen der Peripherie zu stande kommen. In manchen Fällen giebt das mikroskopische Bild sicheren Aufschluss, ob die Buchten auf diese oder jene Weise sich entwickelt haben. Wir kommen auf diesen Punkt bei Besprechung der Entstehung und des Wachsthums der Cysten noch zurück.

Die Wandung dieser Cysten wechselt je nach deren Lage und Ausdehnung. Solange die Cysten noch klein sind und sich innerhalb der Submucosa halten, bewahrt ihre Wandung noch den Charakter der Drüsenwand, d. h. sie zeigt ein hohes cylindrisches nicht flimmerndes Epithel, in dem die Schleimzellen bald in grösserer, bald in geringerer Zahl vorhanden sind, und ausserhalb derselben eine mehrfache Schicht von Bindegewebsfasern, zwischen denen die zelligen Elemente ausserordentlich spärlich vertreten sind. Sobald sie sich in die Mucosa hinein, d. h. in das follikuläre Gewebe ausdehnen, wird die bindegewebige Wandung viel zellreicher durch Einlagerung von zahlreichen Lymphocyten und die Epithelzellen nehmen häufig, doch nicht constant, einen mehr kubischen Charakter an oder werden ganz abgeplattet. Niemals jedoch enthält ihr Epithel Flimmerzellen; die Anwesenheit solcher bietet bei grossen Cysten, die sich bis in die Submucosa erstrecken, stets ein sicheres Zeichen für die Entstehung aus Epithel-Einsenkungen oder aus den obersten Theilen der Ausführungsgänge, also dafür, dass es sich um Mucosacysten handelte. Die Stärke der bindegewebigen Wandung ist auch bei den Cysten der Submucosa grossen Schwankungen unterworfen. Elastische Fasern finden sich fast regelmässig, entsprechend dem Vorkommen von solchen in der Submucosa überhaupt, viel häufiger jedenfalls als in der Wand der Mucosacysten, wo sie fast nur an grösseren Gefässen auftreten.

Abweichend von der gleichen Erscheinung bei den Mucosacysten ist das Verhalten der Lymphocyten-Einwanderung. Bei den kleineren noch innerhalb der zellarmen Submucosa liegenden Cystenräumen ist die Emigration minimal oder fehlt vollständig, und auch bei den grösseren Exem-

plaren nimmt sie erst dann eine stärkere Intensität an, wenn die Ausdehnung bereits in das follikuläre Gewebe hinein stattgefunden hat und ist an den Theilen, in deren Nachbarschaft sich Follikel befinden, stets viel ausgesprochener als in den tieferen ausserhalb des adenoiden Gewebes liegenden Partien.

Das Epithel der Submucosacysten, die vermöge ihrer geschützteren Lage im allgemeinen wohl einen längeren Bestand haben, als die oberflächlich gelegenen Mucosacysten, zeigt im Laufe des Wachsthums Veränderungen, die dort in den Anfängen auch zu beobachten sind, hier aber viel ausgesprochener erscheinen und darum erst an dieser Stelle kurz erwähnt werden sollen. Auf die Abplattung der Zellen kamen wir wiederholt zu sprechen, wobei hervorzuheben ist, dass die Grenze zwischen hohen cylindrischen und ganz platten Zellen an einer und derselben Cyste häufig haarscharf ist, dass aber manchmal auch ein allmählicher Uebergang von hohen zu cubischen und von solchen zu platten Zellen stattfindet. Vielfach zeigen die Epithelzellen schleimige Umwandlung, und die schleimhaltigen Becherzellen nehmen häufig einen grossen Theil des Cystenepithels ein. Eine andere sehr oft zu beobachtende Erscheinung ist die Desquamamation des Epithels durch katarrhalische Processe. An den entzündlichen Processen, die sich in der Rachenmandel vielfach abspielen, betheiligt sich naturgemäss die Cystenwand bald mehr bald minder. Es kommt zur Abstossung einzelner Epithelzellen oder auch ganzer Haufen solcher, zur Nekrose derselben und zu fibrinösen Ausscheidungen an der Oberfläche des Epithels. Die abgestossenen zum Theil nekrotischen Epithelzellen, die nicht wie an der freien Oberfläche der Rachenmandel leicht entfernt werden, sondern sich im Gegentheil sehr bald im Innern der Cysten anhäufen, üben ihrerseits wieder einen Reizzustand auf das Epithel aus und unterhalten oder befördern so die katarrhalisch-desquamativen Vorgänge in demselben, so dass daraus ein Circulus vitiosus resultirt, der vielleicht einen nicht unwesentlichen Factor für die Persistenz entzündlicher Processe in der Rachenmandel darstellt. Es ist also denkbar und wäre practisch nicht ohne Bedeutung, dass die Cysten einen ständigen Entzündungsreiz bilden, während sie ihrerseits wieder, wie wir sehen werden, zum Theil Entzündungsprocessen ihre Entstehung verdanken.

Der Inhalt der Submucosacysten unterscheidet sich kaum wesentlich von denjenigen der Mucosacysten. Die Schleimmassen sind entprechend der grossen Menge secernirender Zellen im Wandepithel gewöhnlich viel beträchtlicher als in den Cysten der Mucosa und überwiegen namentlich gegenüber den Lymphzellen, die nur in ganz spärlicher Zahl hier auftreten. Die secundären Veränderungen des Inhalts sind dieselben wie bei den oben beschriebenen Cysten.

Bei der Frage der Genese der Rachenmandelcysten müssen wir zunächst kurz auf den Begriff der „Retentionscysten“ eingehen. Man fasst unter dieser Bezeichnung Hohlräume zusammen, die durch eine besondere Membran gegen das umgebende Gewebe abgesetzt sind, einen von dieser

Hülle differenten Inhalt aufweisen und die durch Sekretansammlung in präexistirenden Kanälen (Drüsen oder Drüsengängen) entstanden sind, indem der Gang an irgend einer Stelle verschlossen wird und hinter diesem Verschlusse secernirendes Parenchm vorhanden ist. Man fasst also nach dieser Definition die Bildung von Retentionscysten als einen degenerativen Process auf. In den beschriebenen Rachenmandelcysten (abgesehen von den Epithelcysten und den Erweichungscysten) handelt es sich nun zweifellos zunächst um diesen Vorgang der Retention. Die Art und Weise der Entstehung dieser Sekretstauung ist eine so verschiedene, der Modus des Verschlusses eines secernirenden Ganges ein so wechselnder, dass wir diese Vorgänge uns etwas näher ansehen müssen. Der secernirende Kanal kann zum Verschluss gelangen einmal durch eine Einwirkung, die sich von aussen d. h. von dem benachbarten Gewebe aus geltend macht und zweitens durch Verstopfung des Lumens an irgend einer Stelle durch Vorgänge, die im Innern des Kanals selbst sich abspielen. Bei dem Verschlusse von aussen handelt es sich gewöhnlich um eine Compressionswirkung, die auf verschiedene Weise zu Stande kommen kann und meist durch entzündliche Processe hervorgerufen wird, die sich in der Umgebung des Ausführungsganges abspielen. Schon die bei Entzündungen auftretende Blut- und Lymphgefässerweiterung kann zu einer vorübergehenden Compression des Kanals führen, vor allem aber sind es die exsudativ-entzündlichen Vorgänge, die hierbei eine wesentliche Rolle spielen d. h. das Oedem und die kleinzellige Infiltration des Gewebes. Die Zellvermehrung zeigt sich dann namentlich an den Follikeln durch Schwellung derselben, und durchaus nicht selten sieht man, wie ein solcher geschwellter Follikel die Wand eines Drüsengangs in das Lumen hinein halbkuglig hineinwölbt und mit der gegenüberliegenden ebenfalls vorgewölbten Wand in Berührung bringt. Diese häufig nur vorübergehende Wirkung der Compression wird dann vervollständigt resp. zu einer dauernden gemacht durch Vorgänge im Innern des Ganges: es kommt dann vielfach zu einer Abstossung der einander berührenden Epithelstücke und zur Verwachsung der Berührungsflächen, die dann den Verschluss complet und untrennbar macht. Gerade in der Rachenmandel sind derartige Entzündungserscheinungen nicht selten und so erklärt sich daraus, wie bereits erwähnt, die häufige Cystenbildung bei älteren Individuen, deren Nasenrachenraum wiederholte Attaquen von Entzündung durchgemacht hat. In gleicher Weise kann eine Compression eines Ganges durch eine benachbarte wachsende Cyste ausgeübt werden, und so sehen wir auch thatsächlich in der Umgebung eines grösseren Cystenraums sehr häufig erweiterte Einsenkungen, erweiterte Blut- und Lymphgefässe etc. Eine andere Art des Verschlusses von aussen her ist die durch Schrumpfung (Retractio) zu Stande kommende. Namentlich nach unvollständiger Operation kommt es an der lädirten Stelle zu ausgedehnter Granulations- und Narbenbildung, und durch Schrumpfung dieser Narbe kann sehr leicht der eine oder der andere Drüsenausführungsgang

verschlossen werden. Auch geringfügigere Gewaltseinwirkungen, vielleicht schon die Palpation, können zu Epithelverletzungen, Erosionen mit secundärem Verschlusse einer Ausführungsöffnung führen.

Der Verschluss durch Vorgänge im Innern des Kanals kann ebenfalls auf verschiedene Weise zu Stande kommen von der Wand oder vom Inhalt aus. So ist es, wie bereits erwähnt, besonders katarrhalische Desquamation des Wandepithels, die häufig eine Verklebung gegenüberliegender Wandtheile herbeiführt. Oder es kann auch, wir sahen wiederholt entsprechende Bilder, ein grosser Theil der Epithelzellen sich durch irgend eine entzündliche oder traumatische Einwirkung in zusammenhängender Reihe loslösen und klappenartig den Gang an einer Stelle verschliessen. In anderen Fällen ist es die Beschaffenheit des Inhalts selbst, die zu einer Retention Veranlassung giebt. Es kommt vielfach zu einer Eindickung oder Verkalkung des Sekrets, und dieses versperrt dann, da es durch den engen Gang sich nicht mehr hindurchzwängen kann, den nachrückenden Sekretmassen den Weg. Auch durch eine an den Drüsengang hinein erfolgende Blutung kann es im Anschlusse an die Thrombusbildung zu einer Verstopfung des Kanals kommen.

Gegen diese Auffassung nun, die Cysten der Rachenmandel lediglich aus einem derartigen Verschlusse mit secundärer Ausdehnung durch das Secret hervorgehen zu lassen, machen sich mannigfache Bedenken geltend, und es erscheint uns zweifellos, dass bei der Cystenbildung noch andere Vorgänge mitspielen, wenn nicht überhaupt das wesentliche Agens darstellen, nämlich Vorgänge, wie sie sich bei der Entstehung der Kystome geltend machen. Es ist unleugbar, dass die Cysten in ihrem Wachsthum Veränderungen zeigen, die sie den Geschwulstbildungen sich nähern lassen. Wir müssen deshalb auf dieses Wachsthum noch mit einigen Worten eingehen. Zunächst findet allerdings die Erweiterung eines Drüsenganges bei vollendetem Verschlusse durch mechanische Ausdehnung infolge des sich stetig mehrenden Innensecretes statt, sei es, dass wie bei den Cylinderepithelcysten die Absonderung der Schleimzellen die Vergrösserung bewirkt, sei es, dass wie bei den Plattenepithelcysten die beständige Abstossung der obersten Zellschichten zu einer allmäligen Anhäufung derselben führt. In dem letzteren Falle sieht man übrigens, einen wie bedeutenden Widerstand das benachbarte Gewebe und die Cystenwand der mechanischen Ausdehnung entgegenzusetzen vermag, indem die abgestossenen Plattenepithelzellen zu dichten Massen zusammengepresst werden, ein Umstand, der zweifellos auf einen enormen, im Innern der Cyste herrschenden Druck schliessen lässt. Zu dieser Absonderung von Secret resp. Abstossung von Epithelien kommt noch der reichliche Lymphstrom, der sich mit einer grossen Masse von Lymphocyten in das Innere der Cyste hinein ergiesst und so zu dem Anwachsen der letzteren beitragen muss.

Nun sagen uns aber verschiedene Erwägungen, dass diese Secretions- und Epithelabstossungsvorgänge nicht die ausschliessliche, vielleicht nicht

einmal die wesentliche Ursache der Cystenvergrösserung darstellen können. Es kann der Lymphergusz in die Cyste hinein nur bis zu einem gewissen Zeitpunkte erfolgen, nämlich nur bis zu dem Momente, wo der stetig steigende Innendruck in der Cyste den in den benachbarten Lymphgefässen herrschenden Druck erreicht hat, der seinerseits wieder von der Spannung des Gewebsparenchyms abhängt. Bei intensiver Entzündung, bei der die Lymphflüssigkeit und infolge dessen der Druck vermehrt ist, wird dieser Erguss reichlicher sein und länger vor sich gehen als bei fehlender Entzündung, doch wird auch dieser erhöhte Druck an dem Innendrucke der Cyste bereits zu einer Zeit einen unüberwundbaren Widerstand finden und der Erguss in die Cyste zu einer Zeit sistiren, wo er an der freien Oberfläche der Rachenmandel noch in intensiverem Maasse wahrzunehmen ist. Wir sehen ferner, das gerade die Submucosacysten, bei denen infolge ihrer anatomischen Lage der Lymphergusz von vornherein ein minimaler ist, zu enormer Grösse heranwachsen, dass also Cystenwachsthum und Menge der Transsudation durchaus nicht parallel gehen. Auch die Secretion der Schleimdrüsen kann nicht die ausschliessliche Ursache des Cystenwachsthums sein. Es ist kaum denkbar, dass noch dann, wenn der Innendruck eine gewisse beträchtliche Höhe erreicht hat, das Epithel im Stande sein sollte, zu secerniren; es würde infolge des Drucks wohl eher zu einer Atrophie des Epithels kommen. Und doch sieht man gerade in den grossen Cysten, in denen also nach der Stauungstheorie ein grosser Druck vorhanden sein müsse, ein hohes cylindrisches, häufig flimmerndes Epithel mit Becherzellen. Nur in einzelnen Fällen sind die Cylinderzellen thatsächlich in cubische oder flache Zellen umgewandelt. Ribbert betont in seinem Lehrbuche bei Besprechung der Retentionscysten ebenfalls dieses Bedenken und meint, dass die Annahme eines selbstständigen Wachsthums der Cystenwand, wie sie für die Kystome nachgewiesen ist, auch auf diejenigen Fälle übertragen werden müsste, „in denen ein präformirter Hohlraum die Grundlage abgiebt und in denen man kurzweg von Stauungscysten zu sprechen pflegt". Für diese activen Wachsthums- und Wucherungsvorgänge in der Cystenwand sprechen noch andere Erwägungen. Würde die Vergrösserung der Cyste lediglich auf Stauung zurückzuführen sein, so müsste es schliesslich, nachdem die Wand maximal gedehnt und die Epithelzellen total plattgedrückt sind, zur Zerreissung der Wand kommen, und wenn solche Zerreissungen auch thatsächlich mitunter stattfinden — übrigens wohl eher in Folge einer äusseren Gewaltseinwirkung (Blutung, Palpation etc.) als durch den Innendruck —, so lehrt uns doch die Mehrzahl der Cysten, bei denen das Epithel die normale Höhe behält und die Cystenwand intact bleibt, dass hier eine fortwährende Gewebsneubildung stattfinden muss, die die Entstehung eines Defects verhindert und durch Vergrösserung der Cystenwand einem Ansteigen des Innendrucks über eine bestimmte Höhe hinaus trotz fortwährender Secretion vorbeugt. In manchen Fällen kann man schon durch das mikroscopische Verhalten der Cyste das Vorhandensein einer stärkeren Stauung und Retention aus-

schliessen. Man sieht nämlich bisweilen eine cystische Erweiterung durch einen Gang von normaler Weite mit der Oberfläche verbunden, einem Gange, der zwar manchmal mit Schleim oder Lymphocyten erfüllt ist, keineswegs aber einem starken Druck einen erheblichen Widerstand entgegensetzen könnte.

Dieser Auffassung, welche also die Cysten aus Wachsthumsvorgängen des Drüsenepithels resp. des Epithels ihrer Ausführungsgänge hervorgehen lässt und sie nur z. Th. als die Folgeerscheinung einer blossen Secretstauung erklärt, erwächst eine weitere Stütze in bestimmten histologischen Befunden: Man sieht bisweilen Veränderungen am Cystenepithel, die durch Wucherungen desselben hervorgerufen werden. Das Epithel zeigt dann an einer Stelle eine Verdickung, in der statt der einen Zellschicht zwei oder mehr Reihen wahrzunehmen sind; es kommt dort zu einer hügelförmigen Erhebung, die durch weiteres Wachsthum im Epithel und im Bindegewebe immer grösser wird, sich immer weiter in das Cysteninnere hineinerstreckt und sich häufig in Form einer langgestreckten Zunge der entgegengesetzten Wand nähert. Nun können sich derartige Bilder freilich auch dadurch erklären lassen, dass bei zwei zusammenstossenden und sich vergrössernden Cysten die verdünnte Zwischenwand schliesslich zerreisst und so ein Zusammenfliessen beider Hohlräume zu einem einzigen 8förmigen stattfindet, in welchem die ursprüngliche Zwischenwand nunmehr einen an der Innenseite entlang laufenden bald schmäleren, bald breiteren, aus 2 Epithellagen sich zusammensetzenden Ring bildet. Doch sieht man in solchen Fällen dann auf Serienschnitten thatsächlich einen derartigen Ring, man kann häufig eine Verschiedenheit im Epithel beider Hälften constatiren, während sich bei der Bildung eines zungenförmigen oder hügelförmigen Vorsprungs in einer einheitlichen Cyste häufig nur an dieser einzigen Stelle die Veränderung zeigt, die übrige Wandung der Cyste aber glatt und gleichmässig ist. Man sieht dann auch bisweilen in dem gewucherten Theile des Epithels Kerntheilungsfiguren, welche die Wachsthumsvorgänge in demselben deutlich illustriren. Von den so gebildeten Vorsprüngen lösen sich mitunter einzelne Epithelzellen oder ganze Gruppen los und mischen sich dem Inhalte der Cysten bei.

Wodurch diese Wucherung des Cystenepithels bedingt ist, ob sie durch entzündliche Vorgänge in der Umgebung hervorgerufen wird, was wohl das Wahrscheinlichste ist, oder ob sie thatsächlich erst als Reaction auf einen von dem Cysteninhalt ausgeübten Druck aufzufassen ist, lässt sich vorläufig nicht entscheiden. Begleitet sind diese Wachsthumsvorgänge im Epithel fast stets von einer mitunter sehr intensiven Wucherung des bindegewebigen Theiles der Cystenwand, der bei den grösseren Cysten häufig eine beträchtliche Dicke erreicht. Vielleicht ist das Wachsthum des Bindegewebes überhaupt das primäre, während das Epithel erst secundär die wachsende Fläche durch Vermehrung seiner Zellen stetig auskleidet. Bisweilen wuchern Bindegewebsmassen in das Innere der Cyste hinein, während das Epithel im Wachsthum nicht folgt und dann durchbrochen wird, und

es entstehen so eigenthümliche granulutionsartige Gebilde mannigfacher Art im Innern der Hohlräume, die schliesslich die ganze Cyste ausfüllen und zur Verödung bringen können.

Alle diese Erscheinungen berechtigen meines Erachtens dazu, die Cysten der Rachenmandel nicht als Produkte lediglich einer Retention aufzufassen, sondern als Resultat gewisser Wucherungsvorgänge in den Drüsenkanälen und ihnen ähnliche aktive Wachsthumstendenzen zuzuerkennen, wie sie die Kystome, also echte Geschwülste aufzuweisen haben, und sie infolgedessen als diesen eng verwandte Gebilde hinzustellen.

Nun noch einige Worte über das Schicksal der Cysten. (Eine vollständige Resorption des Inhalts konnten wir nicht constatiren, doch ist die Möglichkeit eines derartigen Vorganges vorhanden.) Es kommt bisweilen vor, dass nach Zerreissen einer Cystenwand an irgend einer Stelle oder auch noch durch Hineinwucherung von Granulationsmassen allmälig eine Ausfüllung und Verödung der Cysten herbeigeführt werden kann. Im Allgemeinen sind aber die Cysten sehr resistente und stabile Gebilde, die sich zwar infolge von Gewaltseinwirkungen durch Zerreissen an die Oberfläche entleeren können, aber wahrscheinlich nach Verschmelzen der Wundränder immer von Neuem wieder anfüllen, falls sie nicht künstlich offen gehalten und zur Verödung gebracht werden.

Die Therapie der Cystenbildung in der Rachenmandel fällt nach dem Gesagten zusammen mit derjenigen der Rachenmandelhyperplasie überhaupt. Die Thatsache, dass sie sich aus durchschnittenen und z. Th. zurückgebliebenen Drüsengängen leicht entwickeln, ist uns eine weitere Mahnung, bei der Entfernung der hypertrophischen Rachenmandel möglichst radical vorzugehen. -

Die hauptsächlichsten Befunde kann ich in folgenden Sätzen zusammenfassen.

1. Die Cystenbildung ist in der hypertrophischen Rachenmandel eine häufig zu beobachtende Erscheinung.
2. Sie findet sich bei Weitem öfter bei Erwachsenen als bei Kindern.
3. Der anatomische Bau der Cysten und die Beschaffenheit ihres Inhalts wechselt entsprechend ihrer Entstehung und ihrer Lage.
4. Die Cysten entstehen meist durch Retention des Drüsensecrets, neben der aber noch andere Processe z. B. Lymphergüsse in die Drüsengänge und besonders Wucherungs- und Wachsthumsvorgänge in der Wand eine Rolle spielen.
5. Die Veranlassung zu diesen Vorgängen geben entzündliche Processe.

XIX.

Untersuchungen über die Wirkung von Nebennierenextract (Adrenalin) auf die Schleimhaut der oberen Luftwege bei äusserlicher Anwendung.

Von

Dr. **M. Bukofzer** (Königsberg i. Pr.).

Rühmende Berichte über ein neues von Jokichi Takamine hergestelltes Nebennierenextract, welches eine ungemein starke Wirkung ausüben, in seiner Zusammensetzung constant sein soll und sterilisirbar ist, veranlassten mich zu den nachfolgend geschilderten Untersuchungen, von welchen ich in einer vorläufigen Notiz bereits Kenntniss gegeben habe. (Allgem. med. Centralzeitung 1902, 31. Mai.)

Bringt man Adrenalin. hydrochloricum in der käuflichen Lösung von 1 : 1000 in geringster Menge mittelst eines Wattebauschs oder eines Pinsels auf die Schleimhaut der Nasenscheidewand, so blasst dieselbe in kürzester Zeit zwar ab, es erscheinen jedoch früher unsichtbar gewesene, in der allgemeinen Röthung aufgegangene Gefässe mit ihren Verzweigungen in auffallender Deutlichkeit auf dem weissen Hintergrunde. Es fällt ferner auf, dass die eintretende Blässe sich immer nur auf den mit Adrenalin in Berührung gekommenen Schleimhautbezirk erstreckt und zwar so, dass die auf der Schleimhaut erschienene weisse Figur der Form des Wattebausches oder des Pinselstrichs genau entspricht und nur vergrössert erscheint.

Da ich mich überzeugt hatte, dass schon ein Tropfen einer Lösung von 1 : 8000, in den Conjunctivalsack gebracht, die Conjunctiva blutleer macht, so musste ich annehmen, dass die Vergrösserung des Adrenalinstrichs unter Wahrung seiner Form darauf zurückzuführen sei, dass sich Theile der ungemein wirksamen Lösung mit der normalen Feuchtigkeit der Schleimhaut neben der Applicationsstelle vermengt hatten, wohl auch an der abschüssigen Wand herabgeflossen waren und, wo sie hingekommen, Blutleere gemacht hatten. Um diese Fehlerquelle zu verringern wurde der Patient in liegende Stellung gebracht, der Kopf so auf eine Seite gelegt, dass die Nasenscheidewand in eine möglichst wagerechte Lage kam; dann wurde ein winzig kleiner Pinsel in Adrenalinlösung getaucht, leise abge-

wischt und mit der feinen Pinselspitze eine zarte Linie gezeichnet. Nach wenigen Minuten erschien dieselbe auf der Schleimhaut als weisser Strich. Er hob sich scharf von dem rothen Hintergrunde ab und erschien zwar breiter als die geführte Linie, aber genau die Gestalt und Richtung derselben einhaltend. Da die der Beobachtung zugängliche Nasenscheidewand nur von geringer Ausdehnung ist, so war es wünschenswerth, ein übersichtlicheres Feld zu wählen. Die normale Haut erwies sich als wenig empfindlich gegen Adrenalin. Ich nahm an, dass das Stratum corneum der Epidermis dem Zutritt hinderlich sei und entfernte durch Reiben mit feinem Schmirgelpapier einen Theil desselben auf dem Vorderarm. Nun wiederholte ich den Versuch und zeichnete Figuren, einen Kreis, ein Kreuz mit dem in Adrenalin getauchten und leicht abgewischten Pinselchen. Der Erfolg trat nach wenigen Minuten ein. Die vergröberte, aber genau den gezeichneten Linien folgende, nirgend abweichende Zeichnung wurde ungemein deutlich sichtbar und blieb circa 6 Stunden bestehen.

So viel war nun sehr wahrscheinlich: das Adrenalin musste auf der Nasenschleimhaut hauptsächlich auf die Capillaren gewirkt haben; denn eine Wirkung auf die Arterie war unwahrscheinlich, weil sich die eintretende Blässe dann nach deren Ausbreitungsgebiete in ihrer Form gerichtet haben müsste und nicht den willkürlich gezeichneten Linien gefolgt wäre; eine Wirkung auf die Venen war unwahrscheinlich, weil diese auf der Nasenschleimhaut deutlicher hervortraten als zuvor. Man musste also annehmen, dass die Capillaren, deren active Contractilität noch immer stark in Zweifel gezogen wird, sich auf Adrenalin mindestens in ganz vorwiegendem Maasse contrahirt hatten, wenn nicht ausschliesslich; vielleicht war eine Wirkung auf die Venen und Arterien auch nur deshalb nicht eingetreten, weil es nicht bis zu ihnen in die Tiefe gelangt war?

Um diese Fragen zu beantworten, wurde das Ohr eines schwarzen Kaninchens, bei dem die Gefässe in besonderer Deutlichkeit sichtbar sind, mit Calciumsulfhydrat enthaart. Am nächsten Tage wurde eine Stelle aufgesucht, an welcher der Ram. med. der Arteria auricular. post., von dem Ram. ant. der Vena auricul. post. begleitet, sich deutlich gegen diese bei durchfallendem Lichte abhob. Die Schiff'schen rythmischen Füllungen und Entleerungen der Gefässe waren deutlich sichtbar, nicht aber die von Riegel ausser an der Arteria saphena auch am Kaninchenohre beobachteten wandernden Einschnürungen. — Nun wurde auf die Stelle Adrenalin gebracht; es trat keine Wirkung ein. Dann wurde das Stratum corneum mit einem kleinen scharfen Löffel leicht gekratzt; noch trat keine Wirkung ein. Wenn man aber einen leichten Einschnitt mit dem Messer machte, ohne dass etwa Blut floss, und dann Adrenalin auf die Stelle brachte, so zeigte sich in diesem und in oft wiederholten Versuchen nach einigen Minuten die Arterie nur noch als feinster rother pulsirender Faden mit weissen breiten Contouren; die Vene war anscheinend blutleer geworden. Die Erscheinung beschränkte sich jedoch auf die Umgebung der Applicationsstelle und zwar in der Weise, dass die Wirkung sich centri-

petal nur knapp einen Centimeter weit erstreckte, centrifugal aber in Folge der relativen Leere des zuführenden Gefässes auf weitere Entfernung sichtbar war. — Es war nun wichtig, zu ermitteln, ob die Vene nur blutleer erschien, weil ihr die Arterie wenig oder kein Blut mehr lieferte, oder ob sie sich activ contrahirt hatte. Zu diesem Zwecke wurde an dem Ram. post. der V. auric. post., welcher ohne Begleitung einer Arterie verläuft, der letztbeschriebene Versuch wiederholt. Die Vene war sehr stark gefüllt. Alsbald zeigte sich genau an der Applicationsstelle eine plötzliche tiefe Einschnürung, so zwar, dass das normale Lumen allmählich und zwar etwa in Entfernung von einem Centimeter centralwärts wieder erreicht wurde; der von der Einschnürungsstelle centralwärts gelegene Theil hatte also die Gestalt des Halses einer Rheinweinflasche.

Aus diesen Versuchen geht hervor, dass Adrenalin bei äusserlicher Anwendung streng lokal Arterien und Venen verengt, wenn man es ihnen möglichst nahe bringt.

Wenn demnach bei dem Versuche auf der Nasenscheidewand Gefässe bei allgemein eintretender Blässe der Schleimhaut deutlicher hervortraten, so war es fast zwingend, anzunehmen, dass das Adrenalin sie nicht erreicht hatte.

Dass das Adrenalin die Capillaren verengt, war nur ein Rückschluss aus der makroskopisch sichtbaren Blässe und ein Schluss per exclusionem. Es war daher erforderlich, an einem passenden Objecte die Adrenalinwirkung auf die Capillaren unter dem Mikroskope zu beobachten; eine etwa sich einstellende Contraction der Capillaren musste auch als ein Beweis für die bisher noch immer angezweifelte active Contractilität derselben gelten können.

Es müssen an dieser Stelle kurz einige physiologische Daten eingeschaltet werden:

Man war der Meinung, dass die Weite des Capillarlumens einzig und allein von der grösseren oder geringeren Füllung mit Blut abhinge, als Stricker beobachtete, dass die Capillaren der Nickhaut des Frosches eine deutliche Eigenbewegung hätten, indem sie sich abwechselnd verengten und erweiterten. Schon 29 Jahre früher hatte Henle eine active Contractilität der Capillaren angenommen, indem er Congestion und Entzündung als Lähmung der Capillaren erklärte. Golubew erklärte die Stricker'sche Beobachtung für eine Terminalerscheinung, Tarchanow dagegen als vitale aktive Contractilität. Auch durch elektrische Reize gelang es Stricker, durch chemische und mechanische Tarchanow Contractionen hervorzurufen. Stricker fasst unter Berücksichtigung entwickelungsgeschichtlicher Vorgänge das Capillarrohr als „eine Röhrenzelle auf und zwar als eine solche, welche noch Lebensäusserungen von sich zu geben im Stande ist," als „Protoplasma in Röhrenform." — Giovanni sah, dass Capillaren der entzündeten Froschzunge unregelmässige Gestalt bekamen, hohle Vorsprünge aussendeten und wieder einzogen, sich abwechselnd hier verengten, dort erweiterten. — Severini beobachtete bei

Einwirkung von CO_2 eine Verschmälerung der Endothel-Zellkerne der Capillarwand, bei Einwirkung von O Verdickung derselben. — Trotz all dieser Beobachtungen wird eine active Contractilität der Capillaren noch nicht allgemein angenommen, besonders deshalb, weil es nicht gelungen ist, durch Reize vom Nerven her Bewegung derselben hervorzurufen. — Rouget bezeichnet die active Contractilität der Capillaren als eine unbedingte physiologische Nothwendigkeit. — Was die Innervation der Capillaren anbetrifft, so geben Waldeyer und Bremer an, dass marklose Nervenfibrillen mit Endknöpfchen an die Capillarwand herantreten, während Andere (Tomsa, Liepmann, Barbieri u. A.) ein Netzwerk von Nervenfibrillen beschreiben, welches die Capillaren ohne Nervenendigungen abzugeben umhüllt.

Zur Beobachtung der Adrenalinwirkung auf die Capillaren wurde die Schwimmhaut des Frosches gewählt. Das Thier wurde in 4 pCt. Alkohol gebracht und nach einer halben Stunde, nachdem es regungslos geworden, untersucht. Die Circulation geht dann bei absoluter Unbeweglichkeit des Thieres lebhaft von statten und die Capillaren sind sehr schön, besonders am freien Rande der Schwimmhaut, zu beobachteu; auch grössere Gefässchen sind ebenso gut sichtbar; das Ganze bietet ein sehr übersichtliches Bild. — Reaction auf Adrenalin trat bei allen Thieren ein, bei manchen allerdings in geringerem Grade, bei den weitaus meisten jedoch in überaus instructiver Art. Zur Beobachtung wurde stets eine Stelle gewählt, auf welcher man deutlich ein grosses arterielles, ein venöses Gefäss und zahlreiche Capillaren, etwa die capillären Arkaden des freien Schwimmhautrandes, in demselben Gesichtsfelde hatte. Vor dem Versuche wurde auf einer Zeichnung die Richtung des Blutstromes in den Gefässen und Capillaren notirt.

Nun wurde auf den Rand der Schwimmhaut unter ständiger Controle des mikroskopischen Gesichtsfeldes eine minimale Menge Adrenalin gepinselt. Alsbald zeigte sich folgendes: Während in der Arterie und Vene und in den grösseren Capillaren die Circulation in unveränderter Energie und Füllung vor sich geht, sieht man, dass an einigen Stellen kleine Capillaren, meist eine Randarkade, nur noch von wenigen Blutkörperchen vereinzelt und in verlangsamter Bewegung passiert werden. Das Capillar zeigt dabei für das Auge in seinem Verlaufe keine deutliche Veränderung; wohl aber bemerkt man sehr deutlich an seiner Ursprungsstelle ein Hinderniss. Hier sieht man, dass Blutkörperchen Einlass begehren, aber nicht finden, in schwankender Bewegung einen Moment an der Stelle bleiben, dann aber mit dem übrigen Strome in die Nebenarkade sich ergiessen; nur vereinzelten Blutkörperchen gelingt es, einzudringen; zuweilen wird der Widerstand auch durch den Druck von aussen überwunden, und es stürzt eine Anzahl Blutkörperchen dicht hintereinander schnell in das Capillar; dann sieht man von Neuem nur vereinzelte Blutkörperchen langsam im Capillarrohr sich fortbewegen bis das nächste gewaltsam eindringende Conglomerat von Blutkörperchen sie mitnimmt und den Ausgang erzwingt. In einige Capillaren dringen die Blutkörperchen

zwar ein, können aber nicht den Ausgang erzwingen und bleiben im Capillarrohr liegen. So sieht man denn viele Capillaren blutleer, manche blutgefüllt; viele aber, die ihre Gegenwart nur durch die Bewegung in ihrem Innern dem Auge verrathen hatten, sind, da diese Bewegung aufgehört hat, verschwunden; auch ein grosser Theil der Capillaren, deren Lumen noch deutlich als helles Band sichtbar gewesen war, verschwindet, weil wohl die Füllung mit Plasma nachgelassen oder aufgehört hat; andere bleiben deutlich. — Nun macht sich in vielen Capillaren eine Schwankung des Inhalts nach vorwärts und rückwärts bemerkbar. — Mittlerweile ist nämlich auch in den ableitenden grösseren Capillaren und in der Vene die Bewegung langsamer geworden und auch die Arterie und die zuführenden grösseren Capillaren haben nicht mehr die Kraft, den Widerstand an den Theilungsstellen zu überwinden. Das Blut sucht dabei einen anderen, von der Adrenalinwirkung noch nicht ergriffenen mehr centralwärts gelegenen Weg, um in die Vene zu gelangen. Diese empfängt also ihr Blut nun nicht mehr von ihren peripherstен Endverzweigungen her, sondern von der Seite inmitten ihres Verlaufs. So ist es natürlich, dass ein Theil des ihr unter verhältnissmässig noch starkem Drucke zugeführten Blutes in ihr peripherwärts strömt, unter Ueberwindung des hier schon sehr matt gewordenen centripetalen Gegendrucks. Nun aber dringt wieder ein Theil dieses centrifugalen Venenblutes in Capillaren ein, so dass in diesen ebenfalls eine rückläufige Bewegung entsteht, ein anderer Theil findet aber keinen Einlass und so sieht man sehr bald in der Vene eine vorwärts und rückwärts schwankende Blutsäule. Schliesslich gewinnt in vielen Fällen die centrifugale Strömung in der Vene die Oberhand, der Widerstand zahlreicher Capillaren wird gebrochen, und wir sehen in der Vene und in vielen Capillaren eine ziemlich rasche, rückläufige Strömung, die ihrerseits auf den peripheren Theil der Arterie ihre Wirkung nicht verfehlt, in welchem es mittlerweile recht still geworden war, so dass auch in der Arterie eine Schwankung vorwärts und rückwärts eintritt. Plötzlich steht alles still. — Nach langer Zeit tritt wieder Bewegung in einzelnen Gefässchen ein; aber die Richtung des Blutstromes ist in völliger Unordnung. Es dauert viele Stunden, ja tagelang bis sich die Wege wieder einigermaassen geebnet haben.

Irgend welche Veränderung im Gewebe der Schwimmhaut, eine allgemeine Quellung oder Schrumpfung etwa, war keineswegs vorhanden. Nur an den Gabelungen der Capillaren war deutlich die Wirkung eines Hindernisses bemerkbar und wurde besonders zwingend für den Beschauer durch die geschilderten ungemein instructiven Vorgänge beim Einlassbegehr der Blutkörperchen. Die von Rouget beobachteten activen Einschnürungen der Capillaren waren von ihm übrigens gleichfalls an den Theilungsstellen mit besonderer Deutlichkeit gesehen worden.

Aus diesen letzten Versuchen geht hervor, dass Adrenalin bei äusserlicher Anwendung eine deutliche absperrende Wirkung auf die Capillaren ausübt, und da an Arterie und Vene bei diesen Versuchen eine Ver-

engerung nicht wahrgenommen werden konnte, so muss die directe Wirkung als ausschliesslich die Capillaren betreffend bezeichnet werden.

Die directe Wirkung des Adrenalins erstreckt sich bei äusserlicher Anwendung nicht weit über die Applicationsstelle hinaus. Dies zeigte sich sehr deutlich darin, dass die geschilderten Vorgänge, wenn man die Schwimmhaut gut abgetrocknet und nur den Rand mit wenig Adrenalin bepinselt hatte, sich in einem engen Bezirke abspielten, aber auch in den Versuchen an der Vene des Kaninchenohrs, bei denen man das Adrenalin den Gefässen durch Einschnitt in die Haut sehr nahe bringen musste, um eine Wirkung zu erzielen. — Es ist diese Thatsache für die Beurtheilung gewisser Vorgänge auf der Schleimhaut wichtig. So wird es deshalb als erwiesen gelten müssen, dass die sichtbar werdenden Gefässe beim Abblassen der Nasenschleimhaut unter Adrenalin nur gefüllt bleiben, weil sie vom Adrenalin nicht oder nur ungenügend erreicht sind und wird ihre Füllung trotz der Leere der oberflächlichen Capillaren aus dem Zustrom von tieferen unergriffenen Capillargebieten her erklärlich finden.

Auf der Conjunctiva ist ein solcher Zustrom aus der Tiefe nicht zu erwarten, weil die conjunctivale Blutversorgung selbstständig und von der episcleralen bis auf wenige ganz unbedeutende Anastomosen getrennt ist. Wenn man einen Tropfen Adrenalinlösung von 1 : 8000 in den Conjunctivalsack brächte, so dürfte es also nicht überraschen, dass hier entzündlich injicirte Gefässe nicht deutlicher werden, sondern verschwinden. In der That ist es so. — Wir müssen also nothgedrungen annehmen, dass in den gefüllten Gefässen der adrenalisirten, im Uebrigen abgeblassten Nasenschleimhaut sich fliessendes, nicht etwas stagnirendes Blut befindet; giebt es doch hier auch weit mehr Gelegenheit zum Entweichen des Blutes als in der „Sackgasse" der Schwimmhaut des Frosches.

Es ist somit bewiesen, dass Adrenalin bei Operationen in äusserlicher Anwendung einen blutungshemmenden Einfluss auf zu erwartende capilläre Blutungen hat.

Auch glaube ich in einigen Fällen von mässig starker, aber anhaltender Epistaxis dem Adrenalin das Aufhören der Blutung vorzüglichst verdanken zu müssen und möchte es daher in solchen Fällen durchaus und dringend empfehlen; jedoch versagte es bei stärkeren Blutungen, so dass die Skepsis, mit der Harmer dem Nebennierenextract als Blutstillungsmittel begegnet, sehr am Platze ist. Ein Hämostaticum κατ' ἐξοχήν ist Adrenalin keineswegs. Dass man aber dennoch auch bei stärkeren Blutungen unter Umständen eine gewisse Wirkung, wenn zwar nicht Stillung, so doch Verringerung theoretisch zu erwarten hätte — vorausgesetzt, dass man es mit dem blutenden Gefässe in unmittelbare Berührung bringen kann —, zeigen die oben geschilderten Versuche am Kaninchenohr.

Von den übrigen von mir beobachteten Wirkungen des Adrenalins seien folgende erwähnt:

Es zeigte sich, dass Adrenalin, auf chronisch hyperämische Stellen der Schleimhaut gebracht, wirkungslos blieb oder mindestens sehr wenig

wirkte. So blasste der vordere, bei Anämischen oft habituell hyperämische Gaumenbogen anf Adrenalin nicht ab; auch die oft habituell geröthete Arygegend wurde nur wenig beeinflusst im Vergleich zu den anderen Regionen des Kehlkopfs, so dass die nach der Stoerk'schen Injectionsscala normale Farbendifferenz zwischen ihr und der übrigen Kehlkopfschleimhaut grösser wurde. — Man wird unwillkürlich an die oben erwähnte Behauptung Henle's (1840) erinnert, dass sogenannte Congestion auf einer Lähmung der Capillaren beruhe.

In Fällen, in welchen eine Heiserkeit nur auf acute Hyperämie der Kehlkopfschleimhaut zurückzuführen ist, hat sich mir das Adrenalin zur momentanen, bis einige Stunden anhaltenden Beseitigung derselben als sehr brauchbar erwiesen. Es war überraschend, wie die noch vor einer Minute heisere Stimme plötzlich völlig rein klang.

Zur Erweiterung des Lumens der Nasenhöhle bei Untersuchungen ist Adrenalin zu empfehlen.

Eine anästhesirende Wirkung hat es, wenn überhaupt, nur in geringstem Maasse.

Schädliche Nebenwirkungen habe ich nicht bemerkt.

Die oben erwähnte Wirkung auf die Haut nach Beseitigung des obersten Epithellagers dürfte vielleicht eine Perspective zur dermatologischen Verwerthung geben.

Auch zur Demonstration der Capillaren, der Bildung rückläufiger Strömung in den Gefässen bei local verlegten Blutwegen und wichtiger Vorgänge bei Entstehung des Collateralkreislaufs bietet Adrenalin auf der Schwimmhaut des Frosches ein schönes Mittel.

Dass die Nachblutung nach chirurgischen Eingriffen, welche unter Adrenalin vorgenommen wurden, ziemlich lange anhält, ist erklärlich. Tritt doch die Wirkung, wie aus den Froschversuchen ersichtlich, allmälig ein und hört sie in noch langsameren Etappen auf. Dass aber der Gesammtblutverlust grösser wäre als ohne Adrenalin-Verwendung, ist nicht anzunehmen, weil erstlich eine Hyperämie dereAdrenalin-Capillaranämie nicht folgt; denn die weisse Adrenalinzeichnung verschwindet von der Haut ohne consecutive Röthung; ferner kommt dem Adrenalin weder eine gerinnungshemmende noch eine gerinnungsbefördernde Wirkung zu; aber auch auf die blutdrucksteigernde Wirkung des Adrenalins könnte man bei äusserer Anwendung einen grösseren Blutverlust nicht zurückführen, weil die in Frage stehende Blutung ja erst nach Aufhören der Adrenalinwirkung eintritt. Der Vortheil aber, auf relativ blutleerem Felde operiren zu können, ist jedenfalls hoch anzuschlagen. —

Das Adrenalin ist ein „Cocainsparer" indem es ähnlich der Oberst-Pernice-Hackenbruck'schen Blutabsperrung (durch einen Schlauch) eine relative Anämie bewirkt und dadurch den Boden für eine intensivere Cocainwirkung vorbereitet.

Nachdem nunmehr die vorzügliche Verwendbarkeit des Adrenalins für die Laryngo-Rhinologie dargethan ist, muss vor einer allzu enthusiastischen

Aufnahme des Mittels gewarnt werden, da durch übereifrige Lobpreisungen, die sich später als ungenügend begründet herausstellen müssen, das Vertrauen zu diesem in der That „wunderbaren" Mittel erschüttert werden würde.

Literatur.

Abel, Merck's Bericht. 1901.
Aldrich, Amer. Journ. of Physiol. 1901. S. 457.
Aubert, Die Innerv. d. Blutgefässe. Herrmann, Hdb. d. Physiol. 1880. IV. I.
Barbieri, L'innerv. etc. J. de l'An. et de la Ph. 1898. Sept.-Oct. XXXIV. 5. p. 583.
Bardeleben, „Gefässe" (anatom.) in Eulenburg's Real - Encycl. 3. Aufl.
Benedict, Nebennierenextract und Adrenalin. Ther. gaz. 1901. No. 10.
Billroth, Beiträge zur path. Histologie. Berlin 1858.
Bremer, Archiv f. mikroskop. Anatomie. XXI. S. 664.
Bukofzer, Ueber Adrenalin. Allg. med. Centr.-Ztg. 1902. No. 44.
Bukofzer, Internat. Centralbl. f. Lar. 1902. Aug.
Burton (J. Booth), Albany Med. Ann. 1901. Oct.
Farlane (Murray Mc.) Adrenalin. Canad. J. Med. and Surg. 1901. Mai.
Giovanni (Achille de), Contractilität d. Capillaren. Riv. clin. 1875. II. Ser. V. 4.
Golubew, Arch. f. mikrosk. Anat. 1869. V. p. 48.
Hackenbruch, Verh. d. d. G. f. Ch. 1898. S. 112.
Harmer, Die Wirkung des Nebennierenextracts etc. Wien. kl. W. 1901. No. 19.
Henle, Ueb. die Contractilität d. Gefässe. Casper's Wochenschr. 1840. No. 21.
Hermann, Lehrbuch der Physiologie. XII. Aufl.
Ingals (E. Fletcher), .Adrenalin. J. Am. Med. Ass. 1901. 27. Apr.
Jodd (Frank O.), Adrenalin etc. St. Paul. Med. Journ. 1901. Mai.
Kessel, Stricker's Gewebelehre. 1871. S. 854.
Landois, „Gefässe" (physiologisch) in Eulenburg's Real-Encyclopädie.
Lermoyez, La presse méd. 1902. Juli.
E. Mayer, Experience with Adrenalin. Phil. Med. J. 1901. 27. Apr.
Oberst u. Pernice, Deutsche med. Wochenschr. 1890. No. 14.
Reichert, Univ. of Brooklyn. Méd. Bull. 1901. Apr.
Reynolds (Dudley S.), The therap. value of Adrenalin. Am. Med. 1901. 6. Juli.
Riegel, Arch. f. Physiol. 1871. IV. pag. 350—434.
Robin, Journ. de la physiol. Bd. II.
Rollet, Physiol. d. Blutbewegung. Hermann, Hdb. d. Phys. 1880. Bd. IV. 1.
Rouget, Sur la contractilité des capillaires sanguins. Comptes rendus. Paris 1879. Bd. 88. pag. 916. Arch. de physiolog. 1873. V. 6. pag. 603—663.
Schiff, Ein accessorisches Arterienherz. Arch. f. physiol. Heilk. 1854. XIII. 4.
Semon, Intern. Centralbl. f. Lar. u. Rhin. 1902. Juli.
Severini, Ricerche sulla innervazione dei vasi sanguini. Perugia 1878. p. 93.
Stricker, Unters. über die capillären Blutgefässe in d. Nickhaut des Frosches. Moleschotts Unters. z. Naturlehre. 1866. X. 2. pag. 168.
Stricker, Ibid. 1870. X. S. 237.
Stricker, Untersuchungen üb. d. Contractilität d. Capillaren. Wiener Sitzungsber. 1874. Abth. 3. S. 313.

Takamine (Jokichi), Das blutdrucksteigernde Princip der Nebennieren. The therapeut. gazette. 1901. 15. Apr.

Tarchanoff, Bemerkungen über contractile Elemente der Blut- und Lymphcapillaren. Arch. f. die gesammte Physiologie. IX. 407.

Tolotschinoff, Innervation d. Capillaren. Arch. f. mikrosk. Anat. 1869. V. S. 509.

Tomsa, Innervation d. Capillaren. Centralbl. f. d. med. W. 1869. S. 562.

Wilson (Norton L.), Clinical notes on Adrenalin. Laryngoscope. 1901. Juli.

Internat. Centralblatt f. Laryngol., Rhinolog. etc. Adrenalin (Referate). 1902. Januar. April, Juli.

Therapeut. Monatshefte. Adrenalin (Referate). 1902. März.

XX.

Der heutige Stand der Ozaena-Frage.

Von

Dr. **L. Grünwald** (München).

M. H. Wie wenige andere pathologische Erscheinungen hat die „Ozaena" zu mannigfaltigen Deutungen Anlass gegeben. Nicht einmal über ihren Begriff hat man sich bisher in allgemein befriedigender Weise einigen können. Nachdem Fränkel jene Erkrankungen, deren specifische Natur an offenkundigen Merkmalen (Geschwüre, Granulationen, Nekrosen) erkannt werden konnten, aus dem bis dahin für alle stinkenden Nasen gebräuchlichen Sammelbegriff als „genuine Ozaena" abgeschieden hatte, konnte der damals noch embryonale Zustand rhinologischer Kenntnisse Gottstein berechtigen, den hiernach übrig bleibenden Stinknasen den Krankheitsbegriff der „Rhinitis atrophicans fötida" unterzulegen. Bedingung zur Einreihung in dieses Krankheitsbild wäre also beiderseitige stinkende Borkenbildung in weiten Nasen. Fortschreitende Erfahrung liess aber bald erkennen, dass recht ähnliche, aber sich nicht ganz mit dem fixirten Bilde deckende Erscheinungen, und zwar nicht vereinzelt, vorkommen. Anstatt hieraus zu schliessen, dass es überhaupt erst erneuter Revision des Begriffes bedürfe, hat man den zwar bequemeren, aber nicht genügend begründeten Weg betreten, Unterklassen der „genuinen Ozaena" zu bilden. Es giebt also jetzt auch „Rhinitis atrophicans non foetida", und „Ozaena unilateralis". Die „Rhinitis hypertrophica foetida", deren Existenz sich mindestens ebenso gut erweisen liesse, hat man doch noch nicht sich aufzustellen getraut, obgleich gerade für die Verfechter der diagnostischen Universalbedeutung des specifischen Gestankes diese Categorie ohne weiteres existiren müsste.

Um den Gegenstand einigermaassen klar discutiren zu können, müssen wir uns aber an einen streng definirten Begriff halten und da wir wissen, dass in der That das von Gottstein abgegrenzte Bild: beiderseitige stinkende Borkenbildung in weiten Nasen in typischer Weise und gar nicht selten vorkommt, müssen wir uns darauf beschränken, zu erörtern, wie weit wir in der Erkenntniss der Ursachen und Bedingungen, unter denen ein solches Bild sich darstellt, gekommen sind. —

Fast durchweg begegnen wir bei den vorhandenen Erklärungsversuchen der Thatsache, dass die verschiedenen Autoren ein einziges der vorhandenen Symptome herausgreifen und von diesem nun alle anderen Erscheinungen ganz „ungezwungen" ableiten. In der That will aber jedes einzelne Symptom erörtert und begründet sein, ehe man an eine zusammenhängende Darstellung derselben, an eine „Theorie" schreiten kann. Immer wiederholt hat jeder neue Autor, der irgend welche neuen oder scheinbar neuen Thatsachen beizubringen vermochte, sofort auf dieselben eine neue Theorie der „Entstehung der Ozaena" aufgebaut und es ist keine leichte Aufgabe, die Spreu vom Weizen, die wirklichen Thatsachen aus dem Wust der Theorien zu scheiden. Wenn ich mich dabei vorläufig an die Bestandtheile des oben aufgestellten Gottstein'schen Krankheitsbildes halte, um an jedem einzelnen derselben zu erörtern, was erwiesen und was nur gedacht ist, so behalte ich mir zum Schlusse vor, daraus eine Uebersicht dessen zu geben, was wir nun heute wirklich in der Ozaenafrage als reellen Besitz betrachten können.

Vorbemerken will ich noch, dass ich das Postulat, „Ozaena" sei nur beim Vorhandensein „specifischen" Gestankes zu diagnosticiren, nicht anerkennen kann. Abgesehen von der rein subjectiven Würdigung dieses Symptoms kann im allgemeinen zugegeben werden, dass bei den in Betracht kommenden stinkenden Borken Gerüche vom Charakter der aromatischen Fäulnissgase, speciell des Trimethylamin, vorwiegen, von welchen z. B. der bekannte H_2S-Geruch des flüssigen fötiden Eiters leicht zu unterscheiden ist. Aber die Annahme, dass der (fragliche) specifische Geruch nur bei „genuiner Ozaena", also bei supponirter allgemeiner Schleimhautsecretion, nie bei Nebenhöhlenerkrankungen wahrzunehmen sei, wird schon durch den späteren Nachweis einer Herderkrankung in Fällen, die vorher für „genuine Ozaena" erklärt worden sind, ad absurdum geführt. Thatsächlich haben aber auch überzeugte Anhänger der alten Ozaena-Theorie, wie Moll[1]) und Capart[2]) erklärt, einen Unterschied des Geruches bei „genuiner Ozaena" gegenüber gewissen Fällen von Höhleneiterungen nicht bemerken zu können und M. Schmidt[3]) nimmt gleichfalls denselben Geruch bei „Ozaena" wie bei Knochenerkrankungen und Nekrosen wahr. Ich selbst kann in letzterer Hinsicht ebenfalls keine Differenz auffinden.

Zur Zeit der Aufstellung des Begriffes der „Rh. a. f." war noch nichts von anderen Secretionsquellen der Nase ausser ihrer Gesammtschleimhaut bekannt, man wusste noch nichts von Herderkrankungen, speciell von Nebenhöhlen, und so ist es, allerdings nur historisch, verständlich, dass Flächen-Secretion auch für das Secret der Ozaena angenommen wurde.

---

1) Moll, Med. Weekblad voor Noord — en Zuid — Nederland. 1897. 31. Juli.

2) Capart, Bulletin de la soc. belge d'otol. et de lar. 1896. 2.

3) M. Schmidt, Krankh. der oberen Luftwege. 1894. S. 165.

Diese Annahme wäre sicher nicht so fraglos ergangen, wenn man damals schon gewusst hätte, dass Nasensecret viel häufiger nur durch die Nase als von ihr abgesondert wird. So aber wurde sie zum Axiom, umsomehr, als Gottstein und später andere Beobachter das Auftreten kleiner Secretperlen, aus denen sich dann grösssere Schleimmassen ansammelten, auf der unteren Muschel beobachtet hatten. Dass diese Wahrnehmung aber nur infolge einer optischen Täuschung zu Gunsten einer Flächensecretion spricht, konnte bereits vor 6 Jahren nachgewiesen werden. Die unbezweifelte Vorstellung einer Flächenabsonderung hatte sich aber, als der Gedanke anderer Herkunft der Schleimmassen auftauchte, bereits derart der Vorstellungsbahnen bemächtigt, dass dem neuen Gedanken das Trägheitsmoment (welches bekanntlich im Reiche der geistigen Thätigkeit noch viel energischer als an materiellen Körpern wirkt), in überwältigender Schwere Gegengewicht hielt. Bereits waren ja auch der alten Vorstellung eine Anzahl Sections- und mikroskopischer Befunde in kritiklosester Weise angepasst worden. Dass gerade die Sectionsergebnisse grossentheils gegen eine Flächensecretion, zum kleineren Theile, (wegen ihrer Unvollkommenheit), nicht für eine solche sprachen, ist durch kritische Analyse, derem Ergebniss bisher noch Niemand zu widersprechen im Stande war, dargelegt worden. Neuere Sectionsergebnisse Wertheim's[1]) sichern für 3 Leichen unter 5 den Nachweis des Vorhandenseins erheblicher Höhleneiterungen (zweimal sämmtlicher Nebenhöhlen, einmal beider Kieferhöhlen), in den zwei übrigen fehlt uns wieder zum negativen Beweis die Anführung des Befundes an den für Herderkrankungen in Betracht kommenden Stellen, nämlich der adenoiden Lager. Schlimmer noch verhält es sich mit den bis 1895 angestellten histologischen Untersuchungen, ebenso wie mit den neueren von Cholewa und Cordes[2]). In geradezu gewaltsamer Weise hat man aus denselben eine diffuse Flächenherkunft des Secrets zu folgern versucht. Aber zunächst hat der von Krause[3]) und Réthi[4]) als maassgebend urgirte Befund von fettiger Entartung des Stromas nichts den „Ozaena"-Erscheinungen eigenthümliches, wie dies von Cordes in durchaus einwandsfreier Weise durch Nachweis derselben Erscheinungen in gesunden sowie anderweitig erkrankten Nasen dargelegt worden ist, und dann ist es durchaus willkürlich, die vorgefundenen Veränderungen für die Entstehung des Secretes verantwortlich zu machen, sei es, dass man dasselbe den veränderten Drüsen [Réthi, E. Fränkel[5])] sei es der Zersetzung der abgestossenen Pflasterepithellamellen [Schuchardt[6]) und

1) Wertheim, Arch. f. Laryng. XI. 2.
2) Cholewa-Cordes, Arch. f. Laryng.
3) Krause, Virch. Archiv. 1881. Bd. 85. 2.
4) Réthi, Arch. f. Laryng. II.
5) E. Fränkel, Virch. Arch. Bd. 87. 2.
6) Schuchardt, Arch. f. klin. Chir. 39. I. 1889.

Seifert[1])] zuschreibt. Die Würdigung der bemerkenswerthen histologischen Veränderungen im ganzen wird weiter unten erfolgen; hier sei nur noch auf eines verwiesen:

In der Mehrzahl der Befunde (Gottstein, E. Fränkel, Cholewa-Cordes), kehrt die Angabe mehr oder weniger hochgradigen Schwundes gerade der secernirenden Elemente, der Drüsen, wieder, ohne dass die Unvereinbarkeit gerade dieses Umstandes mit der so sehr vermehrten Secretproduction aufgefallen wäre. Demgegenüber stellt neuerdings Hajek sehr richtig fest, dass gerade die atrophischen Stellen weniger absondern müssen, und ich kann mich dieser Feststellung nur unumwunden anschliessen.

Dies die Bedeutung oder vielmehr Bedeutungslosigkeit der Schleimhautveränderungen für die Frage der Herkunft des Secretes. Aehnlich, aber im logischen Sinne viel schlimmer, verhält es sich mit den Schlussfolgerungen, die aus den Knochenveränderungen gezogen werden. Auf ihr Verhältniss zur Frage der Atrophie wird weiter unten eingegangen, für die Entstehung des Secretes von der Muschelschleimhaut, speciell der der unteren Muschel, sind sie in durchaus beweisloser Art verantwortlich gemacht worden, ja die Mehrzahl der Autoren, welche Theorien über die Art und Bedeutung der Knochenveränderungen aufstellten, haben sich jeden Versuch eines Beweises für den Zusammenhang erspart. Nur Cholewa-Cordes haben das Bewusstsein der Nothwendigkeit dieses Postulates, indem sie aus der primären Knochenerweichung eine Ernährungsstörung auf dem Wege der zum Schwellgewebe führenden tiefen Gefässe und damit der oberflächlichen Schleimhautelemente, speciell der Drüsen, folgern. Bezüglich dieser von ihnen thatsächlich gefundenen Drüsenveränderungen, nämlich Atrophie, und deren gerade negativen Werth für eine Flächensecretion sei auf das oben Gesagte verwiesen.

Der erste, der an der Flächenherkunft des Secretes zweifelte, war Michel, ja er stellte sogar die Theorie auf, dasselbe stamme ausschliesslich aus den oberen Nebenhöhlen, Sieb- und Keilbein. Goodwillie schloss sich ihm an, mit der Bemerkung, dass Katarrh des Antrum maxillare, ebenso wie Nekrose der unteren Nasenmuschel eine der Entstehungsursachen von Ozaena sei. Diese Angabe, ebenso wie die Thudichum's, Ozaena durch Entfernung der mittleren Muschel geheilt zu haben, entbehren aber, trotz ihres für die damalige Zeit bemerkenswerthen Hinweises auf Herde der Secretion, doch absoluter Beweiskraft, ebenso wie Ziem's Vermuthung, dass auch Ozaena wohl mitunter auf Nebenhöhlenerkrankungen zurückzuführen sei.

Der Beweis, dass ein Secret, von wo immer her es stamme, lässt sich nur durch Beseitigung der Secretion nach Behandlung der vermuthlichen Quelle erbringen.

Vereinzelt ist das nun, jedoch ohne Bewusstsein der Tragweite des beobachteten Vorganges, schon in verhältnissmässig früher Zeit geschehen.

1) Seifert, Int. Centr. f. Lar. VII. S. 169.

Schäffer's[1]), Guye's[2]), Luc's[3]) und Desprès'[4]) Einzelfälle gehören hierher. Sie beweisen ohne Weiteres, dass in einer Anzahl von „Ozaena"-Fällen das Secret aus Keilbein- resp. Kieferhöhlen herstammte.

So werthvoll diese Einzelbeobachtungen bereits für die Durchbrechung des Princips einer diffusen Secretion sind, entbehren sie doch der Beweiskraft, dass überhaupt das Secret aller „Ozaena"-Fälle aus Herden herrühre und wer diese Beobachtungen bereits in positivem Sinne verwerthen wollte, handelt theoretisch und noch dazu theoretisch falsch. Auch meine erste kleine und zwar ganz ausschliessliche Reihe von Nebenhöhlenerkrankungen bei „Ozaena" konnte noch nicht zu allgemein giltigen Schlussfolgerungen von anderer als für die Flächentheorie negativer Bedeutung berechtigen, wie sie denn auch in vorsichtiger Weise damals mit den Worten[5]) niedergelegt wurden:

„. . . 4. Als Ursachen stinkender Borkenbildung in atrophischen Nasen sind in einer Reihe von Fällen schwere Erkrankungen der Nebenhöhlen aufgefunden worden, auch in Fällen, in denen selbst die Ocularuntersuchung solche nicht vermuthen liess.

5. Ob alle jene bisher räthselhaften Fälle, in denen nicht Fremdkörper, Syphilis oder andere schon bekannte Momente das gleiche oder ein ähnliches Bild schaffen, ebenfalls auf Nebenhöhlenerkrankungen beruhen, ist dadurch noch nicht erwiesen"[6]).

Wie berechtigt diese Vorsicht war, zeigt der Umstand, dass im Laufe der nächsten Jahre gewonnene neue Erfahrungen, speciell über Secretionen aus dem adenoiden Gewebe, direct zu der Folgerung[7]) veranlassen mussten:

„. . . 5. Dass sämmtliche Fälle von stinkender Borkenbildung auf Nebenhöhleneiterungen beruhten, ist widerlegt[8])".

Jedoch konnte damals, trotz der Fülle gleichmässiger Erfahrungen, welche bereits von anderer Seite Bestätigung erhalten hatten, noch immer kein genereller Schluss zugelassen werden, sondern, ausser der neuerlichen Negirung der bis dahin geltenden Flächentheorie, in positivem Sinne nur gefolgert werden:

„. . . 1. Dass in einer Reihe gründlich untersuchter Fälle das Secret von Herdeiterungen verschiedenster Art herstammte".

Generelle Bedeutung gewannen jene Befunde, als sie auch am Material anderer Beobachter in gleicher und durchgehender Weise wiederkehrten. In jener systematischen Weise, wie sie von mir als Voraussetzung irgend

1) Schäffer, Chirurg. Erfahrung. in der Rhinol. u. Laryng. 1885. S. 10.
2) Guye, Int. Centr. f. Lar. III. S. 261.
3) Luc, Soc. de méd. pract. Paris. 1887. Ref. Int. Centr. f. Lar. V. S. 103.
4) Desprès, Soc. de chir. de Paris. 1888. 4. April.
5) Lehre von den Naseneiterungen. 1. Aufl. S. 50.
6) Im Original nicht gesperrt.
7) Lehre von den Naseneiterungen. 2. Aufl. S. 72.
8) Im Original nicht gesperrt.

welchen Beweiswerthes gefordert worden war, haben zunächst Bresgen[1]), dann v. Rimscha[2]), George[3]) hierauf Nöbel und Löhnberg[4]), zum Theil auch Moll[5]) und dann Hajek[6]) ihr in Betracht kommendes Material gemustert und durch erfolgreiche Behandlung einzelner Herde die Secretion zum Versiegen und damit den Beweis für die Herkunft derselben erbracht.

Nicht alle diese Mittheilungen sind übrigens darnach angethan, beim Leser das Gefühl voller Befriedigung hervorzurufen. v. Rimscha und Nöbel-Löhnberg sind einerseits zu wenig ausführlich in ihren Mittheilungen und legen andererseits zu grosses Gewicht auf Sieb- und Keilbeineiterungen. Wenn auch zugestanden werden muss, dass solche in der That die Hälfte und mehr auch meines Beobachtungsmaterials stellten, muss doch gerade die grosse Schwierigkeit in der Diagnostik dieser Höhlen eine nähere Begründung nahelegen und ebenso darf die Wichtigkeit gerade der Kieferhöhlen, dann der Stirnhöhlen und besonders der Entzündungen des adenoiden Gewebes nicht übersehen werden.

Die Erfahrungen Moll's laufen nicht so wie jene der anderen genannten Autoren auf volle Bestätigung der Herdsecretion hinaus, im Gegentheil betont er ausdrücklich das Ueberbleiben einer Anzahl Fälle, in denen er an der alten Flächentheorie festhalten zu müssen glaubt, aber gerade deswegen sind seine positiven Angaben um so bedeutungsvoller. Volle Befriedigung, sowohl hinsichtlich der mit den meinen vollständig übereinstimmenden Befunden durchgehender Herderkrankung aller Art, als vor allem bezüglich der Methode: ins Detaillirte gehende Analyse sämmtlicher Einzelfälle, gewähren Bresgen's und Hajek's Veröffentlichungen. Letzterer Autor, der früher nicht nur die von mir publicirten Beobachtungen geleugnet, sondern auch die daran geknüpften Schlussfolgerungen durch Ungenauigkeiten (auch seine letzte Monographie wimmelt noch von solchen) zu leicht anfechtbaren Sätzen umgestaltet und dann zu discreditiren versucht hat, sieht sich jetzt durch die Wucht der Thatsachen genöthigt, unumwunden anzuerkennen: „Die Erkenntniss, dass die Secretion bei Ozaena in der Mehrzahl der Fälle zur Zeit unserer Beobachtung eine herdförmige ist, muss nunmehr als eine nicht zu bezweifelnde Thatsache angesehen werden."

Diese von mir schon früher auf Grund sorfältigst beobachteten Materials gezogene und dann von anderen Nachuntersuchern bestätigte Schlussfolgerung erst auf Grund seiner eigenen, post festum kommenden Untersuchungen als berechtigt anzuerkennen und gewissermaassen als etwas ganz neues hinzustellen, ist allerdings Geschmacksache. Im Uebrigen möchte

1) Bresgen, Münch. med. Wochenschr. 1894. 10. 11.
2) v. Rimscha, Pet. Med. Wochenschr. 1895. 52.
3) George, Thèse de Nancy. 1899. Ref. C. f. Lar.
4) Nobel u. Löhnberg, Berl. klin. Wochenschr. 1900. 11—13.
5) l. c.
6) Hajek, Pathologie und Therapie der Erkrankungen der Nebenhöhlen der Nase. 1899.

ich gerade auf Grund von Hajek's Material seine Folgerung erweitern. Von 30 Fällen hat Hajek nämlich in 28 Herderkrankungen gefunden und nimmt für Fall 5 und 7 neben nachgewiesenen Herden noch das eine Mal eine diffuse Secretion der atrophischen unteren Muschel, das andere Mal der Gesammtschleimhaut an. Erstere Annahme steht in schroffem Gegensatz zu des Autors eigenen Feststellungen, dass gerade die atrophischen Stellen nicht secerniren und im Uebrigen ist für beide Fälle kein Beweis erbracht, ausser der von mir als so trügerisch gekennzeichneten Beobachtung der „Secretperlen". Es bleibt also im besten Falle ein non liquet. Nach meinen Erfahrungen aber handelt es sich höchstwahrscheinlich um Kieferhöhlensecret (s. u.).

Diesen positiven Forschungsergebnissen stehen nun eine Reihe publicirter negativer gegenüber, denen nach meiner Ueberzeugung viele andere Untersucher noch viel mehr nicht publicirte anreihen könnten. So berichtet Chiari[1]), unter 128 Ozaena-Fällen niemals, Réthi[2]), unter 64 Fällen nur zweimal Nebenhöhlenerkrankungen gesehen zu haben, und Hajek[3]) giebt aus derselben Zeit an, dass während $1^1/_2$ Jahren an Chiari's Material unter allen den zahlreichen „Ozaena"-Kranken nur einmal Nebenhöhleneiterung vorgekommen sei. Capart und Gerber[4]), wie es scheint auch Strübing[5]) und Hopmann[6]), haben ebenso negative Erfahrungen aufzuweisen und in den Beobachtungsreihen anderer, wie Krieg[7]) und Gottstein[8]), scheinen die positiven Erfahrungen auch nur vereinzelt zu sein. Daran darf man nicht achtlos vorübergehen. Aber — nicht beobachtet werden und nicht vorhanden sein —, sind zweierlei und unzweifelhaft liegt hier die Ursache der differenten „Erfahrungen".

Wenn man die so decidirten negativen Angaben Réthi's, Chiari's und Hajek's, die aus den Jahren 1894—95 stammen, betrachtet, muss es recht eigenthümlich berühren, bei v. Rimscha[9]) im Jahre 1895 zu lesen, er habe „während seines Aufenthaltes in Berlin und Wien Mitte 91 bis Mitte 93 sehr viele Ozaenafälle gesehen, aber nie ist meines Wissens nach auch nur der Versuch gemacht worden, eine Nebenhöhlenerkrankung auszuschliessen". Den gleichen in diesen Worten liegenden Vorwurf hören wir aus den Worten Moll's: „Vermuthlich wird man fragen, wie es kommt, dass es dann noch so viel Ozeanöse giebt, bei denen kein Herd operirt wird. M. H.! Es wird überhaupt nicht darnach gesucht"[10]). Das

1) Chiari, Wiener klinische Wochenschr. 1895. 32. S. 578.
2) l. c.
3) Hajek, Wiener klin. Wochenschr. 1894. 19. S. 358.
4) Gerber, M. f. Ohrenh. 1898. 6. 7.
5) Strübing, Münch. med. Wochenschr. 1895. 39, 40.
6) Hopmann, Arch. f. Lar. I. 1.
7) Krieg, Handb. d. Laryng. III. S. 426.
8) Gottstein, Citirt in Lehre von den Naseneiterungen. 2. Aufl. S. 63.
9) l. c.
10) Aus dem Holländischen übersetzt.

hätte wohl Hajek seiner Zeit nicht gelten lassen, als er im Jahre 1894 schrieb[1]): „Sie sehen, ich befinde mich in Bezug der Frage der Ozaena im diametralen Gegensatze zu den angeführten Autoren" (sc. Grünwald, Bresgen etc.). „Und auf die Frage, wie dies möglich ist, kann ich nur antworten, dass dies bloss an der Verschiedenheit unserer diagnostischen Grundsätze gelegen ist"[2]). Das soll bedeuten, dass die „angeführten Autoren" nur durch ihre leichtfertigen diagnostischen Grundsätze zu Ausnahmen verführt wurden, die Hajek's vorsichtige und kritische Untersuchungsmethoden nie zulassen würden. Im Jahre 1897 bekommen wir dagegen folgende instructive Selbstkritik zu geniessen[3]): „Wenn ich nunmehr an die Beantwortung der Frage herantrete, warum das Vorhandensein einer Herdeiterung in den meisten Fällen von Ozaena nicht von allen Autoren anerkannt wird, so giebt es für mich dafür nur eine Antwort: Es liegt das an der oberflächlichen, durchaus nicht genügenden Untersuchung. So sah ich bisher die Herdaffection von anderer Seite aus demselben Grunde verkannt. Ich selbst habe sie Jahre lang ebenfalls übersehen". Er schildert dann die sorgfältige und mühsame Art der Untersuchung, wie sie schon von jeher meinerseits als Voraussetzung jeder Herderkrankung verlangt worden ist, um zu schliessen: „Wer die Dinge nicht in ähnlich ausdauernder Weise nachahmt, hat kein Recht, mitzureden". Wenn H. das nur früher beherzigt hätte!

Es giebt aber noch eine andere Erklärung des Missverhältnisses der einzelnen Beobachtungsreihen, das ist der Gegensatz zwischen der Leichtigkeit, mit der z. B. Hopmann und Strübing Empyeme dort, wo wirklich vorhanden, auffinden zu können erklären und den in der That überaus grossen Schwierigkeiten der Diagnostik. Auf diese verweist besonders Krieg, wenn er bei Besprechung meiner Anschauungen fortfährt: „Ferner: die Erkennung der Oberkiefereiterung ist der Gesammtheit der Aerzte heute noch nicht so geläufig, wie es sein könnte, aber auch die Fachärzte mögen sich daran erinnern, dass es noch gar nicht lange her ist, dass sie deren Lehren so ausgebaut haben, dass sie heute nicht leicht mehr ein Oberkieferhöhlenempyem übersehen. (?) Von den übrigen Nasennebenhöhlenempyemen möchte das gleiche heute (1900) nicht gesagt werden können; jeder (?) Facharzt wird sich gestehen, dass er bis zum heutigen Tage von Jahr zu Jahr in dieser Richtung mehr Diagnosen stellt, als im vorhergehenden, folglich übersehen wir heute noch solche Empyeme und ein Theil dieser übersehenen sitzt zweifellos eben in der Ozaena versteckt."[4]) (NB! Krieg ist immer noch Anhänger einer „genuinen Ozaena", ebenso wie Moll!).

1) l. c.

2) Im Original nicht gesperrt.

3) Hajek, Pathologie und Therapie der Erkrankungen der Nebenhöhlen der Nase. 1899. S. 280.

4) Im Original nicht gesperrt. Die eingeklammerten Bemerkungen sind hinzugefügt.

Ich möchte die ersten Sätze nicht ohne Weiteres unterschreiben, sondern auch für den Specialisten die Wahrscheinlichkeit des Uebersehens einer Kieferhöhleneiterung in vielen Fällen in Anspruch nehmen. Eines der letzten und instructivsten Beispiele hierfür findet sich in der Mittheilung Wertheim's", Hier „lehrt die zweite unserer klinischen Beobachtungen, welche wegen der sorgsamen klinischen Verfolgung des Falles besonders wichtig ist, wie wenig man sich mit negativen klinischen Nebenhöhlenbefunden für die Lösung solcher Fragen beruhigen darf. Der Fall bot das typische Bild der Ozaena dar; auch nach vielfachen Untersuchungen war es nicht gelungen, eine Nebenhöhleneiterung, auf deren Anwesenheit schon die vorwiegend einseitige Entwicklung der Ozaena besonders hinwies, zu entdecken. Und doch ergab die Section im Gegensatz zu der kurz vor dem Tode vorgenommenen letzten Untersuchung, das Vorhandensein einer Kieferhöhleneiterung[1]), welche, nach der Natur der Gewebsveränderungen, sicher schon längere Zeit bestanden hatte. Offenbar sind die unserer Diagnostik gezogenen Grenzen auf diesem Gebiet enger, als man, bei dem rasch vorgeschrittenen Ausbau der Diagnostik, die uns relativ vollkommen erscheint, vielleicht annimmt."

Das gilt schon für Nebenhöhlen gewöhnlicher Structur. Dass die Schwierigkeit der Diagnostik und somit die Ausschliessung von Herden sich in's Ungemessene steigert, wenn Abkammerungen in Höhlen oder gar atypische Höhlenbildungen, wie in meinen früher beschriebenen Fällen[2]), ferner denen Alexander's[3]), Hajek's[4]), Scheier's[5]) u. A. vorliegen, ist klar. Wohl das Abenteuerlichste in solchen Abnormitäten, absolut undiagnosticirbar, stellt der jüngst abgebildete Fall von accessorischer Keilbeinhöhle mit Ausmündung in den Epipharynx[6]) dar.

Nach alledem ist es nunmehr eine Thatsache, dass nicht weniger als 6 Beobachtungsreihen, von denen drei durch Mittheilung aller erforderlichen Details jeder Kritik freiliegen, die Abkunft des Secretes der überwiegenden Mehrzahl beobachteter „Ozaena-Fälle" aus erkrankteu Herden unumstösslich erwiesen, in einer kleineren Zahl bis zu hohem Grade wahrscheinlich gemacht haben und dass andrerseits der Nachweis einer Flächeneiterung auch bis heute nicht im Mindesten erbracht worden ist, so dass wir das Ergebniss aller Befunde jetzt getrost dahin zusammenfassen dürfen:

Das Secret der „Ozaena"-Nasen stammt von erkrankten Herden.

---

1) Im Original nicht gesperrt.

2) Grünwald, Arch. f. Laryng. XIII und Lehre von den Naseneiterungen. S. 284.

3) Alexander, Arch. f. Laryng. VI. 2.

4) Hajek, l. c. S. 58.

5) Scheier, Arch. f. Laryng. XIII.

6) Arch. f. Lar. XI.

Die von Hajek noch aufrecht gehaltene Reserve, dass das Secret früher einmal von der Gesammtschleimhaut hergestammt haben könne, die Herderkrankungen aber allein übrig geblieben seien, ist nur ein Manöver zur Deckung des Rückzuges, da es, abgesehen von dem mindestens sehr problematischen Werth dieser Annahme, vollkommen gleichgiltig ist, was früher vorlag, die Thatsache aber bleibt, dass die (auch von Hajek) in der Beobachtungszeit vorgefundenen Herde allein die Secretion unterhalten. Auch entkräftete H. seinen Einwand selbst durch den Nachweis von Herderkrankungen schon im frühesten Stadium der Secretion in zwei Fällen.

Im Uebrigen hat auch Wertheim an seinem reichen Leichenmaterial keinen Beweis für die Existenz einer primär diffusen und dann erst herdförmigen Secretion (bei Empyemen) gefunden.

So interessant und vor Allem für eine wirksame Therapie grundlegend diese nun absolut gesicherte Erkenntniss auch ist, hiesse es doch in den von mir immer gerügten Fehler der Ozaenatheoretiker verfallen, wenn man sich die Augen gegen die anderen Erscheinungen des Ozaena-Bildes verschliessen wollte. Denn damit, dass wir die örtliche Quelle des Secretes kennen, ist weder die Entstehung desselben erklärt, noch vor Allem den so auffallenden Erscheinungen der Borkenbildung, des Gestankes und der „Atrophie" Rechnung getragen. Es ist zwar durchaus widersinnig und eigentlich nur aus dem eigensinnigen Festhalten an der einmal beliebten Theorie zu erklären, wenn, wie dies verlangt wurde, alle die als Herdeiterung erkannten Fälle überhaupt aus der Discussion ausgeschlossen werden sollten. Abgesehen davon, dass gerade im Bereiche der geübtesten Beobachter dann gar kein Material mehr übrig bliebe, kommen auch die Anhänger reiner Flächentheorie dann immer noch nicht um das Problem herum, warum denn gerade in einer bestimmten Reihe von Herdeiterungen stinkende Krustenbildung mit Atrophie der Schleimhaut etc. auftritt, während doch im Uebrigen die meisten Herdeiterungen ja flüssiges, sehr selten stinkendes Secret absondern und die Nase dabei meist ganz anders aussieht. Es muss also doch eine eigene Bewandtnis mit diesen besonderen Erscheinungsformen der „Ozaena" haben. Ich habe schon in früheren Publicationen diesen einzelnen Momenten gebührend Rechnung getragen, konnte aber damals noch nicht zu abschliessender Verbindung sämmtlicher Erscheinungen unter sich, also zu einer Gesammterklärung des „Ozaena"-Bildes kommen. Zwar nicht ganz lückenlos, aber doch nahezu ist dies nun heute möglich, nachdem wir den Gewinn, den die Untersuchungen neuester Zeit gebracht haben, erörtert haben werden. —

Wodurch wird die „Ozaena"-Secretion hervorgerufen?

Sofort hören wir eine Anzahl Antworten: „Durch meinen „Bacillus Ozaenä", ruft Löwenberg, durch meinen „Bacillus mucosus" Abel und neuerdings führt Perez die Angaben dieser beiden Autoren ad absurdum, indem er über die nunmehr sichere pathogenetische Bedeutung seines „Cocco-bacillus fötidus ozaenä" berichtet.

Es ist nun hier der Ort, auf's Entschiedenste hervorzuheben, dass der

etwaige Nachweis eines specifischen Pilzes absolut nichts mit der Erledigung der oben erörterten Frage der Herkunft des Secretes zu thun hat. Die eventuelle Feststellung, dass gerade ein bestimmtes Lebewesen eine sich in der eigentümlichen stinkenden Borkenbildung documentiren de Secretion hervorrufe, würde garnichts weder für noch gegen eine Flächen- oder Herdabsonderung beweisen. Die gedankenlose Annahme also, dass der Nachweis eines specifischen pathogenen Spaltpilzes nur für Flächensecretion spreche, ist ebenso grundfalsch, als wenn man die Existenz von Nebenhöhleneiterungen deswegen in Abrede stellen wollte, weil man dabei z. B. Pneumokokken, Streptokokken u. s. w. gefunden hat. Es thut wohl, diesen Gedankenfehler bei Perez vermieden zu sehen, der zwar auch Flächensecretion annimmt. aber andrerseits die Herdabsonderung durch die Bezeichnung „Rhino-Sinusite atrophique fétide" zulässt.

Dies nebenbei und nun zu den „specifischen Bacillen".

Mit Löwenberg hat sich bereits Abel, bei dem das ausführlich nachgelesen werden kann, gründlich auseinandergesetzt, im Wesentlichen zu Gunsten seines eigenen Bacillus, für dessen Pathogenität er allerdings den Nachweis durchaus schuldig bleibt. Abgesehen davon, dass der Pilz sich weder im Gewebe vorfindet, noch an Thieren oder Menschen den Symptomencomplex der Ozaena bei Impfung erzeugt (absolute Bedingungen für den Nachweis specifischer Pathogenität irgend eines Pilzes) ist auch der Umstand, dass derselbe in allen „Ozaena"-Fällen gefunden wurde, kein Grund, ihn als Erreger der „Krankheit" anzusehen, umsoweniger, als man viel richtiger sagen könnte, Abel habe in allen Fällen, wo er seinen Pilz gefunden, „Ozaena" diagnosticirt. Denn Abel ist für die Diagnose so ziemlich alles gleichgiltig, Atrophie, Gestank sind nur nebensächliche, nicht der Erklärung gewürdigte Erscheinungen, die Borkenbildung allein genügt ihm schon zur sicheren Diagnose. So hat Abel denn keinen Fall von „Ozaena" ohne seine Bacillen gefunden und auch Perez hebt den, wenn auch nicht pathogenetischen, doch diagnostischen Werth des „Bacillus mucosus" hervor. Das ist entschieden falsch. Zugegeben, dass dieser Bacillus bei jedem Fall von „Rh. a. f." gefunden wird, so beweist sein nach Abel constantes Vorkommen bei nicht stinkender Borkenbildung und in nicht weiten Nasen, dass ihm höchstens eine Beziehung zu der eigenthümlichen Secretionsform bei „Ozaena" innewohnen kann, (welche letztere nachzuweisen im Uebrigen der Augenschein ohne Cultur irgend eines Bacillus genügt) aber nicht zur Production des gesammten Symptomencomplexes; und so ist es unzweifelhaft auch.

Zunächst muss es auffallen, zu hören, dass der Bacillus sich sehr selten in den Borken, wohl aber in dem unter denselben auf der Schleimhaut angesammelten Schleim findet, ferner, dass derselbe in Gelatinecultur schleimige Massen bildet und endlich, dass in dem einzigen „humanen" Impfversuch Abel's die Aussaat einer Reincultur nichts als Borkenbildung mit schleimig-eitrigem Secret darunter an mittlerer und unterer Muschel zur Folge hatte. Also, abgesehen von den Erscheinungen einer leichten

secretorischen Reaction eigentlich nur Erzeugung einer Bacillen-Reincultur mit charakterischer Schleimbildung. Hier scheint die reelle Bedeutung des Abel'schen Bacillus zu liegen: seine culturellen Eigenthümlichkeiten erklären die eigenthümliche Erscheinung des überaus zähen, an der Schleimhaut anhaftenden und dadurch zur Austrocknung und Borkenbildung neigenden Secretes. Wo immer dasselbe auch herkommen mag, wird es durch Ansiedelung dieses Bacillus in der charakteristischen Weise verändert werden können. Weiter unten werde ich diesem Umstande noch näher Rechnung tragen, hier nur soviel, dass der ätiologische Werth des Abel-Bacillus sich also nicht auf die Erzeugung eines bestimmten Krankheitsprocesses erstreckt, wohl aber auf die eigenthümliche Gestaltung des „Ozaena"-Bildes.

Die jüngste mit der Pathogenese sich beschäftigende Arbeit Perez[1]) darf das grösste Interesse beanspruchen, nicht nur wegen der geradezu überraschenden thatsächlichen Angaben, sondern vor allem, weil sie das so seltene Prädicat, in logischer Beziehung Hand und Fuss zu haben, verdient.

Perez hatte in den Nasen Ozänöser einen „Cocco-bacillus foetidus" gefunden, den er als Erreger der „Krankheit" ansehen zu sollen glaubte. Die Culturen entfalteten fast durchweg den „charakteristischen Foetor" und die Bacillen erwiesen in merkwürdigster Weise eine „specielle Affinität zur Riechschleimhaut", da nach intravenöser Einspritzung beim Kaninchen eine ganz übermässig eitrig-schleimige Nasensecretion auftrat, in der bei der Autopsie sich der eingeimpfte Bacillus wieder vorfand. Das Auffallendste aber war eine Atrophie der unteren (beim Kaninchen vorderen) Muschel, die nach der an ganz jungen Individuen vorgenommenen Injection sich im Verlaufe von 16 Monaten bis zu vollkommenem Schwunde gesteigert hatte. (Bedauerlicher Weise fehlt jede Angabe über den Zustand der Nebenhöhlen etc.). Denselben Bacillus fand Perez nun in der Nase gesunder Hunde und konnte dann durch sehr sorgfältige klinische Anamnesen in einer Reihe von Fällen den intimen Verkehr der Erkrankten mit Hunden nachweisen, so dass im Zusammenhalt mit dem Gesundbleiben der Geschwister, welche nicht solchen Verkehr pflegten, die Infection auf diesem Wege zu erweisen war. Aber auch für Infection von Menschen zum Menschen bringt Perez klinische Daten bei und schildert speciell einen Fall schwerster marantischer Allgemeinerkrankung. So verlockend dies alles auch klingen mag, bis zu der vom Verfasser gezogenen Schlussfolgerung, die Specificität eines „Ozaena"-Processes auf Grund bacillärer Aetiologie sei nun erwiesen, können wir ihm noch nicht folgen.

Zunächst bedarf es, so exact auch die Untersuchungen angestellt sind, durchaus einer bakteriologischen und klinischen Nachuntersuchung. Bestätigung durch diese vorausgesetzt, fällt uns nun auf, dass die Culturen des

1) Perez, L'ozène. Buenos Aires. 1901.

Bacillus den „charakteristischen Foetor" nicht vermissen lassen, dass aber beim Naseneiter der Versuchskaninchen ein solcher nicht erwähnt ist und eines der wichtigsten Symptome dürfte hier doch nicht fehlen; auch hören wir beim Kaninchen nur von Eiter, aber nichts von Krusten.

Ferner, so bestechend auch die klinischen Beobachtungen für eine Uebertragung seitens des Hundes sprechen mögen, beweisend sind sie nicht. Mindestens ist Mischinfection nicht ausgeschlossen. Beweisend für die Pathogenese ist schliesslich doch nur die Uebertragung einer Reincultur auf den Menschen oder das Auffinden einer Reincultur in Krankheitsherden.

(NB. Den Versuch, auf diesem experimentellen Wege „der Wissenschaft zu dienen", würde ich niemals billigen können, so wenig wie die schmählichen Tripper- und Syphilis-Inoculationen; nicht einmal Abel's glücklicherweise „mit untauglichen Mitteln" unternommenes Attentat auf einen Mitmenschen finde ich zulässig.)

All dieses aber vorausgesetzt, hätte das geschilderte Bild und Krankheitsverhalten noch keinen Anspruch auch auf unsere europäischen Verhältnisse ohne weiteres übertragen zu werden, speciell nicht die Hunde-Infection. Wohl nirgends in ganz Deutschland werden so viele Hunde gehalten, als in Baiern; dass gerade hier die Reinlichkeit gegenüber anderen Gegenden in scrupulöserer Weise gehandhabt würde, steht kaum fest und trotzdem ist die „Ozaena" in Baiern ein geradezu seltenes Vorkommniss.

Also auch für Perez's Anschauungen ist der Boden noch nicht genügend geebnet. —

Theilweise schon von längerer Hand datiren Versuche, specifische Infectionen anderer Art auch dem Ozaena-Bilde unterzuschieben, so zunächst die Vermuthung Störk's, dass gonorrhoische Infection vorliege, welche Bresgen[1]) neuerdings wieder aufgegriffen hat. Der Umstand, dass die Infection so oft schon in den ersten Lebenszeiten einsetzt, kann ja diesen Gedanken an vaginale Infection nahelegen, der in klinischer Hinsicht dann Stütze gewinnen würde, wenn wir „Ozaena" in grösserer Anzahl unter den infolge Blennorrhoe Erblindeten finden würden. Dass aber der Gonococcus eine specifische Bedeutung nicht haben kann, geht daraus hervor, dass er erstens noch niemals im „Ozaena"-Secret sich vorfand und zweitens aus dem negativen Ausfall von E. Fränkel's Impfversuchen, bei denen doch gewiss dieser höchst infectiöse Coccus einmal hätte haften müssen. Selbst angenommen also, er wäre primär die Ursache der Eiterung, so müsste er später durch die Mischinfection eliminirt und demnach doch nur letztere wieder für die actuellen Vorgänge verantwortlich sein.

Störk hatte allerdings noch einen zweiten Pfeil zu versenden: die congenitale Syphilis. Zu viele Beobachter haben, ebenso wie ich, dieses Moment aus ihrem Beobachtungskreis auszuscheiden gewusst (u. A. Cholewa und Hajek) als dass es irgend welche generelle Geltung beanspruchen könnte. Richtig ist ja, dass man bisweilen auf syphilitischen,

1) Bresgen, Zeitschr. f. ärztl. Praxis. 1902.

(sei es acquirirter oder congenitaler) Grundlage und besonders als metasyphilitische Erscheinung dem „Ozaena"-Complex sehr ähnliche Krankheitsbilder beobachtet. Aber erstens sind das Seltenheiten gegenüber der Häufigkeit der gewöhnlichen „Ozaena" ohne jede syphilitische Anamnese und dann erweisen sich diese Bilder bei genauer Beobachtung immer als directe Früh- oder Spätwirkungen des syphilitischen Virus mit charakteristischen Schleimhaut- oder Knochendestructionen.

Tuberculose als Infectionsgrundlage hat v. Rimscha angenommen, da bei der Mehrzahl seiner Patienten diese Krankheit in der Familie lag, einzelne sogar selbst auf Lungentuberculose verdächtig (!) waren (eine Pat. hatte auch vorgeschrittene Phthise) und er die von ihm vorgefundenen Knochenveränderungen somit als tuberculös anzusprechen berechtigt zu sein glaubte. Davon kann nach allen klinischen und autoptischen Erfahrungen absolut nicht die Rede sein. Tuberculose disponirt nur um etwa 20 pCt. mehr (Schönemann) zu Nebenhöhlentzündungen und wohl auch zu atrophischen Vorgängen.

Purulente Rhinitis des Kindesalters hält Bosworth[1]) für die Quelle der später in der eigenthümlichen Borkenform auftretenden Secretion. Dem dieser Annahme zu Grunde liegenden Gedanken kann nur insofern beigestimmt werden, als wir es für höchst wahrscheinlich halten dürfen, dass die Secretion auch der „Ozänösen" in frühestem Stadium, also im Kindesalter, rein flüssig-eitrig gewesen sein möge. Als Ursachen solcher Secretionen kennen wir aber durchaus keine anderen, als die für alle Nebenhöhleneiterungen und für die Bildung adenoider Hyperplasieen geltenden, nämlich: acute Exantheme und Infectionen. In der That lassen und liessen sich aber für die Anamnese solche Infectionen nur als Wahrscheinlichkeitsquelle verwerthen, weil meist nicht, wie bei Erwachsenen oder gewöhnlichen Eiterungen, das Einsetzen der Erkrankung zu einem bestimmten Termin erinnerlich sein kann.

Im Uebrigen ist zwar die Entstehung der die Secretion liefernden Herdentzündungen gerade auf Grund von Exanthemen etc. höchst wahrscheinlich, eine volle Aetiologie aber wäre selbst bei unzweifelhaftem Nachweis nicht gegeben, da ausser der Herkunft des Secretes ja auch dessen sonstige eigenthümliche Beschaffenheit und die Atrophie zu erklären sind.

Die letzte Theorie der Aetiologie gipfelt nun in dem Worte: Trophoneurose-Theorie, denn erstens ist auch nicht der Schatten eines Beweises für eine solche ja an sich schon so selten zu erweisende Nervenerkrankung vorhanden, zweitens muss dieselbe wieder auf's Gezwungenste die Secretion von der „primären Atrophie" und Drüsenveränderung herleiten und endlich vergisst sie ganz eine Erklärung für die sonderbare Eigenthümlichkeit dieser nasalen Neurose, riesige Massen von Secret zu produciren, zu geben, während doch gerade bei den Trophoneurosen der

1) Bosworth, Laryngoscope. 1900. May.

Haut die Absonderung ganz ausserordentlich herabgesetzt ist. Also, um mit Moll zu sprechen: „Welches Glück, dass es solch ein schönes Wort giebt."

Wir müssen also die Discussion der Aetiologie noch bis nach der Erörterung sämmtlicher Symptome verschieben.

Da haben wir nun die **Borkenbildung.** Nachdem seinerzeit[1]) bereits in ausführlicher Weise die Art, wie solche aus flüssigem Secret zu Stande kommt und kommen muss, erörtert worden ist, kann hier darauf verwiesen werden unter nachdrücklicher Betonung, dass Borkenbildung unter verschiedensten Ursachen zu Stande kommen muss, deren wesentlicher Factor die Austrocknung infolge absoluter oder relativer Wasserarmuth gegenüber der umgebenden Luft während der Zeit des Contactes mit derselben ist.

Als absolut wasserärmer glaubte ich mehrmals das frische Secret ansprechen zu dürfen, mindestens war es auffällig gewesen, gerade bei Kieferhöhlen, die zu „Ozaena"-Symptomen Veranlassung gaben, viel häufiger zähen Schleim-Eiter als flüssiges Secret anzutreffen[2]). Relative Wasserarmuth aber hat ein Secret entweder durch seine geringere Menge oder durch einen räumlich oder zeitlich ausgedehnteren Contact mit der Luft. Ersteres trifft häufig bei „Ozaena" zu. Die Gesammtmenge der grössten Borken wird ja durch eine reichliche flüssige, immerwährend sich erneuernde Secretmenge jedenfalls weit übertroffen und wir sehen bei Behandlung z. B. combinirter Eiterungen als erstes sicheres Zeichen verminderter Absonderung das Auftreten von Krusten anstatt von Flüssigkeit. Räumlich ausgedehnteren Luftcontact gewährt an sich schon die tapetenartige Vertheilung des Secretes in sehr weiten Nasen und zeitliche Ausdehnung des Contactes bedingen verschiedene Momente; erstens die in sehr weiten Nasen regelmässig, in verengten nicht selten fehlende vis a tergo des Exspirationsstromes, endlich der schon früher hervorgehobene[3]) und jetzt erst ganz erklärliche Umstand grösserer Klebrigkeit.

Diese eigenthümliche Klebrigkeit ist im Wesentlichen eine Function der saprophytischen Wucherung des „Bacillus mucosus Abel." Das ist der dem Pilze gebührende Platz in der Aetiologie des „Ozaena"-Bildes.

In einer Discussionsbemerkung hat bereits Werner[4]) darauf hingewiesen, dass der Ozaena-Bacillus bei intraperitonealer Impfung ein zähflüssiges fadenziehendes Exsudat producire und daraus gefolgert, dass in ihm die Ursache der eigenthümlichen Zähigkeit des Nasensecretes zu suchen sei.

Eine nicht geringe Bedeutung kommt aber, wie wir sogleich sehen werden, dieser Eigenschaft auch für die Erklärung des **Gestankes** zu.

---

1) Naseneiterungen, 2. Aufl. S. 71 u. 72.
2) Arch. f. Lar. VIII.
3) Naseneiterungen, 2. Aufl. S. 72.
4) Werner, Münch. med. Woch. 1895. S. 709.

Wenn B. Fränkel seinerzeit die Entstehung des Foetors auf ein besonderes Ferment zurückführte, entspricht das durchaus der modernen Anschauung der Erzeugung von Zersetzungen durch Pilze. Der Fehler, der dann hier, wie bei fast allen anderen Versuchen „Ozaena" zu erklären, immer wieder gemacht worden ist, besteht darin, die die gestankerzeugenden Factoren „ungezwungen" auch zur Erklärung aller anderen Erscheinungen zu benutzen oder die letzteren einfach als quantité négligeable bei Seite zu schieben. In erstere Categorie zählt die Schuchardt-Seifertsche Annahme, der Gestank rühre von den in specifischer Weise zersetzten Epitheliallamellen her, ferner diejenigen E. Fränkel's und Réthi's, das eigenthümlich veränderte Drüsensecret erzeuge ihn. Da alle diese Hypothesen, denen übrigens auch jede Spur von Begründung abging, schon durch den oben geführten Nachweis, dass das Secret überhaupt nicht von der Gesammtschleimhaut entspringt, hinfällig werden, erübrigt sich ihre nähere Würdigung. — Den zweiten Fehler begeht die bacilläre Theorie Löwenberg's. Während Abel, dessen Bacillus nur Borkenbildung hervorruft, jedes andere Symptom gleichgiltig ist, existirt für Löwenberg, der mit seinem Pilz den Foetor produciren zu können vermeinte, nur dieser. Vorausgesetzt, diese Wirkung käme ihm wirklich zu oder angenommen, es gelänge überhaupt, einen Pilz zu züchten, der immer, und zwar in menschlichen Nasen, den „charakteristischen Ozaena-Geruch" hervorbrächte, so würde damit höchstens seine interessante saprophytische Bedeutung erwiesen sein, denn vor Allem bleibt die klinische Thatsache bestehen, dass noch Niemand den Foetor in einer Nase ohne Sekret wahrgenommen hat. Der Foetor entsteht also nur im Secret oder dessen Beimischungen und der Umstand, dass in einer grossen Anzahl von Fällen das frische Secret absolut geruchlos ist, beweist mit Sicherheit, dass von einer allgemeinen Identität des secreterzeugenden und Gestank bewirkenden Pilzes nicht die Rede sein kann. Nachdem aber ein ganz gleicher Gestank wie bei den unter dem Bilde der „Ozaena" verlaufenden Eiterungen auch bei allen möglichen andern Zersetzungsvorgängen im Munde sowohl als in der Nase, Nekrosen, Secretstagnationen und Geschwürsbildungen, erscheint, liegt es doch am nächsten, für die „Ozaena"-Düfte keine anderen als allgemeinen Ursachen jener Zersetzungen zu suchen. Ueber diese habe ich mich a. a. O. bereits so ausführlich verbreitet, dass ich hier auf diese Ausführungen verweisen darf, um nicht in blosse Wiederholungen zu verfallen.

Nur das eine ist gerade für das Bild der Ozaena ausschlaggebend, die Stagnation der Borken in noch feuchtem, der Fäulniss zugänglichem Zustande. Denn Fäulniss tritt nur in feuchten, nicht in trockenen Substraten auf. Während nun unter gewöhnlichen Umständen die Borken nur bei minimaler Secretion auftreten (oft als erstes günstiges Zeichen der Secretherabsetzung bei Behandlung von Herdeiterungen) und dann in Folge sofortiger Eintrocknung der Fäulniss entzogen werden, verursacht die Klebestoffentwickelung in solchen

Nasen, welche mit dem Bacillus Abel inficirt sind, eine Stagnation von Secretmassen in solcher Quantität, dass ihre Austrocknung nur unvollkommen erfolgen und in den noch feuchten Partien Fäulniss eintreten kann und muss.

Also ist der Bacillus Abel in doppelter Weise bedeutungsvoll für die Entstehung des „Ozaena"-Bildes. Selbstverständlich aber spielt auch die Secretmenge eine sehr wichtige Rolle, da spärliches festgehaltenes Secret auch hier unter Vermeidung von Fäulnissvorgängen rascher austrocknen wird.

Auszuschliessen ist ferner auch nicht, wenn auch durchaus hypothetisch, dass die durch den Abel'schen Bacillus hervorgerufen Schleimmassen selbst vielleicht besonders gern in Fäulniss übergehen. —

Dies Alles gilt nur für jene Fälle, in denen das frische Secret von vornherein geruchlos ist. Es giebt aber auch solche, deren Secret bereits kurz nach dem Erscheinen in der Nase und noch flüssig den „charakteristischen" Geruch an sich trägt. Im Allgemeinen wissen wir ja, dass selbst das aus Nebenhöhlen, die mit stinkendem Eiter gefüllt sind, sich entleerende Secret meist geruchlos ist; aber mitunter trifft man doch auch hier, also bei gewöhnlichen Herdeiterungen, schon fötides Secret in der Nase an. Das ist eine Thatsache, für die eine genügende Erklärung zu geben uns bisher allerdings versagt ist und die in manchen Fällen also den Gestank auch der ozänösen Nasen hervorzurufen vermag. Dass solch bereits fötides Secret viel rascher noch zu Zersetzungen neigt, ist selbstverständlich und möglicherweise beruht darauf die so überaus starke Intensität des Fötors in manchen Fällen. —

War es für die eben erörterten Erscheinungen noch einigermassen leicht, Annahmen und Thatsachen zu sichten, so begegnen wir in der Frage der **„Atrophie"** einem derart tropischen Reichthum an Phantasieblüthen, dass die Herausschälung des Thatsächlichen einer Augias-Arbeit ähnelt. Schuld daran ist wieder nur das unselige Streben, dem ganzen Bilde eine gemeinsame ätiologische Grundlage unterschieben zu wollen, um ihm dadurch seine Einheitlichkeit zu wahren. Die „Atrophie" soll primär und die Quelle aller anderen Erscheinungen sein. Tiefere Denker unterscheiden bald die Atrophie der oberflächlichen Weichtheile von der der tieferen und des Knochens: neue Möglichkeit zu variirten Hypothesen, wozu noch die Scheidung in congenitale und acquirirte „Atrophie" kommt. Bei der meist vorherrschenden Unklarheit in der Scheidung all dieser Begriffe (gewöhnlich kehrt sich wieder jeder Autor nur an den ihm auffälligsten Befund unter Vernachlässigung aller andern) bleibt nichts Andres übrig, als die Theorien eine nach der andern kritisch zu behandeln.

Angeboren ist die Atrophie oder richtiger Aplasie des Naseninnern nach Zaufal's und Kayser's Anschauungen. Angeborene weite Nasen sollen also das abnorme Sekret liefern. Demgegenüber hebt Zuckerkandl als Thatsache hervor, in Kinderleichen niemals aplastische Nasen-

muscheln gesehen zu haben. Kayser geht mit seiner Annahme einer Hemmungsbildung sogar so weit, im Gegensatz zur ätiologischen Bedeutung der Weitnasen für Ozaena, die Schmalnasigkeit für das Entstehen der Hyperplasie der Pharynxtonsille verantwortlich zu machen. Schlussfolgerung: Adenoide Vegetationen und „Ozaena" schliessen sich gegenseitig aus. Auch an dieser Theorie, wie an allen anderen, ist ein Tröpfchen Wahrheit, denn in der That gehört ja zum „Ozaena"-Bild zwar nicht unbedingt die weite, aber doch die durch Muschelatrophie erweiterte Nase und andererseits sehen wir die Entwickelung der adenoiden Vegetationen am häufigsten bei Schmalgesichtern; aber gegenüber jener verallgemeinernden Theorie ist es Thatsache, dass auch in breitnasigen Köpfen Rachenmandelgeschwülste nicht zu selten vorkommen (als Beispiel siehe Figur 2, Tafel 20 meines Atlas der Mund- und Nasenkrankheiten, 1901), dass ferner die Bildung stinkender Borken auch bei schmalgesichtigen Menschen mit engen Nasen beobachtet wird und endlich die speciell Kayer's Annahme entkräftende Reihe von Beobachtungen, in denen gerade die aus „adenoïden" stammende Secretion unter dem „Ozaena"-Bild verlief.

Der Vorstellung der Hemmungsbildung am nächsten stehen Hopmann's Regeln für die Septummessung als sogar retrospectiv entscheidende Vorbedingung für die „Ozaena"-Diagnose und Siebenmann's Chamaeprosopie. Ihr wahrer Kern ist wiederum weiter nichts als die mit neuen Schlagworten umschriebene altbekannte Thatsache, dass das Ozaena-Bild vorzugsweise in weiten Nasen zu Stande kommt. Dass es weder nothwendig in solchen entstehen müsse, noch in enger ausgeschlossen ist, habe ich schon früher[1]) beweiskräftig erläutert und hebt u. A. auch Capart[2]) hervor, und damit fällt allein schon die unberechtigte Verallgemeinerung, die beide Autoren auf Grund ihrer Theorien aufgebaut haben. (Der thatsächliche Werth der Hopmann'schen Messungen ist übrigens, soweit er sich z. B. in den Nachuntersuchungen seines Anhänger's Gerber[3]) spiegelt, ein recht fraglicher. Dort sehen wir unter 100 „Ozaena"-Nasen 51 mit einem Nasopharynxdurchmesser von und unter 23,0 mm, unter 100 anderen Nasen 38 mit und über 23,0 mm, also gewiss kein gerade fundamentaler Unterschied.) Siebenmann hat sich allerdings wenigstens die Mühe gegeben, darüber nachzudenken, wie denn die „Chamäprosopie" die Entstehung des Krankheitsbildes beeinflusse und kam zu der Annahme [siehe Meisser[4])], Chamäprosopie wirke nur im Einklange mit Metaplasie des Cylinderepithels in Pflasterepithel, einer Art congenitaler Veränderung. Die weitere Consequenz, dass auf solch verändertem Epithel dann das eigenthümliche Secret sich bilde, ist schon oben (S. 251) in ihrer rein hypothetischen Haltlosigkeit dargelegt worden und der Coincidenz von

1) l. c. und Münch. med. Wochenschr. 1893. 44. Fall 7.
2) l. c.
3) Gerber, Arch. f. Laryng. 1900. S. 119.
4) Meisser, Arch. f. Lar. Bd. VIII.

Chamäprosopie, Epithel-Metaplasie und Ozaena überhaupt stehen sowohl die früheren Mittheilungen E. Fränkel's[1]), als auch besonders die neuerlichen Untersuchungen Schönemann's[2]), eines Schüler's Siebenmann's selbst, entgegen, die die Thatsachen zu Tage brachten, das Epithel-Metaplasie nicht unr und ausschliesslich bei Ozaena, sondern auch in gesunden und speciell in breiten gesunden Nasen vorkommt. Im Uebrigen sehen wir gerade eine der markantesten Epithelmetaplasien bei der „trockenen Pharyngitis", ohne dass Jemand auf dieser Schleimhaut die Bildung, sondern höchstens die Ablagerung fötider oder nicht fötider Borken beobachtet hätte. Das hätte doch schon zu denken geben müssen!

Im Glauben an Siebenmann's Chamäprosopie, jedoch im Zweifel über deren congenitale Anlage, hat Gerber, Störk's Gedanken von der hereditären Syphilis nachprüfend, diese für die Entstehung der Platyrhinie und consecutiven Verbreiterung des Gesichtsschädels mit den oben geschilderten hypothetischen Folgen verantwortlich gemacht. Bezüglich der Syphilis kann ich auf das über die Störk'sche Theorie Gesagte verweisen, für die causale Bedeutung der Chamäprosopie deckt sich Gerber's Anschauung mit den Hopmann-Siebenmann'schen unhaltbaren Hypothesen.

Ist die letztere Theorie noch vereinbar mit einer blossen congenitalen oder erworbenen Aplasie des Knochens, die anderen Erscheinungen nur Folge einer inhärenten Oberflächenveränderung, so begegnen wir in Cholewa-Cordes's Erörterungen einer tieferen hypothetischen Durchdringung der Materie: ein primärer pathologischer Knochenprocess bringt sowohl Gewebs- als Epithelialerkrankung und damit auch die abnorme Secretion zu Stande.

Nur bei „Ozaena" sollen nach Ch.-C. die Muschelknochen jene totale Erweichung aufweisen, welche ihre Consistenz bis zu völliger Biegsamkeit verändert. Diese Knochenerweichung sehen sie als Product einer Art osteomalacischen Processes an. Ich glaube nicht, dass künftige pathologische Anatomen der Annahme circumscripter typischer Nasen-Osteomalacie mit derselben wohlwollenden Nachsicht begegnen werden, die ihr von rhinologischer Seite zu Theil geworden ist, immerhin aber hätte die Aufstellung, dass gerade nur bei „Ozaena" sich eine so eigenthümliche Knochenveränderung vorfindet, Anspruch auf ganz besondere Beachtung, wenn ihr nicht die Thatsache entgegenstünde, dass derartig erweichte Knochen sowohl an mittleren Muscheln im Gefolge chronischer Entzündung von Hajek[3]), als auch an unteren, sogar hyperplastischen Muscheln von Schönemann gesehen wurden. Rein hypothetisch ist dann der weitere Gedankengang von Ch.-C., wonach die primäre Knochenalteration auf dem Wege der Knochengefässe die Ernährung des Bindegewebes und dann der Schleim-

1) E. Fränkel, Hamburger ärztl. Verein. 1897. 27. Juni.
2) Schönemann, Virch. Arch. Bd. 168.
3) Hajek, Arch. f. Lar. Bd.

haut beeinflussend, in ersterem narbigen Schwund, in letzterer Drüsenatrophie und Epithelmetaplasie, wiederum mit secundärer Erzeugung des vermehrten und abnormen Secretes, verursacht. Diese histologischen Veränderungen an sich sind allerdings ebenfalls von Ch.-C. in durchaus einwandsfreier Weise festgestellt worden. Aber glücklicher Weise geben uns ihre ausführlichen und gründlichen, im Gegensatz zu den anderen Veröffentlichungen mit ausreichenden klinischen Daten versehenen Berichte endlich die Möglichkeit, einem anderen, richtigeren Zusammenhang all dieser Erscheinungen näher zu treten.

Wenn ich schon wiederholt die Widersinnigkeit betont hatte, gerade von atrophischen Drüsen jene vermehrte, oft massenhafte Borkenbildung zu erwarten, so hat neuerlich Hajek mit vollem Rechte auf seine Beobachtungen verwiesen, wonach gerade die atrophischen Stellen in der That keine Secretion aufweisen, Beobachtungen, die ich nur bestätigen kann. Ist ferner die Atrophie, nicht nur des Knochens, sondern auch der Schleimhaut, primär und somit die Ursache der abnormen Secretion, so muss die Beendigung der letzteren durch irgend welche Therapie ganz belanglos für das Muschelbild sein, ja sie könnte gar nicht einmal zu Stande kommen, so lange der atrophische Process besteht resp. nicht durch directe Anwendung irgend welcher Agentien auf die atrophischen Muscheln beeinflusst wird. Die Thatsachen völligen Verschwindens der Absonderung nach ausschliesslicher Behandlung von Herden trotz vollständigem Fortbestehen der Atrophie, sowie besonders die Erholung atrophischer Stellen ohne irgend welche Behandlung bloss nach Secretionsbeseitigung, wie sie neuerlich mehrfach von Hajek sowohl, als auch von mir an einem früher[1]) geschilderten Falle erhoben wurden, zeigen dagegen mit Sicherheit, dass die Atrophie kein causales Moment der Absonderung, sondern im Gegentheil eine relativ oder absolut abhängige Folgeerscheinung ist. Nothwendiger Weise müssen wir dementsprechend auch weiter vorgeschrittene Veränderungen, speciell des zunächst betheiligten Epithels in älteren Fällen, gegenüber geringeren in jüngeren Fällen, erwarten. Und auch dafür liefern Cholewa-Cordes' Befunde den unbeabsichtigten Beweis. Es finden sich da Schilderungen des mikroscopischen Bildes von 4 Fällen. Im ersten, mit $1^1/_2$jähriger Krankheitsdauer, ist das Cylinderepithel gut erhalten, Drüsen nur an den unteren Partien der unteren Muschel etwas spärlicher, sonst reichlich vorhanden; im zweiten, mit 3jähriger Dauer, sieht man nur zum Theil noch Cylinderepithel, meist „zeigt es eine Abplattung der oberflächlichsten Zellschichten und eine allmälige Umwandlung in Plattenepithel", von Drüsen erscheinen nur manche Tubuli atrophisch, im Uebrigen dieselben „zahlreich, wohl in normaler Anzahl vorhanden". Im dritten Fall, mit 4jährigem Bestand, findet sich meist eine Umbildung des cylindrischen Epithels in Plattenepithel, Drüsen „am freien Rande und den unteren Partien der medialen

1) Münch. med. Wochenschr. 1893. 44.

Muschelfläche fast gar nicht", weiter oben grössere Conglomerate erhaltener Drüsen, mit Infiltrat des intertubulösen Gewebes, ebenso an der Lateralseite der Muschel; im vierten Fall endlich, von ungefähr 30jähriger Dauer, ist Cylinderepithel nur noch „an den dem Ansatzpunkte der Muschel nahe gelegenen lateralen Partien" anzutreffen, Drüsen „ausserordentlich stark vermindert und häufig ganz verschwunden", nur an der lateralen Fläche „noch einzelne grössere Drüsenpackete", ähnlich an der mittleren Muschel.

Wir finden also je nach der Dauer der Erkrankung gleichmässig vorgeschrittene Veränderungen des Epithels und der Drüsen. Wenn der Mangel jeglichen Plattenepithels im ersten Fall bereits einen stringenten Gegenbeweis gegen die Ableitung des Secretes von der Epithelveränderung bildet, so zeigt nicht sowohl die progrediente Form der Umwandlungen und des Drüsenschwundes in den Fällen mit längerer Dauer, als vielmehr die Localisation der unversehrt gebliebenen Theile an den lateralen Partien, die einem Borkendruck am wenigsten ausgesetzt sind, mit Sicherheit auf die rein secundäre Bedeutung desselben hin. Diese, ungekünstelte, Auffassung der Schleimhautatrophie steht denn auch in voller Uebereinstimmung mit meinen und Hajek's klinischen Beobachtungen. Soweit dann noch das Bindegewebe und der Knochen an der Schrumpfung theilnehmen, braucht es keiner Heranziehung eines durchaus mystischen primären Vorganges an diesen Theilen, sondern die dauernde Compression des Schwellkörpers mit seinen auch den Knochen ernährenden Gefässen, durch den wie ein Collodiumverband wirkenden Borkenüberzug, sowie das entzündliche, zu Schrumpfung führende Infiltrat der Submucosa durch die Infection seitens des stagnirenden Secretes erklären, im vollen Einklange mit den gewöhnlichen Erfahrungen der pathologischen Anatomie, den ganzen Vorgang. Soweit nicht bereits definitive Schrumpfungen stattgefunden haben, können sich ja auch, als bester Beweis für die rein secundäre Natur dieser Atrophien, die unterernährten und geschädigten Partien wieder erholen. —

Alle in der vorwürfigen Frage aufgestellten Theorien, sowohl diejenigen, welche mit einer Flächensecretion rechnen, als auch die Herdtheorien, leiden, abgesehen von ihren speciellen Gebrechen, an dem gemeinsamen Fehler, eine generelle Ursache für das Krankheitsbild zu suchen, ohne Rücksicht auf dessen so ausserordentlich schwankende Erscheinungsformen. Von der leichtesten Krustenbildung, ja sogar vorwiegend flüssig-schleimiger Secretion in beiden und sogar in einer Nasenseite („Rhinitis atrophicans non foetida unilateralis"!) geht es über ähnliche und schwerere Erscheinungen in nicht besonders weiten oder erweiterten Nasen zu ganz ausgesprochener Atrophie mit mehr oder weniger reichlicher, mehr oder weniger fötider Borkenanhäufung und in ein und demselben Falle änderte sich das ganze Verhalten spontan im Verlaufe geraumer Zeit. Auch lässt sich das einemal mit Sicherheit das primäre Bild einer Nase von grosser Weite (Knochenstructur) gegenüber der anderemale secundären Er-

weiterung (Atrophie) des Naseninneren durch Weichtheil- und Knochenschwund erweisen.

Diese unendliche Vielgestaltigkeit erklärt sich eben nur durch die abwechselungsreiche Einwirkung mehrerer Factoren, wie wir sie in vorstehenden Ausführungen wiederum kennen gelernt haben und eben diese Mannigfaltigkeit der das Bild bedingenden Momente erklärt auch die merkwürdige Thatsache, dass mit den verschiedenartigsten Behandlungsweisen dauernde Aenderungen in den Symptomen erzielt werden können.

Ein grosser Theil der berichteten „Heilerfolge" kann zwar einer kalten abwägenden Nachprüfung nicht Stand halten und der beste Beweis für die Werthlosigkeit der meisten, gewöhnlich mit recht viel Eclat angekündigten Mittel ist ihre rasche Ersetzung durch neue, „noch wirksamere". Aber es bleibt doch eine Reihe unzweifelhafter Einzelbeobachtungen über ganz auffallende Aenderungen der Erscheinungen nach Anwendung dieses oder jenes Mittels. Speciell begegnen wir ziemlich häufig der Angabe, dass der Gestank ganz verschwunden und die Borkenbildung viel geringer geworden sei, präcise Angaben, welche jedenfalls mehr Anspruch auf Anerkennung haben, als die einfachen Registrirungen „vollständiger Heilung", besonders nach kurz dauernder oder gar einmaliger Behandlung.

Der immerhin nur relative Werth all dieser therapeutischen Erfolge erhellt mit Sicherheit aus den durchaus ungleichmässigen Erfahrungen der einzelnen Beobachter (so haben z. B. mit der Elektrolyse 11 Autoren die besten, dagegen ebenso viele so gut wie gar keine Resultate erzielt) und beruht unzweifelhaft nur auf der Beeinflussung entweder der saprophytischen Vorgänge oder der Gefässfüllung. Besonders auf letzteren Umstand weist der merkwürdige Einfluss der Menstruation resp. Schwangerschaft, während deren der Gestank in manchen Fällen excessiv zunimmt. Worauf dies im Einzelnen beruht, ist noch nicht aufgeklärt. — Jedenfalls auf mechanischer Grundlage beruht die partielle Wirkung unvollkommener Eingriffe an erkrankten Herden: Secretverminderung oder Aufhebung von Stauungen, wohl auch Circulationseinflüsse.

Kein Mittel allerdings wirkt in der Weise coupirend auf das ganze Krankheitsbild, wie die Aufhebung der Secretion überhaupt durch Elimination der erkrankten Herde, da ja alle secundären Factoren in ihrer Wirkung an das Vorhandensein von Secret überhaupt gebunden sind, und so wäre das Problem der Behandlung sehr einfach, wenn nicht eben diese Herdbehandlung unter Umständen überaus grosse Schwierigkeiten böte. Speciell die mehrfach combinirten Nebenhöhleneiterungen bieten oft enorme Schwierigkeiten dar und ganz besonders die Kieferhöhlen verfügen gerade bei „Ozaena" über eine Secretion von aussergewöhnlicher Hartnäckigkeit, so dass die Anwendung palliativer, wenn auch nur die Symptome günstig beeinflussender Mittel sich durchaus noch nicht erübrigt, schon im Hinblick auf die grossen Schwierigkeiten einer Radicalbehandlung bei einem

sehr umfangreichen Krankenmaterial. Meist allerdings wird nur die letztere von irgend welchem greifbaren Erfolge begleitet sein.

Wie Sie sehen, m. H., sind wir bereits im Stande, uns eine, wenn auch noch nicht bis in jede Einzelheit aufgeklärte, so doch fast vollkommene Vorstellung von der Entstehung des „Ozaena" genannten Symptomencomplexes zu machen:

Eine Reihe von Herdeiterungen (Nebenhöhlen, Nasengänge und adenoides Gewebe im Epi- und Mesopharynx) verlaufen unter dem klinischen Bilde stinkender Krustenbildung in weiten Nasen.

Das Secret ist zunächst immer flüssig, meist geruchlos, mitunter auch schon im frischen Zustand fötid, vertrocknet aber in Folge mechanischer Einflüsse, worunter einen der wichtigsten die Klebrigkeit in Folge der Infection mit dem Bacillus mucosus Abel darstellt, weitere durch die abnorme Weite der Nase gegeben sind.

Die Atrophie, soweit nicht primär vorhanden, entsteht unter dem Drucke und infectiösen Einfluss der massenhaft lagernden Borken.

Der Gestank entsteht durch saprophytische Zersetzung der in halbfeuchtem Zustande durch die abnorme Klebrigkeit festgehaltenen Secretmassen.

Ob auch eine von vornherein mehr seröse Beschaffenheit dem Secret mehr Eignung zur Adhärenz und Fäulniss verleiht, ist noch festzustellen.

Sicher ist, dass allgemeine Körperschwäche auf hereditärer Basis und speciell bei Familientuberculose den primären Herdeiterungen sowohl als den secundären Infectionsvorgängen wesentlichen Vorschub leistet, während andererseits die Erkrankung an sich zu allgemeiner Kachexie (Bild der Scrophulose, Anämie etc.) führen kann.

XXI.

(Klinik für Nasen-, Ohren- und Kehlkopfkrankheiten des Herrn Prof. Dr. G. Gradenigo in Turin.

Beitrag zur Lehre von den Epitheliomen der Nasenschleimhaut.

Von

Dr. **S. Citelli** und Dr. **U. Calamida**, Assistenten der Klinik.

(Hierzu Tafeln XVI u. XVII.)

Die primären bösartigen Tumoren der Nasenhöhle sind namentlich im Verhältnisse zu den bösartigen Tumoren der anderen Körpertheile, aber auch im Verhältnisse zu den benignen Neubildungen (speciell der Schleimpolypen) der Nasenschleimhaut selbst, selten.

Vom klinischen Standpunkte aus ist die Bezeichnung „maligne Tumoren" genügend; allein die Fortschritte in der pathologischen Anatomie nöthigen uns zu einer histologischen Untersuchung der verschiedenen Formen, die in der Nasenhöhle vorzukommen pflegen, und welche wegen ihres gemeinsamen klinischen Charakters, d. h. der Malignität, oft unter einander verwechselt worden sind.

Auf Grund der pathologisch-anatomischen Eigenthümlichkeiten nun können die malignen Neubildungen der Nasenhöhle in drei grosse Gruppen unterschieden werden, nämlich in Sarcome, Endotheliome und Epitheliome, bei dieser Eintheilung sind die Adenome und die reinen Papillome nicht mit einbegriffen, da sie, solange sie nicht in Carcinome zu degeneriren anfangen, eigentlich nicht als bösartig angesehen werden können.

Die Fälle von Endotheliomen der Nasenschleimhaut, die bis jetzt zur Beobachtung kamen, sind an Zahl sehr gering und wurden namentlich in der letzten Zeit studirt. Sie können unter den verschiedensten Formen vorkommen, wie wir schon in früheren Arbeiten [1]) nachgewiesen haben und

---

1) U. Calamida — S. Citelli, Un caso di peritelioma della mucosa etmoidale. Arch. Ital. di Otologia. Vol. XIII. Fasc. 1. 1902.

U. Calamida — S. Citelli, Endotelioma della fossa nasale con tubercolosi. Arch. Ital. di Otolog. Vol. XIII. Fasc. 2°. 1902.

zeigen im Verhältnisse zu anderen Tumoren einen geringeren Grad von Malignität. Am häufigsten kommen die Sarkome vor, und zwar unter den mannigfaltigsten Gestalten und sie stehen, bezüglich der Malignität, in der Mitte zwischen den Endotheliomen und den Epitheliomen.

Die Carcinome bilden, wie gesagt, eine dritte Categorie von Tumoren und von ihnen soll in dieser Arbeit gehandelt werden, auf Grund von acht Fällen, die wir auf unserer Klinik, im Verlaufe von 6 Jahren sammeln konnten.

Die Beobachtungen über Carcinome der Nasenschleimhaut sind nach der allgemein herrschenden Ansicht der Autoren, sehr selten, namentlich wenn wie es ganz richtig geschieht, Fälle, welche mikroskopisch nicht untersucht worden sind, ausser Acht gelassen werden.

Dreyfuss[1]) hat in der That bis zum Jahre 1892 nur 13 sichere Fälle constatiren können, Finder[2]), der auf der Poliklinik von Fränkel unter 28 000 Kranken nur zwei Fälle von Carcinoma antraf, sagt, dass in der ganzen Literatur nur 47 mit Sicherheit als solche angenommen werden können; Wreigt[3]) gelang es 20 Fälle nachzuweisen, welche auch durch die mikroskopische Untersuchung bestärkt wurden, und Kümmel[4]) schliesslich konnte nach einer genauen Durchsicht der Literatur 40 Fälle von Carcinomen zusammenstellen.

Obwohl nun die verschiedenen Autoren über die Frequenz der in Rede stehenden Tumoren nicht übereinstimmend urtheilen, so kann man doch auf Grund der obigen Auseinandersetzung behaupten, dass die primären Carcinome der Nasenschleimhaut nicht zu den häufig vorkommenden Erkrankungen gerechnet werden können.

Localisation. Es können dieselben von verschiedenen Punkten der Nasenhöhle ausgehen. Nach Kümmel (l. c.) entspringen sie am häufigsten von dem vorderen Theile des Septums, dann von den unteren Muscheln und am seltensten vom Dache der Nasenhöhle. Tissier[5]) hingegen behauptet, dass die Carcinome am häufigsten im Labyrinthe des Siebbeins ihren primären Sitz haben und dass sie dann die Sinus, die Orbita und die Schädelhöhle befallen; der Frequenz nach würde dann das Septum folgen. Unsere Beobachtungen stimmen mit diesen letzteren Angaben

---

1) Dreyfuss, Die malignen Epithelialgeschwülste der Nasenhöhle. Wien. med. Presse. 1892. No. 36 u. f.

2) G. Finder, Einige Bemerkungen über maligne Nasengeschwülste. Arch. f. Laryng. Vol. V. 1896. S. 302.

3) Wreight, Papill. oedem. Nasenpol. u. ihre Bez. z. Aden u. Adeno-Carcin. Arch. f. Laryng. Vol. IV. 1896.

4) Kümmel, Die bösartigen Geschwülste der Nase. Handbuch der Laryng. und Rhinol. Heymann, Vol. III. 1900.

5) Tissier, Tumeurs du nez et des sinus. Annal. des maladies de l'oreille u. s. w. T. XXIV. 1898.

überein, denn wir konnten nachweisen, dass die Neubildung 7 mal von dem Dache der Nasenhöhlen, einmal vom Septum ausging.

Aetiologie. Die Angaben hierüber schliessen sich den Meinungen an, welche über die Aetiologie der Carcinome überhaupt aufgestellt worden sind aber nichts Positives bis jetzt begründet haben. Von Bedeutung ist jedoch die Frage der Entstehung dieser Neubildungen von anderen ganz gutartigen Neubildungen verschiedener Art (gewöhnliche Nasenpolypen) oder von epithelialen Tumoren (Papillome, Adenome), welche nicht, wie jene, benignen Charakters sind.

Wie verschiedene Autoren meinen, würden gewisse Formen der Carcinome der Nasenhöhle durch Transformation der sogen. Myxome entstehen. Diese Meinung stützt sich auf die Thatsache, dass Kranke, die mit scheinbar myxomatösen Polypen behaftet sind, nach wiederholter Exstirpation dieser Bildungen an Stelle derselben eine Neubildung zeigen, die alle Kennzeichen der Bösartigkeit haben und bei der mikroskopischen Prüfung sich zuweilen als Carcinome erweisen. Man muss jedoch die Fälle, welche eine derartige Meinung anscheinend zu kräftigen geeignet sind, mit grosser Vorsicht beurtheilen, wie Finder, Kümmel u. A. ganz richtig bemerken, denn selbst die wenigen unter ihnen, welche einer strengen Prüfung Stand zu halten scheinen, sind nicht in jeder Beziehung klar zu nennen. Es genügt, darauf hinzudeuten, was Finder sagt, dass nämlich Carcinom und Polypen zuweilen gleichzeitig nebeneinander bestehen und dass gestielte Tumoren von ursprünglich carcinomatöser Natur, klinisch das Ansehen von gewöhnlichen Polypen haben können, um das Gesagte zu rechtfertigten. Die Transformation von Papillomen und von Adenomen in Carcinome scheint hingegen häufiger vorzukommen; dies zeigen auch unsere Fälle (1—7) und die Erfahrungen an anderen Stellen des Körpers.

Die epithelialen Tumoren der Nasenhöhle haben im Allgemeinen eine ganz besondere Tendenz die papilläre Form anzunehmen, weshalb man ausser dem wahren Papillom auch papilläre Adenome und Carcinome antrifft. Die Umbildung eines Papilloms in papilläres Carcinom erfolgt zuweilen leicht und rasch, namentlich in Folge der mannigfachen Irritationen, denen die primitiven Papillome ausgesetzt sind; in derartigen Fällen schwindet zuweilen der ursprüngliche Charakter dieser Bildungen vollständig und sie nehmen ganz das Aussehen von Carcinomen an. Doch, wenn es auch richtig ist, dass in der Nasenhöhle leichter papilläre Carcinome als wirkliche Papillome angetroffen werden können, so vermag man zuweilen auch die Struktur eines wahren Papilloms nachzuweisen, die in dieser Form verbleibt oder aber die ersten Zeichen einer carcinomatösen Umwandlung zeigt (dritte Beobachtung). Die echten Adenome der Nasenschleimhaut sind sehr selten, wenn man mit diesem Namen nicht, wie gewisse Autoren vorgehen, gewöhnliche Hypertrophien der Schleimhaut oder weiche, Drüsenacini enthaltende Fibrome, bezeichnen will. Die grosse Seltenheit derselben rührt vielleicht daher, dass die Adenome rasch in Carcinome übergehen können und es ist deshalb wahrscheinlich, dass

manche Formen von Carcinomen der Nasenhöhle ursprünglich reine Adenome waren. Dies zeigt der erste von unseren Fällen, der ein reines papilläres Adenom darstellt, das blos an einigen Punkten die Zeichen einer carcinomatösen Umwandlung zeigt, und auch der zweite, in welchem die Struktur des Adeno-Carcinoms nachweisbar ist.

Symptomatologie. Ueber die Symptomatologie der Carcinome der Nasenhöhle ist dem schon Bekannten nur wenig hinzuzufügen, und wir wollen nur kurz anführen, dass eine mehr oder weniger vollständige Verschliessung der Nasenhöhle, Schmerzen im vorderen Kopftheile, oft Eiterung in Folge von Secretstauung und Necrose des Tumors und zuweilen auch Hämorrhagien vorkommen.

Das Nasenbluten ist bedeutend seltener als bei Sarcomen, so dass dieser Umstand als differentialdiagnostisches Moment zur Unterscheidung der beiden Formen benutzt wird. Es kommen bei den Carcinomen auch Nekrosen mit consecutiven spontanen Ulcerationen vor, die aber nicht wie bei Sarcomen, eine Deformation und Usur der Schädelknochen hervorrufen. Die Carcinome aber, welche von der oberen Wand der Nasenhöhle entstehen, haben die Tendenz zur Ausbreitung in die Orbita und auf die Schädelbasis und endigen, gewöhnlich in Folge von Meningitis, tödtlich (1. Beobachtung). Metastasen in den Drüsen fehlen gewöhnlich bei diesen Tumoren; wenigstens sind sie in der Regel nicht sichtbar, weil viele der Lymphgefässe der Schleimhaut, von welcher die Tumoren meistens ausgehen, in ein Ganglion, welches vor dem zweiten Halswirbel liegt und also nur schwer zugänglich ist, einmünden. Weder die Carcinome noch die Sarcome zeigen Tendenz zu einer allgemeinen Metastase und der Tod erfolgt, wie wir schon sagten, in der Mehrzahl der Fälle, durch Meningitis. In der That konnte bei Carcinomen ein einziger Fall von allgemeiner Metastase bis jetzt nachgewiesen werden (Féréol).

Alter. Die epithelialen Tumoren kommen, wie an anderen Stellen des Körpers, prävalirend bei Erwachsenen vor, während die Sarkome vornehmlich junge Individuen befallen. Zwei Fälle, welche von Hopkins, bei Frauen von 31 Jahren, beobachtet worden sind, können als Beispiele zur Bestimmung der unteren Altersgrenze angeführt werden.

Diagnose. Die Differentialdiagnose zwischen gut- und bösartigen Tumoren der Nasenhöhle kann, auf Grund der Symptomatologie und des Verlaufs der Krankheit, mit Leichtigkeit gemacht werden. Bei den gutartigen sind im Allgemeinen alle Symptome leichter und während der Verlauf bei den bösartigen Tumoren ein rascher ist, ist der Process bei den anderen ein langsamer und zuweilen fast stationär. Das klinische Bild kann jedoch zuweilen zu Irrthümern Veranlassung geben, namentlich im Beginne der Krankheit, denn, wie wir schon oben andeuteten, können sowohl Carcinome wie auch Sarcome Polypen vortäuschen. Die Unterscheidung zwischen den beiden ersteren Tumoren ist aber klinisch gewöhnlich leicht und zwar sind, wie namentlich Dreyfuss und Finder hervorgehoben haben, diesbezüglich wichtig, die Hämorrhagien, welche bei Car-

cinomen, im Gegensatze zu Sarkomen, nur eine secundäre Bedeutung haben, ferner die Tendenz zur Nekrose, durch welche sich die Carcinome charakterisiren, während bei Sarcomen die Deformation und Usur der Gesichtsknochen vorherrschen.

Trotzdem können Irrthümer in der Diagnose nicht nur bei der Unterscheidung zwischen gut- und bösartigen Neubildungen, sondern auch, und zwar viel häufiger, bei der Differentialdiagnose zwischen Carcinomen und Sarcomen vorkommen. Nicht selten geschieht es, dass Tumoren, welche klinisch als Sarcome angesehen werden, sich bei der mikroskopischen Untersuchung als Carcinome erweisen. Es folgt hieraus, dass eine sichere Diagnose der Neubildungen nur durch das Mikroskop möglich ist und sicherlich wäre die Zahl der Epitheliome in der Literatur nicht so gering wie heute, sondern eine grössere, wenn alle Neubildungen der Nasenhöhle auch mikroskopisch untersucht worden wären.

Prognose. Diese ist bei Epitheliomen sehr ungünstig; es können nämlich diese Tumoren wegen ihres raschen Wachsthums, nach wenigen Monaten, in Folge von Cachexie oder durch Meningitis zum Tode führen. Bei den Sarcomen ist die Prognose weniger ungünstig.

Therapie. Die therapeutischen Erfolge sind bei den in Rede stehenden Krankheitsformen nichts weniger als gute und zwar umsomehr, als wir gewöhnlich erst dann die Kranken zu Gesicht bekommen, wenn in Folge der Ausdehnung des Tumors schon ein Verschluss der Nasenhöhle und auch andere Störungen Platz genommen haben. Unter solchen Umständen kann es sich natürlich nicht mehr um eine radicale Cur handeln, sondern es muss sich diese blos auf eine Entfernung von Theilen der Neubildung beschränken, um die Leiden des Kranken wenigstens einigermassen zu lindern. In den Anfangsstadien des Processes jedoch, d. h. wenn der Tumor noch gut abgegrenzt ist, namentlich, wenn derselbe an der Nasenscheidewand oder auf den beiden ersten Nasenmuscheln seinen Sitz hat und gestielt ist, könnte vielleicht auch eine radicale Behandlung ausgeführt werden. Unter den bekannten Beobachtungen jedoch ist gar kein Fall notirt, in welchem bei sicherer Diagnose von Carcinom der Nasenhöhlen Heilung eingetreten wäre.

Nach diesen kurzen Erwägungen über die allgemeinen klinischen Merkmale der primären Carcinome der Nasenhöhle wollen wir unsere eigenen Beobachtungen mittheilen und auch die verschiedenen mikroskopischen Formen beschreiben, unter welchen diese Tumoren in die Erscheinung treten können.

1. Fall. T. F., 62 Jahre alter Bauer. Die Anamnese ergab nichts Besonderes, weder bezüglich der eigenen Person noch der Familie des Kranken. Schon seit längerer Zeit war transitorisch Verschluss der rechten Nasenhälfte vorhanden; seit wenigen Monaten hat sich diese Erscheinung verschlimmert und die Verschliessung der Nasenhöhle ist eine dauernde geworden; ausserdem zeigte die rechte Hälfte der Nase eine Hervorwölbung und es war auch Thränenträufeln vorhanden. Nasenbluten und Schmerzen fehlten.

Status praesens. Die rechte Seite der Nase ist hervorgetrieben und der innere Winkel der Orbita derselben Seite wird theilweise von einer weichen Masse eingenommen, so dass hochgradige Exophtalmie besteht. Die Haut über dem Tumor ist normal. Bei der rhinoskopischen Untersuchung sieht man in der rechten Nasenhälfte eine fleischige Masse von graulich-rother Färbung, welche die ganze Höhle ausfüllt und sich bis zu den Choanen ausdehnt. Mit der Sonde vermochte man zwischen Boden der Nasenhöhle und der Neubildung einzudringen und auch bis zu einer gewissen Strecke zwischen dieser und der Nasenscheidewand. Die linke Nasenhälfte zeigt nichts Abnormes, nur das Septum ist nach dieser Seite hervorgetrieben. Mittelst einer Scheere wurde ein kleiner Theil des Tumors herausgeschnitten, wobei eine reichliche Hämorrhagie stattfand. Da klinisch die Diagnose auf Carcinom gemacht wurde, so sah man von einer radicalen Operation ab und zwar umsomehr, als der Kranke ziemlich heruntergekommen war. Nach drei Tagen traten heftige Schmerzen, namentlich am rechten Auge, auf; dieses zeigte sich auch sehr angeschwollen. Es trat Fieber auf (Abends 38°) und reichlicher Eiterabfluss aus der Nase. Der Zustand des Kranken verschlimmerte sich in dieser Weise immer mehr und mehr, er verfiel in Coma, sein Puls wurde rascher und schwächer, er antwortete unzusammenhängend auf unsere Fragen, verweigerte Nahrung zu sich zu nehmen, wurde indolent und nach wenigen Tagen trat der Tod ein.

Autopsie (Prof. Foa). Der Tumor ging von der mittleren Nasenmuschel aus und nahm die entsprechende Nasenhälfte vollständig ein; er erstreckte sich von hier in die Keilbeinhöhle, ferner in den inneren Theil der Augenhöhle und durch Usur der Lamina cribrosa des Siebbeins auch in die Schädelhöhle, erzeugte hier Meningitis längs der Ausdehnung des Gehirns und des Kleinhirns, auf der entsprechenden Seite. Auch die Stirnhöhle war mit Eiter erfüllt.

Mikroskopische Prüfung. Bei schwacher Vergrösserung (Oc. 3, Obj. 3) sieht man an Schnitten (Fig. Ia), dass der Tumor zum grössten Theile von weiten Drüsenschläuchen zusammengesetzt ist, welche jedoch gegen das Lumen hin nicht regelmässig begrenzt sind, sondern oft epitheliale Erhebungen zeigen, welche nicht die entgegengesetzte Seite des Schlauches erreichen, sondern im Lumen frei endigen. Hie und da am Schnitte finden sich starke Septen fibrösen Bindegewebes, von denen viele dünne bindegewebige Bündel ausgehen, welche das Epithel der Schläuche handschuhfingerförmig vorstülpen und hierdurch die erwähnten mehr oder weniger langen Vorsprünge bedingen. Diese bindegewebigen Scheidewände sind nur sehr sparsam vorhanden und theilen deshalb den Tumor nicht in regelmässige Felder, sondern man sieht vielmehr häufig, dass ein ganzes mikroskopisches Feld fast vollständig von Drüsenschläuchen eingenommen wird. Die schmächtigen bindegewebigen Bündel, welche, die Drüsenschläuche vor sich herstülpend, ihnen ein ramificirtes und unregelmässiges Aussehen verleihen, sind oft garnicht sichtbar, so dass viele papilläre Erhebungen blos aus Epithel zu bestehen scheinen. Dies ist an Stellen zu sehen, an denen der Schnitt nicht die Mitte der Papille und somit nicht auch das in sie eindringende Bindegewebsbündel traf.

Die Drüsenschläuche sehen nichtwie die normalen Drüsen der Nasenschleimhaut aus, denn sie sind, abgesehen von der Ramification, stark erweitert, und das Epithel, welches sie auskleidet, wird nicht von einer einfachen, sondern oft von zwei oder drei Zellenschichten gebildet. Die Blutgefässe sind sehr sparsam, ausgedehnt und lagern meistens in den dickern bindegewebigen Septen. Bei starker Vergrösserung erscheinen die Drüsenzellen ziemlich hoch, mit reichlichem Proto-

plasma und deutlichem in die Länge gezogenem Kerne, die wie die Zellen selbst, senkrecht auf das bindegewebige Gerüste gerichtet sind. Im Innern der Drüsenschläuche sieht man hie und da auch einzelne Gruppen von Leukocyten, welche durch die Wände der Schläuche hindurchgewandert sind.

Der Tumor besteht grösstentheils aus epithelialem Gewebe, er hat also nicht das Aussehen eines einfachen papillären Adenoms, sondern vielmehr eines solchen, in dem schon eine carcinomatöse Umwandlung ihren Anfang genommen hat. Hierfür sprechen verschiedene Thatsachen: vor Allem der Umstand, dass die Drüsenschläuche an verschiedenen Punkten von einem 2—3schichtigem Epithel überkleidet sind, ferner die äusserst geringe Quantität des Bindegewebes und namentlich das häufige Fehlen der Basalmembran der Drüsenschläuche, in Uebereinstimmung mit der geringen Quantität des Bindegewebes, schliesslich die Anwesenheit von rundlichen vollständig compacten Zellencylindern, die aber allerdings auch als Drüsenschläuche angesehen werden können, welche beim Schneiden in einer Weise getroffen wurden, dass das Lumen nicht in die Schnittebene fiel.

II. Fall. G., 52 Jahre alter Bauer.

Gar keine Hereditätserscheinungen und auch keine vorausgegangene Krankheit von irgend einer Bedeutung. Der Kranke stellte sich uns im Jahre 1899 vor und gab an, dass er schon seit 3 Jahren an eiterigem Ausflusse aus dem rechten Nasenloche und an Verstopfung der rechten Nasenhälfte, die immer mehr und mehr zunahm, leidet. Vor 6 Monaten begann Eophthalmie auf der rechten Seite mit rascher und progressiver Abnahme des Sehvermögens. Schmerzen waren nie vorhanden.

Status praesens. Die rechte Nasenhälfte wird vollständig, bis zur Choane, von einem fleischigen graulich-rothen Tumor, der mit einem Exsudate besetzt ist, ausgefüllt. Die Communication mit der Rachenhöhle ist noch erhalten. Die rechte Gesichts- und Nasenhälfte ist hervorgetrieben; es ist Ptosis des rechten Augenlides und eine Fistel am inneren Augenwinkel vorhanden, von der aus reichlicher übelriechender Eiter ausfliesst. Auch aus der Nasenhöhle fliesst viel Eiter aus. Die in die Fistel eingeführte Sonde bewegt sich nach allen Richtungen frei und stösst auf entblössten Knochen. Eine zweite Fistel ist im hinteren Theile des Gaumens vorhanden.

Zum Zwecke der mikroskopischen Untersuchung wurden mit der Scheere kleine Stücke der Neubildung entfernt, wobei eine bedeutende Hämorrhagie entstand.

Wegen der Ausdehnung des Tumors und wegen seiner klinischen Charaktere, die auf die Bösartigkeit desselben hinwiesen, wurde kein weiterer chirurgischer Eingriff unternommen und der Kranke verliess unsere Klinik.

Mikroskopische Prüfung. Der Tumor wird durch sehr sparsames Bindegewebe in verschieden geformte und ungleich grosse Felder getheilt. Er besteht grösstentheils aus Epithelgewebe, das fast vollständig jene Felder einnimmt. Zwischen den Bindegewebsmaschen und dem Epithel sind, wie man aus der Fig. II. ersieht, leere Räume vorhanden, in denen gar keine Formelemente erkennbar sind und die offenbar durch Schrumpfung des epithelialen Gewebes in Folge der Einwirkung der Fixirungsflüssigkeiten entstehen.

Die Epithelzellen bilden Haufen von länglicher oder rundlicher Form, die an einigen Stellen compact sind, an anderen aber in ihrem Inneren Höhlungen enthalten, welche von einer sehr regelmässigen Schicht von Epithelzellen, die reichlicheres Protoplasma besitzen und von mehr cubischer Form sind, begrenzt

werden. Es sind dies Drüsenschläuche, die also inmitten der compacten Zellenhaufen liegen. Derartige Bildungen kommen in den grösseren Zellenansammlungen häufig und zwar nicht nur einzeln, sondern auch zu zwei oder drei, vor. Mit Saffranin gefärbte Präparate zeigen, dass der innere Theil des Protoplasmas der Elemente, welche die Drüsenschläuche auskleiden, oft die Reaction von Schleim zeigen. Die Epithelzellen, sowohl der compacten Zellenhaufen, wie auch diejenigen, welche die erwähnten regelmässigen Räume von einander abgrenzen, haben übrigens einen grossen Kern, der sehr gut färbbar ist; sie sind protoplasmaarm und verschieden geformt. In den Stücken, welche dem Tumor in den letzten Krankheitsphasen entnommen wurden, sah man in einigen epithelialen Zellennestern nekrotische Partien. Das Bindegewebe ist von fibrösem Aussehen, enthält viele längliche Kerne, wenige Leukocyten, ferner wenige Gefässe, die grösstentheils capillar sind.

Der in Rede stehende Tumor stellt also ein Adenocarcinom dar, und zwar ist die carcinomatöse Umwandlung schon weit vorgeschritten.

III. Fall. F., Marie, 72 Jahre alte Frau. Die Anamnese vollständig negativ sowohl bezüglich der Kranken selbst wie auch bezüglich ihrer Familie. Nach Angabe derselben sind vor 7—8 Monaten Kopfschmerzen in der Stirngegend mit sehr seltenem Nasenbluten auf der linken Seite aufgetreten; ausserdem trat vier Monate nach dem Beginne dieser Erscheinungen eine Verstopfung der entsprechenden Nasenhälfte mit reichlichem eitrigem Schleimflusse auf.

Status praesens. Die Kranke ist sehr herabgekommen. Die linke Nasenhälfte wird vollständig von einer fungösen Masse mit ulcerirter Oberfläche eingenommen, welche die Choane und den oberen Theil der Rachenhöhle frei lässt. Die linke Nasenhälfte ist etwas hervorgewölbt; reichliche eiterig-schleimige Secretion; mit der Sonde kann der Ursprung der Neubildung vom Nasendache nachgewiesen werden.

Mittelst einer Schlinge und durch Löffeln wurden wiederholt Stücke der nur wenig consistenten Neubildung excidirt, so dass im Ganzen ein grosser Theil derselben entfernt wurde. Die ziemlich grosse Hämorrhagie, welche hierbei stattfand, hörte durch Tamponirung schnell auf. Der Tumor ging von der Schleimhaut der mittleren Nasenmuschel und ihrer Umgebung aus.

Die Durchgängigkeit der Nasenhöhle stellte sich in Folge der partiellen Entfernung der Neubildung wieder her und das Kopfweh hörte fast vollständig auf. Die Kranke wurde, ihrem Wunsche gemäss, entlassen, umsomehr als klinisch die Diagnose auf Carcinom gestellt wurde.

Nach 4 Monaten jedoch kehrte sie wieder zurück und man constatirte eine Hervortreibung und Ulceration der inneren Wand der Orbita mit Verschluss der linken Nasenhälfte und die Ausbreitung des Tumors bis zum Nasenloche.

Mikroskopische Prüfung. Bei Untersuchung von Schnitten mit schwacher Vergrösserung (Fig. III) sieht man inmitten eines sparsamen reticulären Bindegewebes ein reichliches Epithelgewebe mit verschiedenartiger Vertheilung der zelligen Elemente. An vielen Punkten deckt das Epithel alle Vorsprünge, welche die Oberfläche des Bindegewebes der Neubildung bietet, sodass hierdurch wirkliche papilläre Bildungen entstehen. Das Epithel dringt tief zwischen diese letzteren hinein und verzweigt sich oft in complicirter Weise inmitten des Bindegewebes. An derartigen Stellen bildet jedoch dasselbe keine compacten Massen, sondern gewundene Röhrchen von verschiedenem Durchmesser, so dass drüsen-

artige Neubildungen zwischen den Papillen vorgetäuscht werden, während doch nur interpapilläre Einsenkungen des Epithels vorhanden sind. Das Protoplasma der Zellen, welches das Lumen jener Röhrchen begrenzt, zeigt schon den Anfang einer schleimigen Degeneration, denn es erscheint durchsichtig und reticulär an Präparaten, welche in gewöhnlicher Weise gefärbt werden. Mit Saffranin jedoch wird dieser mehr transparente Theil des Zellprotoplasmas in charakterischer Weise gefärbt. Eine schleimige Degeneration, aber in geringerem Grade, zeigt auch das Protoplasma der oberflächlichen Schicht der Zellen, welche die Papillen decken. Die Schnitte, welche die beschriebenen Bildungen mehr oder weniger quer treffen, bieten ein verschiedenes Bild, je nachdem sie eine interpapilläre Einsenkung oder eine Papille treffen. In ersterem Falle sieht man eine Höhlung, in der gar keine Formelemente oder nur wenige Leukocyten liegen, welche in regelmässiger Weise von Epithel begrenzt wird (Fig. III a); im zweiten Falle hingegen sieht man eine Bildung, deren Centrum aus zartem reticulärem Bindegewebe besteht, das in etwas unregelmässiger Weise von Epithelzellen begrenzt wird (Fig. III b). Das Epithel, welches die Papillen und die zwischen ihnen liegenden Einbuchtungen auskleidet, besteht meistentheils aus 3, 4-5 Zellenschichten und es wird dasselbe scharf, durch eine regelmässige Linie, vom unterliegenden Bindegewebe getrennt. Die oberflächlichste Zellschicht wird von cylindrischen sehr hohen Elementen gebildet, welche denjenigen der normalen Schleimhaut ähnlich sehen; Wimperhaare sind an denselben nur selten nachzuweisen, weil ihr Protoplasma, wie schon erwähnt wurde, namentlich in den Einbuchtungen, schleimig degenerirt ist. Die anderen Schichten bestehen aus niedrigeren Zellen mit runden oder länglichen Kernen und diese Zellen sind senkrecht auf die Oberfläche des Bindegewebes gestellt. Dies ist im Allgemeinen die Structur der Neubildung. An einzelnen Stellen derselben sieht man aber, dass die Epithelschichten an Zahl bedeutend vermehrt sind, so dass deren auch 10 gezählt werden können und die Elemente derselben besitzen nicht jene typische Form, welche ihnen in den übrigen Theilen des Tumors eigen sind; man sieht nämlich an diesen Stellen fast gar keine cylindrischen Zellen und die Form dieser wechselt in den verschiedenen Schichten in sehr mannigfaltiger Weise. Ausserdem ist das Epithel gegen das unterliegende Bindegewehe nicht durch eine regelmässige Linie begrenzt, sondern es dringt in Form von Zapfen in dasselbe vor; auch zahlreiche karyokinetische Figuren sind hier nachzuweisen. An diesen wenigen Punkten ist evident der Beginn einer carcinomatösen Umbildung in der papillomatösen Masse und es handelt sich also in diesem Falle um ein Papillom mit beginnender carcinomatöser Metamorphose.

IV. Fall. G. Marie, 51 Jahre alte Bäuerin.

Die Anamnese bietet nichts von Bedeutung bezüglich der Familie der Kranken. Vor acht Monaten traten Beschwerden in der Nasenathmung rechts auf und bei Anstrengungen im Auswurf des Schleims, Nasenbluten. Nach kurzer Zeit manifestirte sich auch auf der linken Seite eine progressive Occlusion der Nasenhöhle. Seit einigen Tagen bestehen stechende Schmerzen, welche zuweilen auch den Schlaf der Kranken stören. Die Nasenhöhle ist gegenwärtig vollständig verstopft.

Status praesens. Die Nasenhöhle wird rechts und links von einer fungösen grau-röthlichen Masse eingenommen, die bei Berührung leicht blutet und die Nase durch Ausdehnung der lateralen Wandungen verunstaltet. Die Nasenathmung ist ganz aufgehoben. Der Tumor ist auch in den obersten Theil der Rachenhöhle vorgedrungen.

Nach vorausgegangener Cocainanwendung wurden in mehreren Sitzungen beide Nasenhöhlen ausgelöffelt. Der Tumor bot nur wenig Resistenz dar, die Hämorrhagie war bedeutend.

Nach dieser theilweisen Entleerung der Nasenhöhle sah man, dass rechts gegen das Gewölbe hin, noch Reste der Neubildung vorhanden waren und dass die entfernten Theile der Scheidewand und dem Nasenflügel anlagen. Auch links ging die Neubildung vom Septum aus; dieses war hier in seinem knorpeligen Theile grösstentheils zerstört, und auch auf dieser Seite blieben oben Reste des Tumors zurück.

Klinisch wurde in diesem Falle die Diagnose auf Carcinom gestellt, das vom Septum den Ausgang nahm und die obere und auch die äussere Wand der rechten Nasenhöhle anzugreifen begann. Mit Sicherheit konnte nicht festgestellt werden, ob die Neubildung von der rechten oder von der linken Fläche des Septums ausging; wahrscheinlich aber von der ersteren, wegen der grösseren Ausdehnung derselben nach rechts hin und weil die functionellen Störungen auf der rechten Seite begannen.

Die Kranke wurde entlassen, da wir eine radicale Operation für unausführbar erachteten.

Mikroskopische Prüfung. Der Tumor zeigt ein evident papilläres Aussehen (Fig. IV) man sieht sehr hohe Papillen, die weit über die Oberfläche hervorragen und zwischen ihnen tiefe Einbuchtungen. Der centrale Theil der Neubildung besteht aus einem zarten retikulären Bindegewebe, in welchem viele Lymph- und Blutgefässe, die in der Mehrzahl capillären Charakter haben, liegen. Die Papillen bestehen zum grössten Theile aus Epithelgewebe und nur in der Mitte derselben lagert ein sehr schwaches Bündel zarten Bindegewebes. Das Epithel ist aus vielen Schichten, an einzelnen Punkten 20 und auch mehr, zusammengesetzt. Aber ausser der beträchtlichen Prävalenz des epithelialen Gewebes spricht noch ein anderer Umstand für die carcinomatöse Natur der Neubildung, nämlich die atypische Anordnung der epithelialen Elemente. Bei starker Vergrösserung sieht man in vielen derselben einen sehr grossen bläschenförmigen Kern, meist mit Kernkörperchen. Wegen des nur sparsamen Protoplasmas haben die Zellen verschiedene Formen; sie sind spindelförmig oder rundlich oder, wie in der oberflächlichen Schicht, in horizontaler Richtung verlängert. Die runden mehr atypischen Elemente finden sich in grösserer Zahl in der Tiefe, in der Nähe des Bindegewebes; hier kommen in grösserer Menge auch karyokinetische Formen vor. Von der unteren Fläche des Epithels setzen sich nicht deutlich compakte Zellenmassen in Form von Zapfen in das unterliegende Bindegewebe fort, doch ist jene Fläche nicht genau abgegrenzt, sondern man sieht, dass junge zellige Elemente, einzeln oder in Gruppen, in das bindegewebige Stroma eindringen. Zeichen eines entzündlichen Processes sind in der Neubildung nicht nachzuweisen.

Bei Berücksichtigung aller Merkmale, die wir angeführt haben, nämlich der grossen Zahl von epithelialen Schichten, der atypischen Form der Zellen, der Häufigkeit der karyokinetischen Figuren, der Tendenz des Epithels in das Bindegewebe einzudringen, glauben wir mit Recht annehmen zu können, dass es sich um ein Carcinom handelt, und zwar, wegen des deutlich papillären Aussehens des Tumors, um ein papilläres Carcinom, welches den sogen. inficirenden Papillomen des Eierstocks (Durante) bezw. dem villösen Carcinom ähnlich sieht.

Offenbar ging die Neubildung von dem Oberflächenepithel aus, da keine

drüsenartigen Bildungen in ihr nachweisbar waren und dieselbe nicht die Merkmale des Drüsencarcinoms darbot.

V. Fall. B. F., 60 Jahre alter Bauer.

Die Anamnese ergiebt bezüglich der Vergangenheit des Kranken nichts von Bedeutung. Die gegenwärtige Krankheit begann vor 10 Monaten mit Verstopfung der rechten Nasenhälfte, die allmälig ohne Eiterung sich ausbildete und schliesslich zum vollständigen Aufhören der Nasenathmung führte. Nach einem Monate begann die Nasenbackengegend anzuschwellen; diese Anschwellung nahm immer mehr zu und später bildete sich im inneren Augenwinkel eine Fistel aus.

Status praesens. Die rechte Nasenbackenfurche ist geschwunden und an ihrer Stelle ist eine Hervorwölbung vorhanden, die sich von der Orbita bis zum Nasenflügel derselben Seite und vom Nasenrücken bis zum Jochbein erstreckt. Das rechte Nasenloch ist mehr erweitert als das linke. Die rechte Nasenhälfte wird von einer röthlich gefärbten Masse eingenommen, die von eitrigem Schleime bedeckt wird; die Choane der entsprechenden Seite ist frei. Im inneren Augenwinkel ist ein fistulöser Sinus vorhanden, aus welchem bei Druck ein wenig Eiter ausfliesst. Mittelst der Schlinge und durch Auslöffeln wurden Theile der Neubildung, die nur wenig resistent und von fungösem Aussehen waren, entfernt. Die Hämorrhagie, welche hierbei entstand, war nicht bedeutend und auch die Schmerzen waren nicht effectiv stark. Die Durchgängigkeit der Nasenhöhle stellte sich nach diesem Eingriffe in befriedigender Weise wieder her und der Kranke wurde aus dem Krankenhause entlassen.

Mikroskopische Prüfung. Der Tumor hat auch in diesem Falle wie im vorhergehenden und auch in dem, der zunächst beschrieben werden soll, eine papilläre Form, mit dem Unterschiede jedoch, dass in ihm die Papillen weniger als in den beiden andern Tumoren ausgebildet sind. Bei schwacher Vergrösserung unterscheidet er sich von dem des vorhergehenden Falles auch durch geringere Entwickelung der Epithelschicht. Die atypische Form der Zellen ist aber hier deutlicher ausgesprochen. Im Allgemeinen besitzen die Zellen einen sehr grossen meistentheils bläschenförmigen Kern, und sie sind verschiedenartig gestaltet; prävalirend sind aber solche, die nach der Längsachse verlängert sind. Die Grösse der Kerne ist in den einzelnen Elementen verschieden und hie und da sieht man auch sehr grosse hydropische Formen derselben. Die Zellen stehen grösstentheils nicht senkrecht auf der Oberfläche des unterliegenden Bindegewebes, sondern sie nehmen verschiedene Richtungen ein; nnr die der oberflächlichen Schicht stehen vorwiegend in einer horizontalen Ebene. Die typischen cylindrischen Zellen, welche in der normalen Nasenschleimhaut vorkommen, fehlen hier vollständig; hier und da kommen auch mehrkernige Zellen vor und in manchen der letzteren Elemente sind auch mehr als 10 Kerne nachzuweisen. Sehr häufig sieht man karyokinetische Figuren. Sehr zu Gunsten der carcinomatösen Natur des Tumors spricht auch noch der Umstand, dass von der unteren Seite des Epithels, namentlich entsprechend den Vertiefungen zwischen den Papillen des Bindegewebes, compakte Zellzapfen ausgehen, welche mehr oder weniger in die Bindegewebsschicht eindringen. Das Bindegewebe hat wie in dem anderen Tumor ein zart reticuläres Ansehen und enthält viele dünnwandige Blutgefässe. Die Leukocyten sind in diesem Tumor viel zahlreicher und einige derselben finden sich zwischen den Epithelzellen.

Auf Grund der angeführten Merkmale kann man sagen, dass es sich auch in

dem in Rede stehenden Falle um ein papilläres Carcinom handelt, obwohl die Papillen weder sehr zahlreich noch gut ausgesprochen sind.

VI. Fall. B. B., 74 Jahre alter Tischler.

Die Anamnese ergab bezüglich der Familie und bezüglich der Vergangenheit des Kranken nichts von Bedeutung. Er stellte sich uns im Mai 1897 vor mit Störungen in der Nasenathmung, namentlich auf der rechten Seite, ohne Hämorrhagien oder anderweitige Störungen. Bei der rhinoskopischen Untersuchung konnte festgestellt werden, dass die Verstopfung der Nase von der Anwesenheit zahlreicher Polypen abhing, welche das Ansehen von gewöhnlichen weichen Fibromen hatten und auch die Choane der entsprechenden Seite einnahmen. Es wurden diese Neubildungen in mehreren Sitzungen entfernt und die Durchgängigkeit der Nase stellte sich hierdureh wieder her, so dass der Kranke bis zum Mai 1898 sich gut fühlte. In dieser Zeit begann er aber neuerdings über Schwierigkeiten in der Nasenathmung zu klagen, die von Tag zu Tag zunahmen und von einem eiterig-schleimigen Ausflusse begleitet gewesen sind. Ende August traten Kopfschmerzen auf, die diffus oder auf die rechte Seite des Kopfes beschränkt waren. In diesem Zustande stellte sich uns der Kranke wegen Aufnahme in die Klinik vor.

Status praesens. Die linke Nasenhälfte ist ganz frei; die rechte hingegen wird fast ganz von einem fungösen Tumor von röthlichem Aussehen eingenommen, das von dem Gewölbe her herabsteigt. Nach hinten erstreckt sich der Tumor bis zur Choane, diese ist vollständig verschlossen, aber der obere Theil der Rachenhöhle ist frei. Es ist keine nennenswerthe Verunstaltung der Nase vorhanden.

Die Masse des Tumors ist sehr brüchig. Mit dem scharfen Löffel und mit der kalten Schlinge wurden zu wiederholten Malen Stückchen von demselben entfernt, wobei nur eine geringe Hämorrhagie stattfand. Die exstirpirten Fragmente haben makroskopisch ein evident papilläres Aussehen; es ist nämlich ein centraler mehr resistenter Kern vorhanden, von welchem zarte, wie Zotten aussehende, ganz weiche Fortsätze ausgehen.

Nach diesem Eingriffe nahm die Intensität der Kopfschmerzen bedeutend ab, die Durchgängigkeit der Nasenhöhle stellte sich zum Theile wieder her und man konnte feststellen, dass der Tumor vom Nasengewölbe, an dem noch Reste zurückgeblieben sind, ausging. Von einer radicalen Operation sah man ab, wegen der Ursprungsweise der Neubildung, namentlich aber wegen der klinischen Diagnose auf eine carcinomähnliche Bildung, die auch durch das Mikroskop als solche erkannt wurde.

Der Kranke, zufriedengestellt durch den Erfolg des palliativen Eingriffes, verliess das Krankenhaus. Nach ungefähr 3 Monaten jedoch kehrte er wieder zurück mit vollständiger Verstopfung der rechten Nasenhälfte, Kopfschmerzen, Deformation der Nase auf der entsprechenden Seite und Vortreibung des inneren Augenwinkels, in welchem ein fistulöser Sinus vorhanden ist, der sich ungefähr $^1/_2$ cm weit in der Richtung der inneren Wand der Augenhöhle fortsetzt.

Wegen der Ausdehnung der Neubildung und wegen der Gesundheitsverhältnisse des Kranken wurde er aus dem Krankenhause entlassen.

Mikroskopische Prüfung. Auch dieser Tumor (der dritte in der Reihe) hat ein carcinomatöses Aussehen mit deutlichem papillärem Charakter. Das Epithelstratum ist auch hier nicht so dick wie im ersten Falle, allein die atypische Form der epithelialen Elemente ist, wie im zweiten, sehr evident und auch die karyokinetischen Figuren sind sehr zahlreich. Die Papillen sind nicht so hoch wie in dem ersten Falle, aber höher als in dem vorangehenden. Die Zahl derselben ist sehr gross und sie sind fadenförmig

gestattet, was in Uebereinstimmung steht mit dem makroskopischen Aussehen, was die Neubildung darbot. Auch hier sieht man nur seltene Gruppen typischer cylindrischer Zellen; die meisten derselben sind polymorph, grösstentheils abgeplattet, und haben meistens einen sehr grossen Kern von variirendem Durchmesser. Die Anordnung der Zellen ist, wie in den andern Geschwülsten, eine verschiedene. Die untere Seite des Epithels ragt hier und da in das Bindegewebe vor, aber ohne dass Fortsetzungen desselben in Form von Zapfen, wie im vorausgehenden Falle, vorhanden wären (Fig. V). Bemerkenswerth ist in diesem Falle die grosse Zahl von Leukocyten, die die Epithelschicht durchdringeu und dieselbe hier und da in Form von Bläschen hervorwölben. Man sieht auch Stellen, an denen das stark infiltrirte Bindegewebe entblösst ist. Dies zeigt, dass der Tumor entzündet und stellenweise ulcerirt war. Das Bindegewebe ist wie in den zwei anderen Fällen, reticulär fibrillär und enthält nebst zahlreichen Leukocyten, viele Gefässe, die dünnwandig und mit Blut erfüllt sind.

Der in Rede stehende Tumor bietet bei schwacher Vergrösserung, wie Fig. V zeigt, das Aussehen eines einfachen Papilloms dar; die Struktur jedoch, welche bei Anwendung stärkerer Linsen erkennbar ist, lässt auf Zottenkrebs oder papilläres Carcinom, wie im ersten Falle dieser Serie, schliessen. Die Figur des Tumors des vorangehenden Falles haben wir nicht wiedergegeben, weil dieser seinem Ansehen nach, abgesehen von den beschriebenen Eigenthümlichkeiten, den beiden anderen fast identisch ist.

VII. Fall. C. S., 55 Jahre alte Frau.

Die Kranke klagt über Verstopfung der rechten Nasenhälfte, die nach ihrer Angabe ungefähr vor 6 Monaten begann und allmählig vollständig wurde. Bezüglich der Angehörigen und der Vergangenheit der Kranken ergiebt die Anamnese nichts Besonderes. Es ist eiterig-schleimiger Ausfluss aus der Nasenhöhle vorhanden und zuweilen geringgradiges Nasenbluten.

Status praesens. Bei der rhinoskopischen Untersuchung von vorn her sieht man, dass die rechte Nasenhöhlenhälfte von einer fleischigen, unregelmässig aussehenden Masse ausgefüllt ist, welche von eiterigem Schleim bedeckt wird und hier und da eine granulirende Oberfläche zeigt. Bei Berührung blutet der Tumor leicht und er besitzt eine weiche Beschaffenheit. Auch die Choane wird von der neugebildeten Masse verschlossen; der obere Theil der Rachenhöhle ist jedoch frei.

Auf Grund des klinischen Bildes, der Raschheit des Verlaufes, wurde die Diagnose auf einen bösartigen Tumor u. s. w. mit Wahrscheinlichkeit auf Carcinom gestellt.

Es wurden die neugebildeten Massen in mehreren Sitzungen entfernt und man konnte feststellen, dass dieselben vom Nasengewölbe und speciell vom Siebbeine ausgingen.

Der Kranke war mit diesem palliativen Eingriffe zufrieden und wurde, auf eigenen Wunsch, aus dem Krankenhause entlassen.

Mikroskopische Prüfung. Der Tumor hat ein deutlich papilläres Aussehen, und zwar sind sehr hohe Papillen vorhanden, welche zum grössten Theile aus Epithel bestehen. Im Innern derselben ist zartes Bindegewebe vorhanden, welches vom Kerne des Tumors ausgeht, der gleichfalls durch Bindegewebe gebildet wird. Die Gefässe in dem letzteren sind zahlreich, grösstentheils capillar; das Epithel, welches die Papillen überzieht und den grössen Theil des Tumors ausmacht, besteht aus Zellen, die mehrere Schichten bilden und entweder

rundlich oder oval geformt sind. In mehreren Punkten besteht jedoch die oberflächliche Schicht des Epithels aus cylindrischen Zellen. Sehr häufig werden karyokinetische Figuren angetroffen.

Sowohl das Binde- wie auch das Epithelgewebe lässt in verschiedenen Punkten eine reichliche kleinzellige Infiltration erkennen, was dafür spricht, dass in der Neubildung ein entzündlicher Process stattgefunden hatte.

Auch in diesem Falle handelt es sich also, wie aus der Beschreibung hervorgeht, um ein Carcinom der Schleimhaut speciell des Siebbeins, von papillärer Form, das vom Oberflächenepithel ausging.

VIII. Fall. 61 Jahre alter Kellner.

Gar keine hereditären Erscheinungen, und auch keine vorausgegangene Erkrankung von irgendwelcher Bedeutung. Seit drei Monaten sind Störungen in der Nasenathmung vorhanden mit progressiver Verstopfung der linken Nasenhöhlenhälfte.

Status praesens. Der Allgemeinzustand des Kranken ist schlecht, und es sind continuirliche Kopfschmerzen vorhanden. Die Nasenathmung ist auf der linken Seite fast vollständig aufgehoben und es besteht ein ziemlich bedeutender eiterig schleimiger Ausfluss. Bei der rhinoskopischen Untersuchung von vorn her sieht man, dass die linke Nasenhöhlenhälfte fast ganz von einer graulich gefärbten Masse von unregelmässiger Oberfläche, die vom Gewölbe und von der äusseren Wand herabsteigt und fast den Boden der Nasenhöhle erreicht, eingenommen wird. Der Tumor blutet leicht und ist von weicher Consistenz. Bei Verlagerung desselben mit irgend einem Instrumente erfolgt Ausfluss von eiterigem Schleim vom oberen Theile der Nasenhöhle.

Die rechte Nasenhöhlenhälfte ist verengt wegen geringradiger Deviation des Septums und Hypertrophie der Schleimhaut der unteren Muschel. Beider rhinoskopischen Untersuchung von hinten her sieht man, dass die linke Choane gleichfalls vom Tumor eingenommen ist, dass aber die Rachenhöhle frei blieb.

Klinisch stellten wir auch in diesem Falle die Diagnose auf Carcinom. Es wurden von diesem mehrere Stücke entfernt, theils um die Nasenathmung zu fördern, theils um die mikroskopische Untersuchung des Tumors auszuführen.

Mikroskopische Prüfung. Die Neubildung besteht aus einem weitem Netze von epithelialen Strängen, welche in regelmässiger Weise das Bindegewebe in allen Richtungen durchfurchen; auch in diesem letztern findet man mehr oder weniger grosse Nester von Epithelzellen (Fig. VI). Die epithelialen Zellen sowohl der Stränge wie auch der Nester sind gross, abgeplattet und mit einem gewöhnlich sehr deutlichen Kerne versehen. Hervorzuheben ist, dass sehr häufig degenerative Zellformen vorkommen. Man sieht nämlich nebst normalen Elementen, welche mit einem gut gefärbten Kerne und einem ziemlich deutlichen granulös aussehenden Protoplasma versehen sind, sehr grosse Zellen, in welchen der Kern stark vergrössert ist, das Protoplasma hyalin aussieht und mit dem Protoplasma benachbarter Zellen zu einer homogenen fast farblosen Masse verschmilzt. An anderen Stellen färbt sich auch der hydropische Kern nur wenig, so dass die ganze Zelle ihre Contour verliert und mit anderen benachbarten Elementen zu einer hyalinen Masse zusammenfliesst. Es gehen also viele Zellen durch Nekrose zu Grunde; ihre Kerne sterben direct d. h. ohne einen Körnchenzerfall ab. Eine andere bemerkenswerthe Erscheinung besteht darin, dass inmitten der Zellenstränge und der Zellennester sich verhornte, perlenartige geschuppte Körperchen sich finden, diese

sind oft von einer Zone von epithelialen Elementen umgeben, die ein mehr mattes Aussehen hat und die Zeichen der beginnenden Nekrose zeigt. Jene geschuppten Körperchen nehmen, wie die Hornsubstanzen, bei der Färbung mit Hämatoxylin und Eosin, eine orangegelbe Farbe an. Sie bestehen aus concentrischen Schichten einer hyalinen Substanz, in der flache Kerne sich finden.

Das an Lymphkörperchen reiche Bindegewebe enthält auch noch viele fixe Zellen mit ziemlich grossen Kernen. Die Blutgefässe sind sehr sparsam, und hierdurch lässt sich auch der Degenerationszustand, den die Elemente der Neubildung zeigen, erklären.

Das Oberflächenepithel konnten wir an gar keiner Stelle beobachten. Die trabekelartige Anordnung der epithelialen Elemente jedoch, ferner der Umstand, dass wir gar keine Drüse und auch keinen Ausführungsgang im Tumor nachzuweisen im Stande waren, schliesslich das Vorhandensein der erwähnten geschichteten Körperchen sprechen deutlich dafür, dass es sich im vorliegenden Falle um ein Plattenepithel-Carcinom handelt, das vom Oberflächenepithel der Schleimhaut des Nasendaches ausging, unter Metaplasie der epithelialen Elemente.

Bei Zusammenfassung der Ergebnisse der mikroskopischen Untersuchung der von uns beobachteten Tumoren ergiebt sich, dass folgende Formen vorhanden waren: ein papilläres Adenom mit beginnender carcinomatöser Umwandlung, ein Adeno-Carcinom, fünf papilläre Formen, von welchen in der ersten der Uebergang in Carcinom kaum angedeutet, in der zweiten und dritten ein vollständiger war, in der vierten und fünften sind noch die Kennzeichen des primären Papilloms vorhanden, obwohl auch sie schon als Carcinome angesehen werden müssen. Ausserdem beobachteten wir ein Carcinom, das aus Plattenepithelzellen bestand, mit partieller Verhornung. Die ersten zwei Tumoren gingen in evidenter Weise von den Drüsen der Nasenschleimhaut aus, die anderen sechs vom Oberflächenepithel.

Wir sahen somit die verschiedenen Formen, welche die Carcinome der Nasenhöhle annehmen können: 1. das gemischte Carcinom, in welchem das Plattenepithel vorherrscht, in welchem aber noch Spuren des normalen cylindrischen Epithels vorkommen, 2. das reine Cylinderzellen-Carcinom, 3. das Carcinom, welches bloss aus Plattenepithelzellen besteht. Die Formen dieser letzten Gruppe zeigen oft Verhornungen, mit Bildung von Zellschuppen (VIII. Fall). Am häufigsten kommen, auch nach unseren Beobachtungen, die gemischten Carcinome vor, in denen, je nach dem Grade der carcinomatösen Umwandlung die Metaplasie des Cylinderepithels in Plattenepithelium mehr oder weniger weit vorgeschritten ist.

Die rein cylindrische Form kommt in solchen Carcinomen vor, welche, wie in unserem ersten Falle, von den Drüsen ihren Ausgang nehmen.

Erklärung der Abbildungen

auf Tafeln XVI u. XVII.

Figur I. Papilläres Adenom mit beginnender Carcinombildung. Koristka, Obj. 4, Ocul. 2. Vergr. 90 Diam.

a) Erweiterter Drüsenschlauch.
b—b) Epithelvorsprünge in das Lumen der Drüsen.
c) Fibröses Bindegewebe.

Figur II. Adeno-Carcinom. Koristka, Obj. 2. Ocul. 1. Vergr. 67 Diam.
a) Doppelte Zellcontour, die das Drüsenlumen begrenzt.
b) Carcinomzellen.
c) sehr zarte Scheidewände von fibrösem Bindegewebe.

Figur III. Papillom mit beginnender carcinomatöser Umwandlung. Koristka, Obj. 4. Ocul. 2. Vergr. 90 Diam.
a—a) Papillen mit einem Ueberzug von Cylinderepithel.
b—b) Interpapilläre Einbuchtungen.
c) Quergeschnittene Papillen.
d) Interpapilläre Einbuchtung im Querschnitte.
e) Zartes Bindegewebe.
f) Ansammlung von Leukocyten.

Figur IV. Papilläres Carcinom. Koristka, Obj. 4, Ocul, 2. Vergr. 90 Diam.
a—a) Papillen, die grösstentheils aus Epithelschichten bestehen.
b) Stützsubstanz von fibrillärem Bindegewebe.

Figur V. Papilläres Carcinom. Koristka, Obj. 4. Ocul. 2. Vergr. 90 Diam.
a—a) Papillen, die stellenweise von einem Cylinderepithel bekleidet sind.
b) Schief geschnittene Papillen.
c) Stützsubstanz aus zartem Bindegewebe bestehend.

Figur VI. Carcinom aus Plattenepithelzellen bestehend. Koristka. Obj. 4, Ocul. 2. Vergr. 90 Diam.
a—a) Zellstränge im Längsschnitte.
b) Zellstrang quergeschnitten.
c) Epithelperle.
d) Degenerirte Zellen.
e) Bindegewebe.

Fig. 1

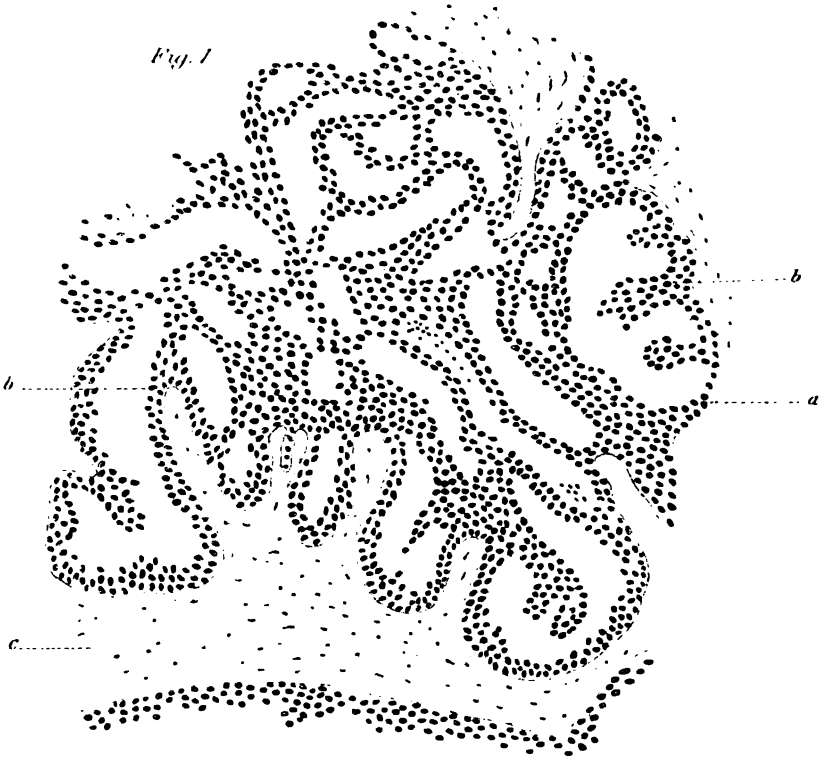

Fig. 3

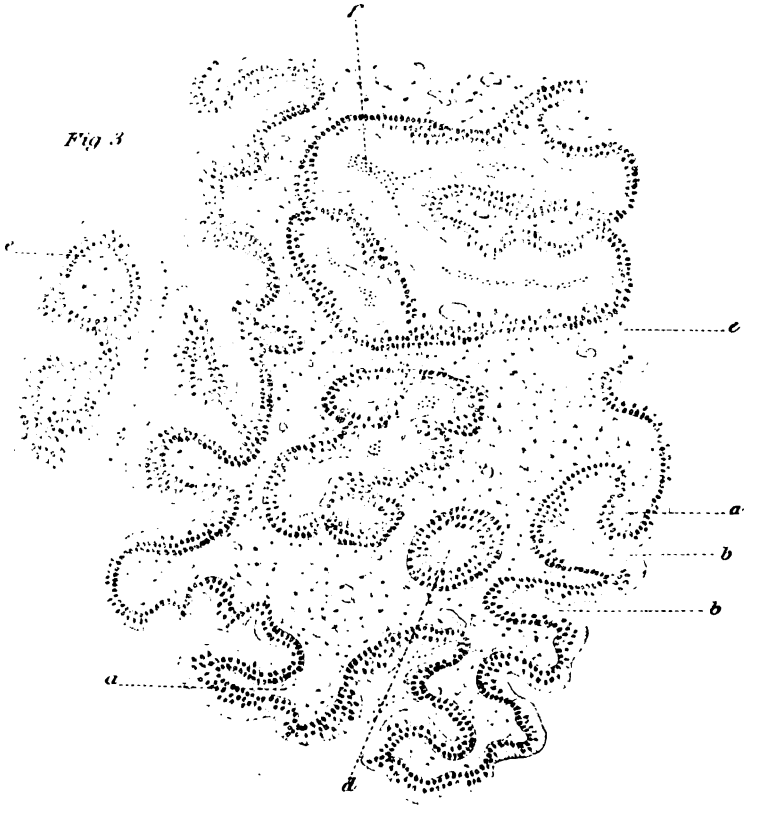

Taf. XVI.

Fig. 2

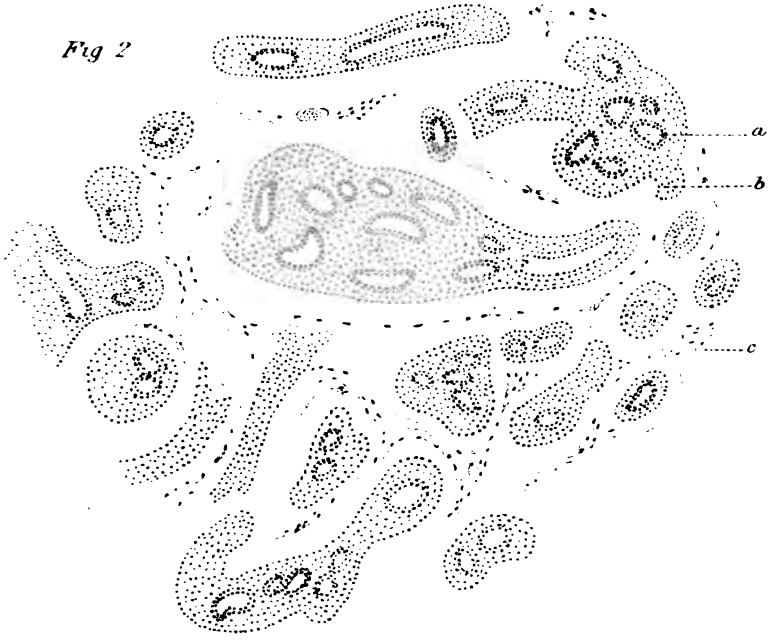

Fig. IV

E. Lauer, Lith. Berlin

Fig. V.

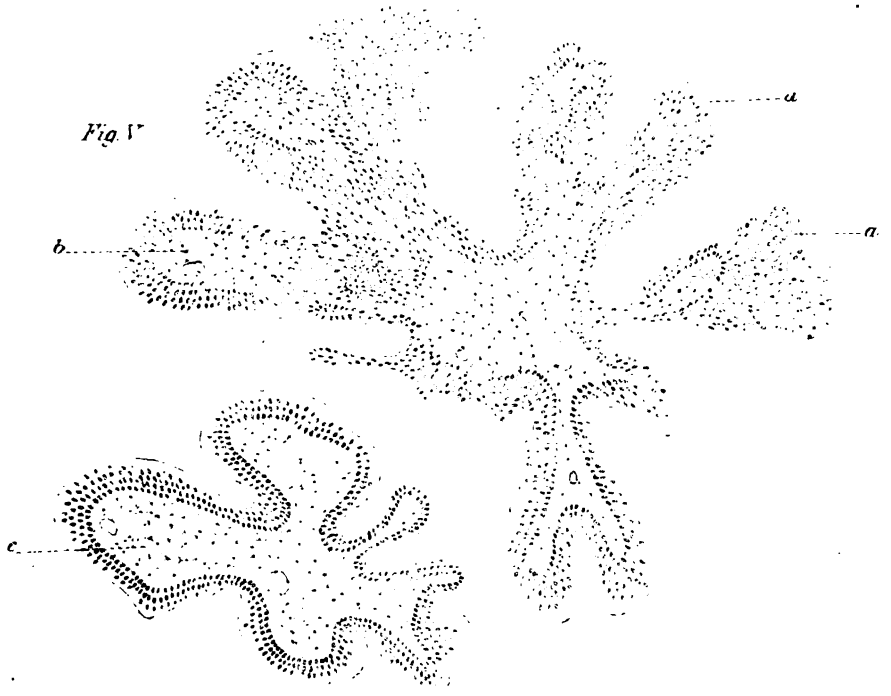

Fig. VI.

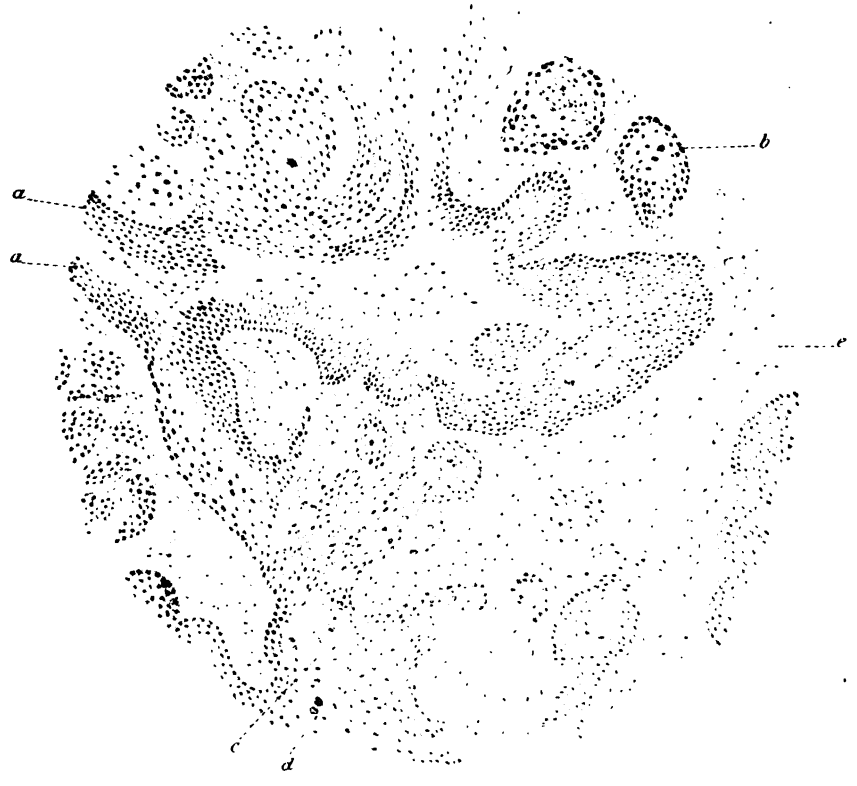

XXII.

Subcutane Vaselininjectionen zur Verbesserung der Nasenform.

Von

Docent Dr. **Alexander Baurowicz** (Krakau).

Die Idee Gersuny's[1]), durch subcutane Vaselininjectionen in gewissen Fällen einen Ersatz für plastische Operationen zu suchen, fand bald Nachahmung. Der Vorschlag Gersuny's, solche Injectionen zur Verlängerung des weichen Gaumens nach geheilter Gaumenspalte zu verwenden, um dadurch eine Verbesserung der Sprache zu erzielen, sowie zum Verschlusse der nach Operation eines Gaumendefectes zurückgebliebenen kleinen Oeffnung zwischen Mund und Nase, blieb nicht ohne besonderes Interesse auch für unser Fach.

Diese Methode zur Verbesserung von Deformitäten zu benutzen lag sehr nahe und wurde zuerst von Stein[2]) und von Jaboulay[3]) beim Einsinken der Nase durch Syphilis angewendet. Alt[4]) wendet die Methode mit gutem Erfolge bei der nach einer Perichondritis zurückgebliebenen Deformation der Ohrmuschel an. Der Kranke von Alt wurde in einer Sitzung der österreichischen otologischen Gesellschaft demonstrirt, wobei auch Frey bemerkte, dass er zum selben Zwecke diese Methode zur Zufriedenheit angewendet habe. Dieselbe hat sich ihm auch sehr gut zum Verschlusse von retroauriculären Oeffnungen bewährt. Ein solcher Fall wurde auch von Alt publicirt.

Ich beschloss nun, die Methode bei einer Sattelnase zu versuchen, und wandte dieselbe Anfangs November 1901 auf der hiesigen Hautklinik an, wobei ich dem Leiter der Klinik, Herrn Prof. Dr. Reiss, für den mir gütigst abgetretenen Fall bestens danke. Eswar gerade nicht der dankbarste Fall, indem durch luetischen Process der ganze knöcherne Theil der äusseren Nase zu Grunde gegangen und nur der knorpelige Theil zurückgeblieben war. Es handelte sich um ein Mädchen von 18 Jahren, bei welchem schon in ihrer Kindheit durch destructiven Process

1) Gersuny, Ueber eine subcutane Prothese. Zeitschr. f. Heilk. 1900. H. 9.

2) Albert Stein, Ueber subcutane Paraffin-Prothesen. B. klin. Wochenschrift No. 32, 1901 und D. med. Wochenschr. No. 39 u. 40, 1901.

3) Jaboulay, Société de chirurgie de Lyon. 27. Jan. 1901. Referirt im Centralbl. f. Laryng. 1902. S. 200.

4) Alt, Sitzung der otologischen Gesellschaft in Wien vom 27. Juni 1901 und ein Artikel: Ueber subcutane Paraffininjectionen. Monatsschr. f. Ohrenheilk. 1901. No. 9.

diese hässliche Deformation der Nase zurückblieb. Es war nun keine gewöhnliche Sattelnase, wo die Einknickung durch die Injection mehr oder weniger ausgeglichen werden konnte, doch entschloss ich mich, auch in diesem Falle die Methode anzuwenden. Die Gegend des knöchernen Nasenrückens war ganz abgeflacht, die Haut zwar mässig verschiebbar, aber sehr schwer in eine Falte zu heben; man konnte also von vornherein sich nicht viel von der Injection versprechen.

Was die Anwendung der Injectien selbst betrifft, so ist dieselbe eine denkbarst einfache; das weisse sterilisirte Vaselin wird noch einmal in einem Schälchen durch Aufkochen sterilisirt und dann in eine gewöhnliche Pravaz'sche Spritze, zuerst ohne Nadel, aufgezogen, dann in Wasser abgekühlt, und wenn es, durch die jetzt aufgesetzte Nadel, als feiner Faden hervortritt, nimmt man die Injection vor. Die Menge des zu gebrauchenden Vaselins wird ja in verschiedenen Fällen verschieden sein, und meistens wird es in einer Sitzung und an einer Einstichstelle gelingen, die erwünschte Plastik zu erreichen. Durch Beihülfe der eigenen linken Hand oder der eines Assistenten wird der Haut die gewünschte Form gegeben, und es ist rathsam, auch nach der Injection eine gewisse Zeit lang mit den Fingern die gewonnene Form zusammen zu halten, um so die Modellirung zu ermöglichen. Es wurde von Moszkowicz[1]) gerathen, der Injection eine Infiltration mit Schleich'scher Lösung vorauszuschicken, um für das Vaselin Platz zu machen. Man konnte auch mit der Nadel vorerst das subcutane Gewebe zerreissen. Die Nadel soll nicht zu dick sein, damit das Vaselin, wenn es unter gewissem Druck eingespritzt wurde, wie das in meinem Falle unvermeidlich war, nicht durch die Einstichstelle wieder theilweise zurückkommt.

Da in meinem Falle keine günstigen Verhältnisse zur Anwendung der Methode vorlagen, liess sich auch nur eine Menge von kaum 1 g Vaselin in zwei Sitzungen mit drei Tagen Unterbrechungen injiciren, und man erzielte nur eine längliche wallartige, gegen den restlichen Nasenstumpf zu laufende Erhebung des abgeflachten Nasenrückens. Die Kranke war aber doch mit der Verschönerung ihres Antlitzes sehr zufrieden, sie sah wirklich weniger abscheulich aus.

Im Januar 1902 zeigte Scanes Spicer[2]) in der Londoner laryngologischen Gesellschaft einen sehr ähnlichen Fall, wo der Erfolg als gelungen bezeichnet werden kann.

Die Injection ist beinahe schmerzlos, obwohl in meinem Falle die Kranke anfangs über eine gewisse Spannung der Haut über der Injectionsstelle klagte und die Haut durch einige Tage röthlich blieb. Die Einstichstelle empfiehlt sich mit einem Stückchen Heftpflaster oder mit Collodium zu decken.

Wenn auch mein Fall in kosmetischer Beziehung kein zufriedenstellender ist, so kann doch in Fällen der typischen Sattelnase die Methode zur Anwendung empfohlen worden. Dass auch bei der sogenannten Lorgnonnase durch die Vaselininjection die Verunstaltung behoben werden kann, ist schwerer anzunehmen, doch könnte man in solchem Falle sicher daran denken.

In letzten Zeiten wurde statt des weissen Vaselins, das Paraffinum solidum empfohlen (Eckstein, Broeckaert u. A.).

---

1) Moszkowicz, Ueber subcutane Injectionen von Unquentum paraffini. Wiener klin. Wochenschr. 1901. No. 25.

2) Scanes Spicer, Sitzung der laryngologischen Gesellschaft in London vom 10. Jan. 1902. Ref. in franz. Annales. 1902. p. 392.

XXIII.

Ein Fremdkörperfall des Nasenrachens.

Von

Dr. **R. Kafemann** (Königsberg i. Pr.).

Ich würde schwerlich die Feder rühren, um einen Fremdkörperfall der Nase — nach der bereits alle Typen und Variationen erschöpfenden Literatur — an dieser Stelle zu schildern. Mein Fall betrifft aber einen solchen des Nasenrachens, und ich habe mich vergeblich bemüht, in der Literatur einen analogen zu finden. Auch das Heymann'sche Handbuch bringt keinerlei Angaben über Fremdkörper in dieser Region. Es handelte sich um ein 12jähriges Mädchen, dessen Nase seit vielen Jahren (angeblich dem dritten) pestilenzialisch riechen sollte. Verschiedene consultirte Aerzte hätten die Quelle dieses Gestankes nicht feststellen können. Die von mir vorgenommene Untersuchung ergab rhinoskopisch absolut normale Verhältnisse, feine zierliche Muscheln mit gesunder Schleimhaut, grades Septum, in Folge dessen leichte Ueberschaubarkeit aller Gänge und des Nasenrachens, nirgends eitrige Beläge. Die sehr leicht vorzunehmende Spiegeluntersuchung des Nasenrachens ergab als einzige Abnormität geringe adenoide Wucherungen. Die Durchleuchtung zeigte das bekannte prachtvolle Bild des normalen kindlichen Kopfskelets. In der Annahme, dass vielleicht der auch von mir constatirte cadaveröse Geruch von abnormen Zersetzungen der Rachentonsille herstammen könnte, schlug ich der Mutter die Entfernung derselben vor. Die Operation wurde in Narkose vorgenommen. Da ich Gewicht darauf legte, die Rachentonsille möglichst in toto behufs genauerer Inspection heraus zu befördern — was mit dem Gottstein nicht immer gelingt, da die Drüse häufig verschluckt wird, — exstirpirte ich dieselbe mit der grossen Kuhn'schen Zange. Die aus derselben in eine bereit gehaltene gläserne Schaale mit einiger Vehemenz geschleuderten Massen verursachten ein deutliches klapperndes Geräusch. Bei genauerem Hinsehen war sofort frei daliegend erkennbar ein rundlicher mit einer Oese versehener Schuhknopf. Die Metalltheile waren stark verrostet, die Knopfsubstanz mit übelriechendem Schleim bedeckt und stark arrodirt. Ich demonstrirte denselben in dem Königsberger Verein für wissenschaftliche Heilkunde. Das Kind blieb seit der Operation dauernd frei von dem Geruch. Die Operation führte ich in Gemeinschaft mit Herrn Dr. Quedenfeld aus, der gleichfalls in hohem Grade über diese seltsame Aufklärung erstaunt war. Ueber die ge-

nauere Ortsbestimmung Hypothesen aufzustellen, hat meines Erachtens keinen Sinn, da eine solche aus naheliegenden Gründen sich doch niemals ermöglichen liesse.

Nachtrag. Bei einer neuerdings vorgenommenen Literaturdurchsicht finde ich, dass in der Januarnummer 1900 der New. York. Med. News R. Frothingham ein Trompetenmundstück im Nasenrachen eines Kindes fand. Dasselbe wurde aber unmittelbar nach dem Accident gesucht und gefunden, während es sich bei meinen Knopf um ein erstaunlich langes Verweilen in dieser Höhle gehandelt hatte.

XXIV.

Ueber angeborenen knöchernen Choanalverschluss.

Von

Dr. **Ludwig Wolff** (Frankfurt a. M.)

Die Frage, ob die „Wachsthumsstörung und Missgestaltung des Oberkiefers und des Nasengerüstes“ eine Folge der behinderten Nasenathmung ist, wie es die Körner-Waldow'sche Theorie annimmt, oder ob diese Veränderungen unabhängig davon entstanden sind, ist immer noch eine strittige. Siebenmann und seine Schüler leugnen obigen Zusammenhang entschieden und bringen damit angeborene Rasseneigenthümlichkeiten des Schädels in Verbindung. Diese Verschiedenheit der Ansichten rechtfertigt es, auch einen einzelnen Fall zu veröffentlichen, der in einer oder der anderen Weise zur Aufklärung beitragen kann. Es gilt dies besonders für die angeborene Choanalatresie, „dem klassischen Beispiel chronischen Nasenverschlusses,“ zumal diese immer noch zu den selteneren Anomalien der Nase gerechnet werden muss.

Der von mir beobachtete Fall betrifft eine 53jährige Patientin, Frau F. aus Oberhessen. Sie stammt aus gesunder Familie, ist Mutter mehrerer Kinder und will nie erheblich krank gewesen sein. „Seit Jahren“ leide sie an mässigen Kopfschmerzen und einem völligen Verstopftsein der linken Nasenhälfte, so dass sie auf dieser Seite weder eine Spur Luft durchblasen, noch den Schleim herausbringen könne. In der rechten Nasenseite habe sie immer gut Luft gehabt.

Status: Zart gebaute Frau von gesundem Aussehen und normalem Knochenbau. Gesicht lang und schmal. Die linke Gesichtshälfte scheint in der Gegend der Wange etwas atrophisch im Vergleich zur rechten. Das linke Auge hat einen merklich grösseren Lidspalt als das rechte, die Sehkraft ist links geringer als rechts (als Kind Schieloperation). Die Nasolabialfalte beiderseits leicht verstrichen. Der Mund ist beim Athmen kaum geöffnet. Patientin kann durch die rechte Seite gut athmen, links absolut nicht. Sprache etwas nasal. Nase äusserlich sehr schmal, nicht verbogen, Nasenlöcher gleich gross. Die Nasenhöhlen sind beiderseits sehr weit; die blassrothe, mit grauweissem Schleim bedeckte Schleimhaut macht besonders links einen etwas atrophischen Eindruck. Fötor besteht nicht. Die unteren Muscheln stehen vom Nasenboden ziemlich weit ab. Das Septum ist etwas nach rechts verbogen, rechts unten am Vomer zieht eine den Einblick nur wenig störende Leiste von vorn nach hinten. Der Nasenboden steigt beiderseits etwas nach rückwärts empor. Nach Wegwischen des auf ihm liegenden Schleimes sucht man auf der linken Seite vergeblich die hintere Rachenwand und

erblickt statt ihrer eine frontal gestellte Wand, die nirgends eine Oeffnung zeigt und bei Untersuchung mit der Sonde allenthalben eine knöcherne Resistenz fühlen lässt. Auf der rechten Seite ist diese frontal gestellte Wand auch zu sehen, hat aber ganz wenig oberhalb des Nasenbodens eine rundlich-ovale Oeffnung von circa 1 cm im Durchmesser, durch welche man die hintere Rachenwand erkennen kann. Auch die Verschlusswand der rechten Seite erscheint bei Sondenuntersuchung knöchern. Die postrhinoskopische Untersuchung zeigt, nebst einem deutlichen Vorspringen der hinterem Septumkante, wie sich die Verschlusswände etwas nach innen vom Choanalrande inseriren, ferner geringe Atrophie der Tubenwülste und der Rosenmüller'schen Grube und mässige Hyperplasie der Rachenmandel. Das Riechvermögen fehlt links vollständig, ist rechts nur wenig entwickelt. Zähne sehr defect, Mund- und Rachenschleimhaut blass, weicher Gaumen zart. Der Alveolarbogen des Oberkiefers hat normale U-Form, ist etwas atrophisch durch die ausgedehnten Zahndefecte. Harter Gaumen schmal und hoch, symmetrisch. Seine Länge = 5,5 cm. Die Distanz von der Spina nasal. ant. bis zum Diaphragma = 6,0 cm; Distanz vom Alveolarrand des Oberkiefers bis hintere Rachenwand = 7,5 cm. Die Gaumenhöhe und -Breite werden nach dem Vorgang von E. Fränkel[1]) u. A. mit dem Siebenmann'schen Palatometer gemessen:

Grösste Breite des Gaumens . . = 4,5 cm
Gaumenhöhe . . . . . = 2,6 „
als Gaumenindex $\left(\frac{\text{Breite}}{\text{Höhe}} \times 100\right)$ = 65,0 „

Auch bei den folgenden Messungen folgte ich genau dem Vorgang von Siebenmann und seinen Schülern:

Obergesichtshöhe (Alveolarrand des Oberkiefers bis zur Nasenwurzel) . . . . . = 7,0 cm
Jochbogenbreite . . . . . = 11,0 „
also Obergesichtsindex $\left(\frac{\text{Höhe}}{\text{Breite}} \times 100\right)$ . . . . = 63,6 „
Grösste Breite des knöchernen Naseneingangs . . = 2,3 „
Nasenhöhe (spina nas. anter. bis Nasenwurzel) . . = 5,5 „
also Nasenindex $\left(\frac{\text{Breite}}{\text{Höhe}} \times 100\right)$ . . . . . = 41,8 „

Die Hörschärfe ist beiderseits ganz normal, Trommelfelle hell und glänzend, ohne Retraction.

Die Operatiou der linken Seite — rechts war eine solche nicht indicirt, da die Durchgängigkeit für Luft vollständig genügte — wurde am 3. Januar d. Js. mit der mit dem Elektromotor getriebenen Trephine ausgeführt. Die Verschlusswand erwies sich dabei als knöchern, aber ziemlich dünn, lateral am stärksten. Die dadurch hergestellte Oeffnung, die mit der Hartmann'schen Zange durch Wegnahme der Schleimhautfetzen noch etwas geglättet und erweitert wurde, entsprach in Form und Grösse ziemlich dem natürlich bestehenden Loch auf der rechten Seite, nahe am Septum und etwas über dem Nasenboden. Einige Tage wurde ein Gazetampon eingelegt, dann aber, da die ganz glatten Wundränder keinerlei Neigung zur Wulstung oder Granulationsbildung zeigten, von jeder Tamponade

1) Fränkel, Der abnorme Hochstand des Gaumens in seinen Beziehungen zur Septumdeviation und zur Hypertrophie der Rachendachtonsille. Basel 1894.

abgesehen. Zur Wegspülung des vermehrten Schleimes liess ich einige Wochen Ausspülungen mit Borlösung machen. Ausser mässigen Kopfschmerzen in den ersten Tagen nach der Operation hatte Patientin keine wesentlichen Beschwerden. Das Geruchsvermögen kehrte auf der linken Seite nicht oder nur ganz wenig wieder. Am 3. März cr. wurde Pat. mit vollkommen freier Athmung dem hiesigen ärztlichen Verein vorgestellt, auch heute, fast 5 Monate nach der Operation, ist an der gemachten Oeffnung keine Spur von Verengerung zu bemerken.

Dass wir die beschriebene Affection zu den angeborenen rechnen müssen, wenn auch die Anamnese in dieser Hinsicht unklar ist, unterliegt wohl keinem Zweifel. Keinerlei Erkrankung ging voraus, ausserdem spricht die Aehnlichkeit der Form und Stellung der Verschlusswände unbedingt für eine angeborene Choanalatresie.

Bei Betrachtung der oben angeführten Maasse muss ich bezüglich der Gaumenmessung mit dem Siebenmann'schen Palatometer, auf Grund dieses wie auch vieler anderer daraufhin geprüfter Fälle, die schon von Alkan[1]) gerügten Schwierigkeiten und Nachtheile, welche besonders durch Zahndefecte und vornehmlich bei Feststellung der Gaumenhöhe leicht zu Ungenauigkeiten führen können, entschieden bestätigen. Doch glaube ich, dass in unserem Falle, wo schon der blosse Anblick des Gaumens für ausgesprochenen Hochstand spricht, trotz ausgedehnter Zahndefecte bei einem Gaumenindex von 65,0 der also bedeutend grösser ist, als der von Siebenmann-Fränkel[2]) angenommene Mittelwerth von 46, an der unbedingten Hypsistaphylie nicht zu zweifeln ist. Der Nasenindex (41,8) und der Obergesichtsindex (63,6) zeigen im Vergleich mit den angenommenen Mittelwerthen (47 resp. 50,1) bei unserer Pat. eine ausgeprägte leptoprosope Gesichtsbildung. Wir haben also hier wie in den Siebenmann-Haag'schen[3]) Fällen und dem später beschriebenen Falle von Morf[4]) das Zusammentreffen von Gaumenhochstand mit Leptoprosopie.

Da in unserem Falle die Nasenverstopfung nur einseitig und die Mundathmung nur ganz wenig ausgeprägt ist, bietet derselbe um so mehr eine Stütze für die Ansicht Siebenmann's, dass der Hochstand des Gaumens nur als Symptom der Leptoprosopie aufzufassen ist.

Ein gewisses Interesse dürfte der beschriebene Fall noch beanspruchen durch die allerdings nur gering ausgesprochene Hypoplasie der linken Gesichtshälfte, durch die auffallend weite Nasenhöhle bei dem äusserlich besonders schmalen Nasengerüst und durch die absolute Intactheit des Gehörs.

Was die von mir geübte Operationsmethode betrifft, so hat sich dieselbe sowohl hinsichtlich der für die Athmung genügenden Oeffnung als auch bezüglich des Verlaufs ohne längere Tamponade gut bewährt.

---

1) Alkan, Gewisse Formen des harten Gaumens und ihre Entstehung. Arch. f. Lar. Bd. 10. S. 444.

2) Fränkel, l. c.

3) Haag, Ueber Gesichtsschädelformation, Aetiologie und Therapie der angeborenen Choanalatresie. Arch. f. Lar. Bd. 9.

4) Morf, Ueber angeborenen Choanalverschluss. Arch. f. Lar. Bd. 10.

XXV.

Zur Casuistik der sogenannten blutenden Septumpolypen.

Von

Dr. **Carl Reichert** (Görlitz).

Da die sogenannten blutenden Septumpolypen doch verhältnissmässig selten vorkommen, erlaube ich mir über einen einschlägigen Fall kurz zu berichten.

Am 24. Jan. d. J. consultirte mich ein junges Mädchen von 15 Jahren, Frl. N., welches angab, seit $^1/_2$ Jahr an sehr häufigen, theilweise heftigen Anfällen von Nasenbluten zu leiden, wobei anfangs das Blut stets aus der linken Nasenseite fliesse. Durch die häufigen Blutverluste war Pat. in ihrem Ernährungszustand sehr heruntergekommen. Die Menses waren dabei regelmässig, ohne besonders schwach zu sein.

Die Untersuchung ergab in der linken Nasenseite einen mit breiter Basis am vorderen unteren Abschnitt des knorpligen Sept. nar. aufsitzenden Tumor von der Grösse einer Kirsche, von blaurother Farbe und sehr leicht blutend. Der zuerst zu Rath gezogene Hausarzt hatte den Tumor mit der Pincette gefasst gehabt, wodurch sofort eine heftige Blutung entstanden war. Der Polyp wurde mit der Schlinge entfernt und die Basis cauterisirt. Das Cauterisiren wurde nach zehn Tagen wiederholt. Nach 3 Wochen war völlige Heilung eingetreten. Nach Verlauf von 4 Monaten konnte ich die definitive Heilung bestätigen.

Ueber die Entstehungsursache liess sich nichts weiter eruiren; interessant ist, dass auch in diesem Falle, wie es in der Mehrzahl der Fälle angegeben ist, der Tumor linksseitig war. Ausserdem konnte ich die auch schon anderweitig angegebene Beobachtung bestätigen, dass nämlich der Tumor sich auf Cocainisirung nicht verkleinerte.

Die mikroskopische Untersuchung (Herr Dr. Görke-Breslau) ergab folgendes Resultat. Die Bedeckung des Tumors bildet, und zwar in der ganzen Circumferenz, ein einschichtiges Flimmerepithel, das nur an zwei von einander getrennten Stellen durch ein mehrschichtiges Plattenepithel ersetzt ist. Der Uebergang des Cylinderepithels in das Plattenepithel ist ziemlich scharf, stellenweise zeigt das Cylinderepithel schleimige Degeneration der Zellen (Becherzellen). Die Durchwanderung von Leucocyten durch das Epithel ist nicht sehr stark, im Cylinderepithel etwas intensiver als an den Stellen des Plattenepithels. Eine Basalmembran ist als solche nicht differenzirbar, dagegen bilden die Bindegewebsfasern des Stromas unter dem Epithel eine von dem übrigen Stroma sich deutlich absetzende Schicht, die durch

ihre Zellarmut auffällt und die einfache bis doppelte Dicke des Epithels einnimmt. Das Stroma des Tumors besteht aus einem feinfaserigen Bindegewebsgerüst, das sich an manchen Stellen, z. B. wie oben erwähnt, unter dem Epithel zu etwas dichteren Strängen zusammenfügt. Das Bild wird beherrscht durch eine grosse Anzahl kleinerer und grösserer Hohlräume, die von einem Endothel ausgekleidet sind und grösstentheils eine deutliche Wandung zeigen. Ein Inhalt ist grösstentheils nicht vorhanden, im einzelnen sieht man röthliche, unregelmässige Schollen und Fäden, in einigen wenigen deutliche rothe Blutkörperchen. Die Lumina der Hohlräume zeigen im Durchschnitt an verschiedenen Stellen ein sehr verschiedenes Aussehen, bald sind sie kreisrund, bald länglich, nach verschiedenen Seiten ausgezogen und verzerrt. In dem Stroma des Tumors heben sich besondere Theile durch ihren grösseren Zellreichthum (dunkleres Aussehen bei Hämatoxylinfärbung) von den übrigen Partien ab. Bei starker Vergrösserung sieht man, dass es sich grösstentheils um grosse Zellen mit grossem blasigen Kern handelt (Granulationszellen), zum kleineren Theil um fixe Bindegewebszellen und kleine einkernige Leukocyten. Der Reichthum in den Hohlräumen ist in den verschiedenen Theilen des Tumors sehr verschieden, stellenweise sind sie so zahlreich und dichtgedrängt, dass sie nur durch ganz dünne Bindegewebsbrücken von einander getrennt erscheinen.

XXVI.

Ein Fall von nervösem Herzklopfen, geheilt durch Abtragung einer Spina septi narium.

Von

Dr. **Carl Kassel** (Posen).

Patient, 25 Jahre alt, kräftig gebaut, anämisch aussehend, hat in früheren Jahren viele körperliche Strapazen durchgemacht. Er ist nie krank gewesen und leidet seit 5 Monaten an Herzklopfen, das nicht nur bei jeder körperlichen Anstrengung eintritt, sondern auch regelmässig früh beim Aufstehen und zuweilen auch bei Ruhe ohne jede äusserliche Veranlassung. Nach genauer Beobachtung und eingehender Behandlung wurde Pat. mir überwiesen, da rechtsseitiger Luftmangel durch die Nase und nasale Sprache den Verdacht eines Zusammenhanges des Nasen- und des Herzleidens wachriefen.

Pat. hatte 8 Minuten von seiner Wohnung aus zu mir zu gehen und zeigte sofort bei seiner Ankunft einen kräftigen, regelmässigen Puls von 98 Schlägen in der Minute und fühlte Herzklopfen. Nach einer Ruhe von $^1/_4$ Stunde war dieses verschwunden, die Pulsfrequenz betrug 72.

Herzdämpfung und Herztöne sind normal; am Körper zeigen sich keinerlei Stauungserscheinungen.

Nasenbefund: Beiderseits liegen hypertrophische untere Muscheln vor. Rechtsseitig schneidet eine Spina septi in die untere Muschel ein. Die Luftdurchgängigkeit ist beiderseits beschränkt.

Bei Untersuchung der linken Höhle mit der Sonde war kein Reflexpunkt nachweisbar. Ebensowenig war dies der Fall, als ich die rechte untere Muschel mit der Sonde drückte. Sofort jedoch bei Berührung der Spina bemerkte Pat., dass das Herzklopfen beginne. Die Pulsfrequenz stieg auf 86 Schläge.

Nach Cocaïnisirung und nachheriger Betupfung der Spina mit Adrenalin trat dieselbe Steigerung auf, sobald ich letztere drückte.

Diagnostisch schien es mir klar, dass hier eine Reflexneurose vorliegt und dass der Auslösungspunkt in der Spina liegt. Seit Abtragung derselben ist Herzklopfen nicht mehr eingetreten; es bleibt jetzt auch bei körperlicher Anstrengung aus. Dies war sofort nach dem operativen Eingriff schon der Fall, trotzdem die Nase durch die Schwellung der unteren Muscheln nur in beschränktem Maasse für Luft durchgängig blieb. Ich schob die Beseitigung dieses letzteren Uebels absichtlich auf, um mir die Gewissheit zu verschaffen, dass nicht so sehr die Athemnoth, wie dies ja bei den Reflexneurosen auf Grund adenoider Vegetationen im Nasenrachenraum, z. B. für die Enuresis nocturna, behauptet wird, sondern wahrscheinlich Veränderungen in den Nervenbahnen, die in der Spina enden, schuld an jenen Herzbeschwerden waren.

XXVII.

Eine Modification des Schötz'schen Doppelmeissels.

Von

Dr. **B. Choronshitzky** (Warschau).

Die Spina septi narium ist in der oto-, rhino- und laryngologischen Praxis eine sehr häufige Erscheinung. Oft stört sie den Patienten wenig, in den meisten Fällen müssen wir sie jedoch entfernen, wenn auch nur deswegen, um besseren Zutritt zu der hinteren Nasengegend dadurch zu erreichen. So entdecken wir z. B. nicht selten hinter einer entfernten Spina septi ein hypertrophisches hinteres Ende der unteren Muschel, das übrigens auch seine Entstehung der Spina verdanken mag, welche letztere durch Druck auf den vorderen Theil der Muschel indirect den hinteren Theil derselben zur Schwellung veranlasst. Das beste Instrument zur Entfernung der Spina septi ist unbedingt die Säge. Doch giebt es Fälle, wo die Spina nur auf den knöchernen resp. hinteren Theil des Septum beschränkt ist und solch' eine Härte besitzt, dass das Sägen zu lange dauern würde und für den Patienten sehr schmerzhaft wäre. Es wäre sehr wünschenswerth, ein Instrument zu besitzen, das mit einem Schlage die Spina abtragen könnte und zwar so, dass der Angriffspunkt der Kraft und der derselben geleistete Widerstand auf der Spina selbst ruhen sollen. Diese Eigenschaft fehlt dem gewöhnlichen Meissel, bei dessen Gebrauch das Septum narium eine zu starke Erschütterung erleidet, welche für empfindliche Patienten geradezu unerträglich ist. Durch örtliche Anästhesie lässt sich selbstverständlich die Erschütterung nicht unempfindsam machen. Wohl aber hilft die örtliche Anästhesie beim Gebrauch von Instrumenten, die die Spina von 2 Seiten her angreifen, bei deren Gebrauch also das Septum nicht erschüttert wird. Zu solchen Instrumenten gehört vor allem die Fränkel'sche Zwickzange und dann der sog. Doppelmeissel.

Die Fränkel'sche Zwickzange ist stark gebaut, besitzt aber zu kurze Schneiden, die beim Einführen der Zange tief in die Nase geradezu unsichtbar werden, da sie vom dicken Zangenkörper verdeckt werden; dazu bilden sie noch untereinander, wie in einem jeden scheerenartigen Instrument, einen Winkel und haben daher die Tendenz, von der Spina abzugleiten. Ich habe diese Zange daher oft mit Erfolg durch die krumme gezahnte Ingal'sche Scheere ersetzen können, die mit ihren Zähnen in die Spina eindringt, von dieser also nicht abgleitet, und stark genug ist, um dieselbe mit einem Schlage abzutragen.

Die beiden letztgenannten Instrumente (das Fränkel'sche und das Ingal-sche) schneiden in vertikaler Richtung, da ihre Schneiden in der Nase eine mehr oder weniger horizontale Lage einnehmen. Dem gegenüber empfahl Dr. Schötz

ein Instrument — den sog. Doppelmeissel — mit vertikal gestellten Schneiden, das also in horizontaler Richtung schneidet, d. h. von vorne nach hinten, event. von hinten nach vorne. Dieses Instrument hat viele Vortheile. Erstens sind die Schneiden desselben parallel zu einander gestellt und gleiten daher von der Spina nicht ab. Zweitens ist das Instrument sehr schlank, nimmt wenig Raum ein und lässt sich in der Nase genau einstellen. Interessant sind die Wandlungen, die dieses Instrument seit der ersten Angabe von Schötz durchgemacht hat. Seine ursprüngliche Form besteht aus einem starken, mehr weniger vertikal gestellten Griff und einem an denselben vermittelst einer Schraube befestigten, horizontal gestellten Körper, welch'letzterer aus zwei gegeneinander verschiebbaren Platten besteht. Von diesen Platten stellt nur die hinterste einen wahren etwas in der Fläche gebogenen resp. gehöhlten Meissel dar und besitzt hinten eine knopfartige Verdickung, die für den Daumen bestimmt ist, vermittelst dessen dieser Meissel von hinten nach vorne gedrückt und verschoben wird. Die vordere Platte ist kein eigentlicher Meissel (der Name Doppelmeissel ist daher nicht völlig berechtigt), sondern besitzt vorne einen Flügel, dessen hintere scharfe Kante der Meisselkante zugewandt und derselben an Grösse und Form vollständig gleich ist. Die Handhabung dieses Instruments ist eine sehr unbequeme. Das hat auch Schötz selbst eingesehen und daher schon nach einiger Zeit dem Griff eine zangenartige Form verliehen, wobei also nicht der Daumen, sondern eine der Zangenbranchen den Meissel nach vorne verschiebt. Doch haben beide Modificationen des Doppelmeissels sich nicht vollkommen bewährt und zwar aus dem Grunde, weil die Kraft der operirenden Hand nicht ausreicht, um das Instrument an die Spina fest anzudrücken und dieselbe gut anzufassen. Diesem Uebel abzuhelfen suchte H. Krause in der Weise, dass er im Schötz'schen Instrument nicht die hintere Platte (den eigentlichen Meissel), sondern die vordere (mit dem flügelartigen Ansatz) verschiebbar machte, indem er an die letztere einen für den Zeigefinger bestimmten Ring anbrachte, vermittelst dessen sie nach hinten verschoben werden kann. Die hintere Platte wird im Krause'schen Instrument vermittelst einer Schraube an den Griff festgeschraubt und ist unbeweglich, während die vordere Platte die bewegliche ist (umgekehrt wie im Schötz'schen Instrument). Dadurch wurde das Instrument handlicher gemacht: der in den Ring eingeführte Zeigefinger übt zu gleicher Zeit auch einen gewissen Druck auf die Plattenenden aus, sodass letztere sich fester an die Spina anlegen und dieselbe besser anfassen können. Es erwies sich doch, dass das nur für eine linksseitige Spina septi gewissermaassen zutreffend ist, d. h. in den Fällen, wo die Hand des Operateurs in der linken Nasenhälfte des Patienten zu operiren hat, da in diesen Fällen der sich contrahirende Finger wirklich gleichzeitig einen Druck nach innen resp. auf die Nasenscheidewand (oder auf die darauf sitzende Spina) ausüben kann. Für eine rechtsseitige Spina kann aber das Gesagte nicht gelten, da in diesem Fall der sich contrahirende Finger eher das Instrument von der Nasenscheidewand abwenden als zuwenden könnte. Eine weitere Modification von Cordes suchte das Krause'sche Instrument auch für eine rechtsseitige Spina septi tauglich zu machen, indem an den Griff rechts ein Flügel angebracht wurde. Beim Operiren drückt der Daumen auf diesen Flügel und wendet das Instrument der Nasenscheidewand resp. der Spina zu, welche dann sicherer angefasst werden kann.

Das oben beschriebene Instrument (der sog. Doppelmeissel) besitzt in allen seinen Modificationen folgende Uebelstände: Vor allem muss das Instrument ein doppeltes sein, und zwar das eine Stück für eine linksseitige, das zweite für eine

rechtsseitige Spina septi. Diesen Fehler besitzt auch die Fränkel'sche Zwickzange. Im Schötz-Krause-Cordes'schen Doppelmeissel kann selbstverständlich der Griff für beide Nasenhälften verwandt werden, doch der Instrumentenkörper muss durchaus doppelt sein, weil er durch den unten angebrachten Ring unsymmetrisch geworden ist: wollte man den Instrumentenkörper umdrehen, um ihn für die entgegengesetzte Nasenhälfte zu gebrauchen, so würde der Ring nach oben kommen und die Handhabung unmöglich machen. Der Hauptübelstand des Doppelmeissels besteht jedoch darin, dass bei seinem Gebrauch fast die ganze Kraft der operirenden Hand zur Festhaltung des Griffes verbraucht wird, während nur ein einziger Finger zum Verschieben des Meissels, eventuell zum Abtragen der Spina verwandt wird (im Schötz'schen Instrument der Daumen, in der Krause'schen Modification der Zeigefinger). Es ist klar, dass dieser einzige Finger der sonst durch den Griff gebundenen Hand nicht die genügende Kraft ausüben kann, um die Spina abzuschneiden. Aus diesem Grunde haben sich eben die verschiedenen Modificationen des Doppelmeissels nicht bewährt. Soll das Instrument überhaupt brauchbar sein, so muss dieser Hauptübelstand abgeschafft werden. Schötz hat augenscheinlich diesen Fehler eingesehen, indem er selbst sein Instrument schon nach einiger Zeit modificirt hat. Beim Gebrauch dieser zweiten Schötz'schen Modification wird die Kraft der operirenden Hand eben nur in einer Richtung angewandt und zwar zum Zusammendrücken der Zangenbranchen, event. zum Zusammenbringen der Meisselenden. Man könnte daher diese Modification als eine ihrer Aufgabe entsprechende betrachten, und das Instrument wäre auch in dieser Gestalt am bequemsten, wenn die Art der Operation, für die es bestimmt ist (die Entfernung der Spina septi), nicht verlangen würde, dass das Instrument an das Septum angedrückt werden soll: solch' einen Seitendruck kann man eben mit diesem Instrument nicht ausführen, weil es winkelig gebogen ist und im Knie ein loses Schloss besitzt.

Ich habe deswegen für richtig gefunden, das in Rede stehende Instrument in der Weise zu modificiren, dass es keinen besonderen Griff besitzen soll, und dass die ganze Kraft der operirenden Hand zum Abschneiden der Spina verwandt werden könnte. Ich habe das erreicht, indem ich an das Instrument, ähnlich wie im Mathieu'schen Tonsillotom, drei Ringe angebracht habe (s. nebenstehende Figur). Die vordere Platte bekam zwei Ringe, einen für den Zeigefinger, den anderen für den grossen Finger. Die hintere Platte (der eigentliche Meissel) wurde hinten ein wenig verlängert und ebenfalls mit einem Ring versehen, welcher aber etwas grösser und für den Daumen bestimmt ist. Die Handhabung dieses Instru-

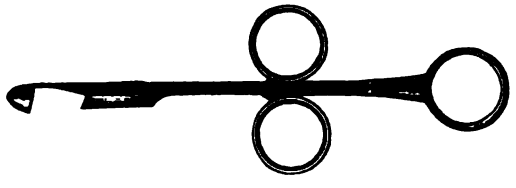

mentes ist einfach und bequem. Die drei in die Ringe eingeführten Finger halten das Instrument fest, sind aber nicht gebunden und können zu gleicher Zeit die Entfernung der Spina septi ausführen. An der Abtragung der letzteren sind beide das Instrument zusammensetzende Platten in gleichem Grade betheiligt, da beim

Contrahiren der genannten Finger beide Platten gegeneinander verschoben werden, — eine Eigenschaft, die nur die 2. Schötz'sche Modification besitzt, welche aber aus den oben erwähnten Gründen nicht recht brauchbar ist. Ausserdem besitzt das von mir hier angegebene Instrument noch eine gute Seite, dass es nicht doppelt zu sein braucht, da es, wie das Tonsillotom, für beide Seiten gebraucht werden kann, d. h. für eine linksseitige, sowie auch für eine rechtsseitige Spina septi. Das Instrument lässt sich beiderseits gut an das Septum andrücken, ohne die Thätigkeit der operirenden Hand im mindesten zu verhindern. Der Operateur kann die zum Abschneiden der Spina nöthige Kraft ohne jegliche Anstrengung ausüben, da er für das Festhalten des Instrumentes nicht zu sorgen braucht: letzteres hält sich durch die in die Ringe eingeführten Finger gewissermaassen von sich selbst fest.

Aus den genannten Gründen scheint mir das von mir angegebene Instrument die gelungenste Modification des Doppelmeissels zu sein. Ich habe oft in Fällen, wo ich das Sägen vermeiden wollte, mit meinem Instrument die härtesten Spinae septi rasch und glatt entfernt.

XXVIII.

Zum Aufsatz von Dr. Urbano Melzi: „Arthritis crico-arytaenoidea bilateralis rheumatischen Ursprungs".

Von

Prof. Sir **Felix Semon** (London).

Die Bemerkungen des Herrn Collegen Melzi im 1. Heft des 13. Bandes dieses Archivs (Seite 153), dass man „immer die Entzündungen der Gelenke des Larynx vernachlässigt" habe; dass „die Lehre der das Crico-arytaenoidalgelenk betreffenden Arthritis „fast immer vernachlässigt" geblieben sei, und dass Escat aus Tolosa der erste gewesen sei, welcher eine vollständige Arbeit über diese Krankheit herausgegeben und bestimmte diagnostische Kennzeichen gegeben habe, mit welchen wir mit Sicherheit die arthropathischen Affectionen des Larynx erkennen können — veranlassen mich zu der Erinnerung, dass ich vor zweiundzwanzig Jahren eine ausführliche Arbeit über die mechanischen Störungen der Function des Crico-arytaenoidealgelenks, namentlich über wahre und falsche Anchylose und Luxation desselben, veröffentlicht habe („On Mechanical Impairments of the Functions of the Crico-Arytaenoid Articulation, especially True and False Anchylosis and Luxation, with some remarks on Perichondritis of the Laryngeal Cartilages". „Medical Times and Gazette" Vol. II, 1880), welche, glaube ich, alles Wesentliche enthält, was über diese Frage gesagt werden kann.

Diese Arbeit wurde nach ihrem Erscheinen in vielen der gelesensten referirenden Zeitschriften, so in „Schmidt's Jahrbüchern", im „Centralblatt für Chirurgie", in der „Revue mensuelle de Laryngologie", in den „Archives of Laryngology", in der „Monatsschrift für Ohrenheilkunde" etc. etc. besprochen und als bedeutsam anerkannt. So hiess es zum Schlusse der Besprechung in der „Revue mensuelle de Laryngologie": „En un mot l'opuscule du Dr. F. Semon est une véritable monographie, assignant désormais à ces lésions encore peu étudiées, une place distincte dans la pathologie laryngée." Und Rossbach schloss seine Besprechung in der „Monatsschrift für Ohrenheilkhnde" mit den Sätzen ab: „S. hat das entschiedene Verdienst, als der Erste alle vorliegenden

Beobachtungen, vermehrt durch seine eigenen in einer übersichtlichen Weise zusammengestellt und dadurch eine in allen Werken über Kehlkopfkrankheiten bestandene Lücke ausgefüllt zu haben. Hinsichtlich der vielen Details müssen wir auf das Original verweisen."

Trotzdem ist die Arbeit, wie nicht nur die Bemerkungen Dr. Melzi's, sondern auch andere neuere Beiträge zum Studium der mechanischen Bewegungsstörungen der Stimmbänder zeigen, vollständig verschollen und es ist merkwürdig genug, dass im Jahre 1902 der Vorwurf der Vernachlässigung des Studiums einer wichtigen Frage erhoben werden kann, während dieselbe im Jahre 1880 gründlich bearbeitet worden ist und während ihre Ausführungen auch heute noch zu Recht bestehen. Habent sua fata libelli! —

Druck von L. Schumacher in Berlin.

XXIX.

(Aus der medicinischen Universitäts-Klinik zu Halle a. S. Professor von Mering.)

Experimentelle Beiträge zur Frage nach der verschiedenen Vulnerabilität der Recurrensfasern.

Von

Privatdocent Dr. **Otto Frese.**

Den Ausgangspunkt der Lehre von der verschiedenen Vulnerabilität der Recurrensfasern bildet die sogenannte Posticuslähmung, d. h. die isolirte Lähmung der Abductoren des Stimmbandes bei erhaltener Adduction. Derartige Fälle waren bereits in früherer Zeit wiederholt beobachtet worden, doch war Rosenbach[1]) der erste, welcher in der isolirten bezw. früheren Erkrankung der Postici etwas gesetzmässiges sah, indem er sich dahin aussprach, dass die im Recurrens enthaltenen Nervenfasern für die Erweiterer eine grössere Vulnerabilität als die für die Verengerer besässen.

Er berief sich zur Stütze seiner Ansicht auf Thatsachen der allgemeinen Nervenpathologie, indem er hinwies auf die bekannte grössere Widerstandsfähigkeit der sensiblen Nervenfasern gegenüber den motorischen und auf die leichtere Ladirbarkeit der Streckmuskeln gegenüber den Beugemuskeln, wie sie bei peripheren motorischen Lähmungen regelmässig zu Tage tritt. Die Abductoren der Stimmbänder (die Musc. postici) entsprächen den Streckern der Skelettmusculatur, die Adductoren den Beugern; ausserdem könne man die Adductoren als Sphinctermuskeln auffassen, die bekanntlich besonders widerstandsfähig seien.

Felix Semon[2]), welcher das hier vorliegende Problem in zahlreichen werthvollen experimentellen und klinischen Studien weiter verfolgte, dehnte

1) Rosenbach, Zur Lehre von der doppelseitigen totalen Lähmung des Nerv. laryngeus inferior (recurrens). Breslauer ärztl. Zeitschr. No. 2 u. 3.

2) Von den zahlreichen Veröffentlichungen Semon's über diesen Gegenstand sei hier nur die folgende zusammenfassende Arbeit erwähnt:

F. Semon u. Victor Horsley, Ueber die Beziehungen des Kehlkopfes zum motorischen Nervensystem. Deutsche med. Wochenschr. 1890. No. 31.

den von Rosenbach ausgesprochenen Satz von der leichteren Vulnerabilität der Abductorenfasern auf die ganze centrale und periphere Bahn des N. recurrens aus und formulirte das nach ihm und Rosenbach benannte Gesetz dahin, dass bei allen organischen Schädlichkeiten, welche den Recurrens in seinen centralen oder peripheren Fasern treffen, jedesmal die Abductorenfasern zuerst erkranken. Die Hauptstütze dieses Gesetzes bilden Fälle, bei denen während des Lebens Medianstellung der Stimmbänder bestanden hatte und die bei der Autopsie eine alleinige oder doch vorwiegende Degeneration der M. postici erkennen liessen.

Krause[1]) hatte seiner Zeit der Semon-Rosenbach'schen Lehre von der primären Posticuslähmung seine Reiztheorie gegenüber gestellt. Er sah die Ursache der Medianstellung der Stimmbänder, die von Semon und seinen Anhängern als Ausdruck der Posticuslähmung aufgefasst wurde, in einem Krampf der Adductoren. Die ursprüngliche Krause'sche Hypothese ist dann im Laufe der Zeit von ihrem Urheber wiederholt modificirt worden. Ich verzichte darauf, hier noch einmal die Gründe aufzuführen, welche gegen die Krause'sche Anschauung sprechen. Dieselbe ist jetzt wohl allgemein aufgegeben, nachdem Krause selbst sie hat fallen lassen[2]).

In neuerer Zeit hat Grossmann[3]) die Semon'sche Lehre anzufechten versucht, indem er die Behauptung aufstellte, dass das laryngoskopische Bild, welches man bisher immer für den Ausdruck einer Posticuslähmung gehalten hatte, nämlich die Medianstellung des Stimmbandes, garnicht durch Posticuslähmung zu Stande komme, sondern durch totale Recurrenslähmung (d. h. Lähmung der Abductoren und Adductoren).

Er stützte sich hierbei auf Experimente an Thieren, welche darthun sollen, dass nach Recurrensdurchschneidung nicht, wie man bisher angenommen, Cadaverstellung, sondern Medianstellung, oder, wie er sich meist ausdrückt „Adductionsstellung" auftrete. Dieselbe Ansicht war übrigens bereits von Wagner[4]) ausgesprochen worden, der den Grund der Medianstellung nach Recurrensdurchschneidung in einer Wirkung des M. cricothyreoideus sah; eine Ansicht, der sich Grossmann später anschloss.

Die Gegengründe, welche man gegen die Grossmann-Wagner'sche Hypothese vorgebracht hat, beziehen sich vornehmlich auf drei Punkte:

---

1) Krause, Untersuchungen und Studien über Contracturen der Stimmbandmuskeln. Virch. Arch. Bd. 98. 1884.

Derselbe: Ueber die Adductoren-Contractur vulgo Posticuslähmung der Stimmbänder. Virch. Arch. Bd. 102. 1885.

2) H. Krause, Zur Frage der Posticuslähmung. Arch. f. Anat. u. Physiol. Physiol. Abtheilung. 1899.

3) M. Grossman, Experimentelle Beiträge zur Lehre von der „Posticuslähmung". Fränkel's Archiv f. Laryng. u. Rhinol. VI. 2. 1897. S. 282.

4) R. Wagner, Die Medianstellung des Stimmbandes bei Recurrenslähmung. Virch. Arch. Bd. 120. S. 437 u. Bd. 124. S. 217.

Derselbe, Der Uebergang des Stimmbandes von der Medianstellung zur Cadaverstellung. Virch. Arch. Bd. 126. S. 271.

1. Auf die Richtigkeit der von Grossmann und Wagner gemachten Beobachtung der Medianstellung des Stimmbandes nach Recurrensdurchschneidung.

2. Auf den Einfluss des M. cricothyreoideus auf die Gestaltung der Stimmbandstellung nach Recurrensdurchschneidung.

3. Auf die Berechtigung, die von Grossmann und Wagner gemachten Wahrnehmungen auf die klinisch beobachteten Fälle von „Posticuslähmung" zu übertragen.

Zu dem 1. Punkt ist zu bemerken, dass einige Autoren die Richtigkeit der Grossmann-Wagner'schen Beobachtungen insofern bestätigten, als sie nach Recurrensdurchschneidung ebenfalls eine Stellung des Stimmbandes sahen, die der Mittellinie näher lag als bei der sogenannten Cadaverstellung; andere Autoren sahen dagegen nur die letztere.

Man ist allmälig zu der Ueberzeugung gekommen, dass das Resultat, welches man nach der Recurrensdurchschneidung erhält, von verschiedenen Factoren abhängig ist. Die wichtigsten sind folgende:

1. Die Species der Versuchsthiere; bei Katzen tritt z. B. leichter Medianstellung ein als bei Hunden.

2. Das Alter der Thiere: bei jungen Thieren nähert sich das gelähmte Stimmband häufiger der Medianstellung als bei ausgewachsenen.

3. Das Verhalten des intralaryngealen Luftdrucks: diejenigen Autoren, welche an Thieren experimentirten, denen die Trachea geöffnet war, sahen meist Cadaverstellung, während bei Besichtigung der Stimmbänder vom Maul aus, bei ungeöffneter Trachea, häufiger Medianstellung beobachtet wurde. Der Einfluss des Luftdrucks documentirt sich ferner darin, dass nach doppelseitiger Recurrensdurchschneidung leichter eine Adductionsstellung der Stimmbänder zu Stande kommt als bei einseitiger.

4. Ist die Tiefe der Narkose von Einfluss, in dem bei tiefer Narkose fast regelmässig Cadaverstellung gefunden wird.

Was nun den von Wagner und Grossmann behaupteten Einfluss des M. cricothyreoideus auf die Medianstellung des Stimmbandes angeht, so kann man nach den zahlreichen Untersuchungen, welche von verschiedenen Forschern über diesen Gegenstand angestellt worden sind, wohl zusammenfassend sagen, dass dieser Einfluss mindestens sehr überschätzt worden ist. Nur eine mässige Verengerung der Glottisspalte scheint in manchen Fällen durch ihn hervorgerufen zu werden. Dass aber andere Factoren für die manchmal nach Recurrensdurchschneidung beobachtete Medianstellung der Stimmbänder von grösserer Bedeutung sind, geht daraus hervor, dass eine solche wiederholt auch nach Ausschaltung der Wirkung der Cricothyreodei beobachtet wurde. Ich selbst machte einen Versuch nach dieser Richtung, indem ich die Exstirpation des linken M. cricothyreoideus der Recurrensdurchschneidung 8 Tage lang vorausgehen liess; trotzdem sah ich in den ersten Tagen (bei uneröffneter Trachea und ohne Narkose) eine annähernde Medianstellung des linken Stimmbandes, die 3 Tage später in Cadaver-

stellung überging. Die Section ergab, dass der linke Cricothyreoideus völlig entfernt worden war.

Ich schliesse mich den Autoren an, welche die Ursache der manchmal vorhandenen „Adductionsstellung" der Stimmbänder nach Recurrensdurchschneidung ausser in der Wirkung des Luftdrucks, in Contractionszuständen der Pharynxmusculatur sehen. Die von v. Mering und Zuntz[1]) gefundene Thatsache, dass die infolge Recurrensdurchschneidung verengte Stimmritze durch Cocainisirung der Larynxschleimhaut weiter wird, macht es sehr wahrscheinlich, dass reflectorische Vorgänge bei dem eventuellen Zustandekommen der Medianstellung eine grosse Rolle spielen. Die reflexvermindernde Wirkung der Narkose auf der einen Seite und der Einfluss psychischer Erregung oder schmerzhafter Eingriffe auf der anderen Seite, sprechen in demselben Sinne.

Grossmann sowohl wie Wagner geben nun an, dass die Medianstellung nach Recurrensdurchschneidung in einigen Tagen (2—6) in Cadaverstellung übergehe bezw. sich derselben nähere und hierin pflichten ihnen alle Autoren bei, die nach Recurrensdurchschneidung Medianstellung gesehen haben.

Hierin liegt aber einer der Hauptgründe, dass man die bei Thieren nach Recurrensdurchschneidung gesehene Medianstellung des Stimmbandes, niemals mit dem Befund am Menschen identificiren durfte, den Semon und seine Anhänger als Ausdruck der Posticuslähmung auffassen. Es handelte sich in einzelnen dieser klinischen Fälle um viele Jahre, in denen andauernd Medianstellung vorhanden war. Während ferner bei totaler Recurrenslähmung das Stimmband ganz unbeweglich ist, bleibt bei Fällen reiner Posticuslähmung die Adduction völlig normal. Man hat ferner beobachtet, dass ebenso wie die Posticuslähmung der totalen Recurrenslähmung vorausgeht, bei einer etwaigen Heilung die Abductoren sich später als die Adductoren erholen[2]).

Das entscheidende Wort in dieser Frage sprechen indess zweifellos die pathologisch-anatomischen Befunde, die man in Fällen klinischer Posticuslähmung erhoben hat. Die namentlich in den letzten Jahren mit verbesserten Methoden untersuchten Fälle haben zur Evidenz erwiesen, dass unter solchen Umständen eine alleinige oder doch ganz überwiegende Degeneration des M. postici und der zu ihnen gehörenden Recurrensfasern vorhanden sein kann.

Man kann also zusammenfassend sagen, dass die Lehre von der verschiedenen Vulnerabilität der Recurrensfasern nach den klinischen Erfahrungen thatsächlich zu Recht besteht, und man kann ferner sagen, dass jedenfalls in der überwiegenden Mehrzahl der Fälle die Fasern für den M. posticus diejenigen sind, welche organischen Schädlichkeiten am leich-

1) Arch. f. Physiol. Phys. Abth. 1892. S. 162.
2) Siehe Burger, Volkmann's Samml. N. F. No. 57.

testen unterliegen. Es gilt dies ausnahmslos für alle die Fälle, in denen ein wachsender Druck auf den peripheren Recurrensstamm ausgeübt wird, ferner für gewisse Erkrankungen des Centralnervensystems. Unter Umständen scheinen aber auch einmal die Adductorfasern vorwiegend geschädigt zu werden; so hat man z. B. bei chronischer Blei- und Arsenikvergiftung in einigen Fällen Lähmungen der Adductoren[1]) beobachtet, während dieselben Gifte in anderen Fällen vorwiegend zu einer Schädigung der Abductoren führten. —

Die klinisch erwiesene verschiedene Vulnerabilität der Recurrensfasern hat man nun auch einer experimentellen Prüfung zu unterziehen versucht und die unten von mir mitgetheilten Experimente sollen einen weiteren Beitrag hierzu bieten.

B. Fränkel und Gad[2]) kühlten den peripheren Recurrens ab und sahen zunächst nur eine Lähmung der Abductoren und dann erst eine solche der Adductoren auftreten.

Onodi[3]) gelang es zuerst im peripheren Recurrens die Nervenbündel für Abductoren und Adductoren zu isoliren. Er stellte fest, dass die Erweitererfasern früher ihre electrische Erregbarkeit und Leitungsfähigkeit verlieren als die Verengerer.

Risien Russel[4]) experimentirte ebenfalls an den isolirten Nervenfasern und fand, dass bei Austrocknung der Nervenbündel die Abductoren früher ihre Erregbarkeit einbüssten als die Adductoren.

Während die bisher angeführten Versuche die leichtere Lädirbarkeit der Abductorfasern darthun, zeigen die Experimente von Hooper[5]), dass unter Umständen vorwiegend die Adductorfasern geschädigt werden können. Hooper sah, dass bei tiefer Aethernarkose electrische Reizung des Recurrens Abduction des betreffenden Stimmbandes hervorrief; dasselbe Resultat erhielt er bei Reizung des peripheren Stumpfes der durchschnittenen Nerven. Bei leichter Narkose trat dagen auf elektrische Reizung regel-

---

1) Eine Zusammenstellung der einschlägigen Fälle siehe bei P. Heymann, Beitrag zur Lehre von den toxischen Lähmungen der Kehlkopfmusculatur. Archiv f. Laryng. u. Rhinol. 5. Bd. S. 256.

2) B. Fränkel u. I. Gad, Versuche über die Ausfallserscheinungen der Stimmbandbewegung bei Abkühlung des Nervus recurrens. Centralbl. f. Physiol. Bd. III. S. 49, und

B. Fränkel, Arch. f. Laryng. u. Rhinol. VI. Bd. S. 598.

3) Onodi, Eine neue experimentelle Methode im Gebiete der Kehlkopf-Muskeln und -Nerven. Berl. klin. Wochenschr. 1889. No. 18.

Derselbe, Untersuchungen zur Lehre von den Kehlkopflähmungen. Berl. klin. Wochenschr. 1893. No. 27—33.

4) J. S. R. Russel, Proceedings Royal Society. Vol. LI. p. 102.

5) Sitzungsbericht der amerik. laryngol. Gesellschaft. VII. Jahrgang 1885. Ref. im Int. Centralbl. f. Laryng. 1885/86. S. 281.

mässig Adduction ein. Semon und Horsley[1]) konnten diesen Versuch bestätigen.

Hooper[2]) zeigte ferner, dass, wenn er einen Faden durch den freigelegten Recurrens zog und denselben 1 Woche lang liegen liess, electrische Reizung central von der Läsionsstelle nur noch Abduction hervorrief. Dieser Versuch ist, soviel ich sehe, nicht nachgeprüft worden; mir wurde derselbe erst nach Abschluss meiner Experimente bekannt.

Für die Inferiorität der Abductorfasern spricht wiederum das Verhalten der Nerven und Muskeln nach dem Tode. Alle Autoren, welche diesbezügliche Versuche angestellt haben, fanden, dass die electrische Erregbarkeit der Postici viel früher als die der Adductoren erlosch.

Um die Vulnerabilität der im Recurrens verlaufenden Abductor- und Adductorfasern experimentell zu prüfen, habe ich eine neue Methode in Anwendung gebracht. Dieselbe bestand in der Schädigung des freigelegten Nerven durch Gifte. Ich ging dabei so vor, dass ich einen Recurrens (meist den linken) in grösserer Ausdehnung am Halse freilegte und an einer Stelle durch Guttaperchastoff von seiner Unterlage isolirte. Es wurden dann Wattebäuschchen, die mit dem betreffenden Gift getränkt waren, an dieser Stelle auf den Nerven hinaufgebracht, der wasserdichte Stoff darüber zusammengeschlagen, und der Nerv wieder in das umgebende Gewebe zurückgelagert. Die Stimmbänder wurden regelmässig durch eine künstliche Trachealöffnung beobachtet; ich zog diesen Besichtigungsmodus der Beobachtung von der Mundhöhle aus vor, um die Wirkungen des Luftdrucks auf die Stimmbandstellung möglichst auszuschliessen. Sollte das Thier später noch einmal untersucht werden, so wurde die Trachealwunde durch einige Nähte verschlossen.

Die Versuche wurden sämmtlich an erwachsenen, mittelgrossen bis grossen Hunden vorgenommen. Dieselben bekamen eine mässige Dosis Morphin subcutan und wurden nur während der Freilegung des Nerven und Oeffnung der Trachea oberflächlich ätherisirt.

Ich untersuchte folgende Gifte in Bezug auf ihre Einwirkung auf die periphere Nervenfaser: Morphin (4proc. wässrige Lösung), Opium (als Tinctur), Cocain ($^1/_2$—5 proc. wässrige Lösung), Atropin ($^1/_2$—5 proc. wässrige Lösung), Physostigmin (1proc. wässrige Lösung), Aether, Chloroform, Carbolsäure (3—5 proc. wässrige Lösung) und Ammoniak (5 proc. wässrige Lösung).

Es sei gleich bemerkt, dass sich von diesen Stoffen Morphin, Opium, Atropin, Physostigmin, Aether und Chloroform gänzlich ohne Wirkung auf die periphere Nervenfaser zeigten, trotzdem ich dieselben theilweise

---

1) Felix Semon u. Victor Horsley, Ueber eine anscheinend periphere und differenzirende Wirkung des Aethers auf die Kehlkopfmuskeln. Brit. med. Journ. 28. Aug. 4. Sept. 1886. Ref. im Internat. Centralblatt für Laryngologie. 1886/87. S. 296.

2) l. c.

sehr lange einwirken liess. Beim Aether und Chloroform trat wohl darum keine Wirkung ein, weil diese Stoffe mit Wasser nicht mischbar sind und daher wahrscheinlich kein tieferes Eindringen in die Gewebe statt hatte. Morphin, Opium, Atropin, Physostigmin, wirken ja, wie aus der Pharmacologie bekannt ist, vorwiegend auf die nervösen Endorgane ein, doch hielt ich bei der starken Concentration der Lösungen, die ich anwandte, einen Einfluss auf die periphere Nervenfaser nicht für ausgeschlossen. Ich lasse nachstehend das Protocoll der Experimente folgen.

1. Experiment[1]). — 26. 5. 1902.

Grosser Hofhund. — Morphin-Aethernarkose.

Freilegung des linken Recurrens; Lagerung einer 2 cm langen von der Unterlage abpräparirten Strecke des Nerven auf einen Streifen Guttaperchastoff. Eröffnung der Trachea. Beide Stimmbänder bewegen sich normal. Auflegen eines mit 2 proc. Cocain getränkten Wattebausches auf den Nerven.

Nach ungefähr 5 Minuten fällt auf, dass das linke Stimmband bei tiefen Inspirationen nicht so weit nach aussen geht wie das rechte; Stimmbandschluss erfolgt normal in der Mittellinie. Einige Minuten später beginnt auch die Adduction mangelhaft zu werden; die Bewegungsexcursionen des Stimmbandes werden immer geringer. Schliesslich tritt Stillstand in Cadaverstellung ein. Nach Eintritt völliger Lähmung Entfernung des Cocains; Rücklagerung des Nerven in das Gewebe.

Bei Faradisation des Recurrens tritt sowohl von der Läsionsstelle wie central von derselben energische Adduction auf. 45 Minuten nach Entfernung des Cocains beginnt die willkürliche Bewegung wiederzukehren und zwar erholen sich zuerst die Adductoren.

Nachdem die Bewegungen des Stimmbandes wieder völlig normal geworden, wird der Nerv noch einmal cocainisirt mit genau demselben Resultat.

Resumé:

Cocainisirung des freigelegten N. recurrens führt nach einigen Minuten zu Lähmung des Stimmbandes unter frühzeitigerer Schädigung der Posticusfasern, die sich andererseits später erholen als die Adductorenfasern. Das gelähmte Stimmband steht in Cadaverstellung.

Die electrische Erregbarkeit des Nerven bleibt, trotz völliger Unterl brechung der Leitung für centrale Reize, erhalten und zwar tritt jedesma- Adduction ein.

2. Experiment. — 27. 5. 1902.

Grosser langhaariger Hund. — Morphin-Aethernarkose.

Freilegung des linken Recurrens. Beide Stimmbänder bewegen sich normal. Einwirkung einer $^1/_2$proc. Cocainlösung.

---

1) Für die liebenswürdige Unterstützung bei der Ausführung des Experiments bin ich den Herren DDr. Deetz und Ulrici zu grossem Dank verflichtet.

Nach $1^1/_2$ Stunden, trotz wiederholter Erneuerung des Cocains kein Effect.

Resumé:

Sehr schwache ($^1/_2$ proc.) Cocainlösung hat trotz langer Einwirkung keinen Einfluss auf die Leitungsfähigkeit des Nerven.

3. Experiment. — 28. 5. 1902.

Derselbe Hund.

Erneute Freilegung des linken Recurrens. Beide Stimmbänder bewegen sich normal. $^1/_2$ proc. wässrige Atropinlösung nach $^1/_2$ Stunde ohne Einfluss.

Aether ebenfalls ohne Einfluss, ebenso Chloroform, von denen jedes circa $^1/_2$ Stunde zur Einwirkung gebracht und während des Versuchs wiederholt erneuert wird.

Abschnürung des linken Recurrens mit Seidenfaden bewirkt sofort völlige Lähmung in Cadaverstellung.

Resumé:

Wässrige Atropinlösung, Aether und Chloroform ohne Einwirkung auf die Recurrensfasern.

4. Experiment. — 29. 5. 1902.

Grosser unechter Terrier. — Aether-Morphinnarkose.

Freilegung des linken Recurrens; Oeffnung der Trachea. Beide Stimmbänder bewegen sich normal.

5 proc. Atropinlösung nach 20 Minuten langer Einwirkung ohne Effect. ebenso zeigt sich 1 proc. Physostigmin nach $^1/_4$stündiger Dauer ohne Einfluss. 3 proc. Carbollösung bewirkt nach circa 5 Minuten Schwächerwerden der Abduction. Das Stimmband geht bei tiefen Inspirationen nicht so weit nach aussen wie das rechte; dagegen erfolgt der Schluss der Stimmbänder genau in der Medianlinie und anscheinend auch mit unverminderter Kraft. Dies Verhältniss ändert sich nicht, nachdem die Carbollösung 20 Minuten auf den Nerven eingewirkt hat.

Unterbrechung des Versuches.

Resumé:

Bestätigung des vorigen Versuchs in Bezug auf die Wirkungslosigkeit von Atropin; Physostigmin zeigt sich gleichfalls wirkungslos.

Wässrige Carbollösung führt trotz langer Einwirkung nicht zu völliger Lähmung des Stimmbandes, sondern nur zu einer Schädigung der Abductoren.

5. Experiment. — 2. 6. 1902.

Derselbe Hund. — Morphin-Aethernarkose.

Erneute Freilegung des linken Recurrens. Beide Stimmbänder bewegen sich normal. 5 proc. Carbollösung führt nach $^1/_2$ Stunde zu Bewegungsstörung des Stimmbandes. Anfangs nur die Abduction gestört; später auch

die Adduction; schliesslich Cadaverstellung. Entfernung des Carbols. Nach $^1/_4$ Stunde Rückkehr der spontanen Beweglichkeit; die Adductoren erholen sich früher; schliesslich wieder ganz normale Beweglichkeit.

Resumé:

Bestätigung des Ergebnisses des vorigen Experimentes mit Carbollösung. Die verspätete Einwirkung des Giftes ist in diesem Falle wohl auf den Schutz, welchen das entzündlich verdickte Neurilemm dem Nerven gewährte, zurückzuführen.

6. Experiment. — 7. 6. 1902.

Mittelgrosser Hund. — Morphin-Aethernarkose.

Freilegung des linken Recurrens. Oeffnung der Trachea. Beide Stimmbänder bewegen sich normal.

5 proc. wässrige Cocainlösung führt in einigen Minuten Cadaverstellung herbei. Die Bewegung des Stimmbandes erlischt so schnell, dass ein zeitliche Differenz zwischen Adductoren- und Abductorenlähmung nicht erkennbar ist.

Entfernung des Cocains nach Eintrit völliger Lähmung.

Bei faradischer Reizung des Nerven peripher von der Läsionsstelle kräftige Adduction; von der Läsionsstelle selbst sehr schwache Adduction; central von der Läsionsstelle kein Effect. 20 Minuten nach Entfernung des Cocains allmälige Rückkehr der Beweglichkeit; die Adduction wird dabei deutlich zuerst wieder normal. Einige Minuten, bevor die spontane Beweglichkeit des Stimmbandes zurückkehrt, ist die electrische Erregbarkeit central von der Läsionsstelle und von dieser selbst wieder völlig normal (jedesmal starke Adduction).

Nachdem das linke Stimmband sich spontan wieder völlig normal bewegt, Einwirkung einer 1 proc. Cocainlösung. Beginn der Bewegungsstörung 20 Minuten später. Die Abduction wird mehrere Minuten früher gestört als die Adduction; dann Cadaverstellung. Die electrische Erregbarkeit bleibt diesmal erhalten.

Nach $^1/_4$ Stunde Rückkehr der spontanen Beweglichkeit.

Resumé:

Bei Einwirkung einer starken (5 proc.) Cocainlösung schnelles Eintreten völliger Lähmung ohne deutliche Differenz zwischen Adduction und Abduction; dagegen schnellere Erholung der Adductoren. Die Cocainisirung macht den Nerven zeitweise für die electrische Erregungswelle undurchgängig, doch kehrt die elektrische Erregbarkeit früher als die willkürliche wieder.

Schwächere Cocainlösung (1 proc.) lässt deutlich eine frühere Schädigung der Abductorenfasern erkennen und hebt die electrische Erregbarkeit nicht auf.

7. Experiment. — 16. 6. 1902.

Grosser Ziehhund. — Morphin-Aethernarkose.

Freilegung des linken Recurrens. Oeffnung der Trachea.

Beide Stimmbänder bewegen sich normal.

4 proc. wässrige Morphinlösung und 1 proc. wässrige Physostigminlösung nach je $^1/_2$ stündiger Einwirkung ohne Effect.

5 proc. wässrige Ammoniaklösung bewirkt nach $^1/_2$ Minute totale Lähmung des Stimmbandes in Cadaverstellung, ohne dass eine Differenz zwischen Abductoren- und Adductorenschädigung bemerkbar gewesen wäre.

Sofortige Entfernung des Ammoniaks nach Eintritt der Lähmung.

Faradische Reizung des Nerven ergiebt Folgendes:

Peripher von der Läsionsstelle (d. h. also nach dem Kehlkopf zu) tritt jedesmal kräftige Adduction auf. Von der Läsionsstelle selbst und central von ihr stets starke Abduction. Starke und schwache Ströme haben denselben Effect. Noch nach 1 Stunde die gleiche Wirkung bei electrischer Reizung. Experiment wird unterbrochen.

Resumé:

Wässrige Morphin- und Physostigminlösung ohne Wirkung auf den Nerven. Wässrige Ammoniaklösung bewirkt fast momentane Lähmung des Stimmbandes; die electrische Erregbarkeit bleibt erhalten, ist aber insofern verändert, als von der Läsionsstelle und central von derselben nur eine Wirkung auf die Abductorenfasern vorhanden ist, während peripher von der Läsionsstelle wie gewöhnlich Adduction eintritt. Das Experiment zeigt also, dass in diesem Fall durch das Ammoniak die Fasern für die Adductoren geschädigt sein müssen. Der Einwand, dass etwa tiefe Narkose (die übrigens nicht vorhanden war) die Abduction bei electrischer Reizung bedingt habe, ist hinfällig, da peripherwärts von der Läsionsstelle ja Adduction auftrat; dasselbe gilt von der Stromstärke.

8. Experiment. — 17. 6. 1902.

Derselbe Hund. — Aether-Morphinnarkose.

Wiederfreilegung des linken Recurrens. Wiedereröffnung der Trachea. Linkes Stimmband steht unbeweglich in Cadaverstellung.

Faradische Reizung des Nerven giebt dasselbe Resultat wie am Tage vorher d. h. peripher von der Läsionsstelle, welche deutlich durch 2 kleine Blutextravasate in der Nervenscheide kenntlich ist, stets kräftige Adduction, centralwärts der Läsionsstelle und von dieser selbst stets maximale Abduction. Starke und schwache Ströme verhalten sich gleich.

Freilegung des rechten Recurrens. 5 proc. Ammoniaklösung lähmt auch dies Stimmband fast sofort, (Cadaverstellung). Entfernung des Ammoniaks. Peripher von der Läsionsstelle stets kräftige Adduction; centralwärts von derselben kein Effect; von der Läsionsstelle selbst meist deutliche Abduction, ab und zu aber auch Adduction.

Resumé:

In dem durch Ammoniak geschädigten linken Recurrens ist nach 24 Stunden die willkürliche Beweglichkeit noch völlig aufgehoben, dagegen die electrische Erregbarkeit der Abductorfasern erhalten.

Am rechten Recurrens tritt eine analoge Wirkung des Ammoniaks ein, doch ist die verätzende Wirkung desselben augenscheinlich hier so stark gewesen, dass nicht nur die willkürliche, sondern auch die electrische Erregbarkeit central von der Läsionsstelle erloschen ist. An der Läsionsstelle selbst existirt augenscheinlich ein Bezirk in dem vorwiegend die Adductorfasern geschädigt sind.

9. Experiment. — 19. 6. 1902.

Derselbe Hund. — Aether-Morphinnarkose.

Wunde stark eitrig belegt. Wiedereröffnung der Trachea.

Das rechte Stimmband steht unbeweglich in Cadaverstellung, das linke macht ganz geringe spontane Adductions- und Abductionsbewegungen.

Bei electrischer Reizung des Recurrens bekommt man linkerseits jetzt von allen Stellen des Nerven aus (central und peripher von der Läsionsstelle) sehr starke Abduction; niemals Adduction.

Vom rechten Recurrens aus sind central von der Läsionsstelle keine Bewegungen zu erhalten; peripher bekommt man meist schwache Abduction, ab und zu aber auch ganz schwache Adduction. Starke und schwache Ströme geben dabei keinen Unterschied.

Resumé:

3 Tage nach Läsion des linken Recurrens durch Ammoniak ist vom ganzen Nerven aus durch electrische Reizung nur noch Abduction zu erzielen; die willkürliche Bewegung ist minimal, ein Unterschied zwischen der Bewegungsgrösse der Adductoren und Abductoren ist dabei nicht erkennbar.

Am rechten Recurrens ein ähnlicher, aber weniger ausgesprochener Effect bei electrischer Reizung.

10. Experiment. — 21. 6. 1902.

Derselbe Hund. — Leichte Morphin-Aethernarkose.

Wunde noch stärker eitrig belegt. Thier sehr matt.

Das linke Stimmband bewegt sich spontan etwas besser, namentlich sieht man ab und zu deutliche Abductionsbewegungen, während bei der Adduction niemals die Mittellinie erreicht wird. Das rechte steht still in Cadaverstellung.

Electrische Reizung giebt dasselbe Resultat wie beim vorigen Experiment. Nach $^3/_4$ stündiger Dauer des Experimentes wird die Reaction sehr schwach und fehlt manchmal; wenn noch bei starken Strömen eine Reaction auftritt, so ist es jedesmal eine schwache Abduction; die spontane Beweglichkeit des linken Stimmbandes ist bereits vorher erloschen.

Hund getödtet.

Resumé:

5 Tage nach Läsion des linken Recurrens durch Ammoniak dasselbe Resultat bei electrischer Reizung wie nach 3 Tagen (Experiment 9). Die

spontane Beweglichkeit des linken Stimmbandes ist etwas besser geworden. Die Abduction überwiegt die Adduction.

11. Experiment. — 25. 6. 1902.

Grosse glatthaarige Hündin. — Morphin-Aethernarkose.

Freilegung des linken Recurrens. Eröffnung der Trachea. Beide Stimmbänder bewegen sich normal.

Von allen Seiten des Nerven erhält man bei electrischer Reizung Adduction.

Cocainisierung des Nerven mit 2proc. Lösung. Nach $^1/_4$ Stunde beginnende Lähmung, anfangs mit vorwiegender Schädigung der Abduction; schliesslich Stillstand in Cadaverstellung. Entfernung des Cocains. Electrische Reizung central von der Läsionsstelle hat keinen Effect; peripher von der Läsionsstelle und von dieser selbst aus stets Adduction. Nach $^3/_4$ Stunden Wiederkehr der spontanen Beweglichkeit; die Adductoren erholen sich früher, die electrische Erregbarkeit kehrt eher als die spontane zurück.

Inzwischen Freilegung des rechten Recurrens. Electrische Reizung giebt von allen Seiten aus stets Adduction. Durch 5proc. Ammoniaklösung fast sofortiger Stillstand des Stimmbandes in Cadaverstellung. Von der Läsionsstelle aus tritt bei electrischer Reizung jetzt deutlich Abduction auf, centralwärts nichts; peripherwärts nur Adduction.

Resumé:

Gleichartiger Ausfall des Versuchs bei Verätzung des Nerven mit Ammoniak wie früher, nur ist die Leitungsfähigkeit des Nerven central von der Läsionsstelle völlig aufgehoben. Am cocainisirten Nerven tritt bei electrischer Reizung nur Adduction auf.

12. Experiment. — 27. 6. 1902.

Derselbe Hund.

Rechtes Stimmband total gelähmt. Vom rechten N. recurrens bei electrischer Reizung peripher von der Läsionsstelle stets prompte Adduction; centralwärts und von der Läsionsstelle selbst keine Reaction.

Resumé:

Die durch Ammoniak lädirte Strecke des Nerven, welche beim vorigen Experiment noch electrisch reizbar war und Abduction gab, ist 48 Stunden später nicht mehr erregbar.

13. Experiment. — 28. 6. 1902.

Grosser langhaariger Hund. — Aether-Morphinnarkose.

Freilegung des linken Recurrens. Eröffnung der Trachea.

Beide Stimmbänder bewegen sich normal. Nach Einwirkung 5 proc. Ammoniaklösung fast momentane Lähmung des linken Stimmbandes in Cadaverstellung.

Von der Läsionsstelle aus bei electrischer Reizung starke Abduction; centralwärts nichts, peripherwärts Adduction.

Resumé:

Gleichartiger Ausfall bei Verätzung des Nerven mit Ammoniak wie bei den früheren Versuchen, doch gelingt es nicht wie bei dem ersten derartigen Experiment, auch noch centralwärts von der Läsionsstelle eine Reaction zu erhalten.

Aus den mitgetheilten Experimenten ergiebt sich also folgendes:

Aether, Chloroform, Physostigmin, Atropin, Morphin und Opium erwiesen sich, wie schon oben angeführt, ohne Wirkung auf die periphere Nervenfaser.

Cocain zeigte sich in $^1/_2$ proc. Lösung ebenfalls, selbst bei längerer Einwirkung ohne Effect. Bei Anwendung einer 1—2 proc. Lösung trat nach einer Latenzzeit, die von 5—20 Minuten schwankte, ein Nachlassen der spontanen Beweglichkeit des betreffenden Stimmbandes ein und zwar zeigte sich dabei in allen Versuchen ein früheres Nachlassen der Abduction. Die Schädigung der Posticusfasern, welche somit an frühesten eintrat, dauerte andererseits am längsten: zu einer Zeit, wo die Adduction schon wieder normal war, blieb das Stimmband bei seiner Aussenbewegung noch hinter dem der anderen Seite zurück. Interessant war, dass in einigen Versuchen, trotz totaler Lähmung des Stimmbandes, bei electrischer Reizung des Nerven central von der Läsionsstelle, noch eine starke Adduction auftrat. Es erhellt hieraus, dass der durch Cocain vergiftete Nerv für die vom Centralorgan kommenden Erregungen nicht mehr passirbar war, während er für die electrisch erregte Reizwelle durchgängig und auch an der Läsionsstelle selbst noch reizbar blieb. Erwähnenswerth ist ferner, dass die electrische Erregbarkeit, wenn sie temporär erloschen war, früher wiederkehrte als die spontane. Die electrische Reizung des cocainisirten Nerven ergab in allen Fällen, in denen ein Effect eintrat, eine Adduction des betreffenden Stimmbandes.

Bei Anwendung 5 proc. Cocainlösung trat die totale Lähmung des Stimmbandes zu schnell ein, um einen Unterschied in der Schädigung der Erweiterer und Verengerer wahrnehmen zu können, doch war ein solcher bei der späteren Erholung zu erkennen. Diese letztere trat in allen Fällen auf und war stets eine völlige. Die Dauer der lähmenden Wirkung schwankte von 20—45 Minuten.

Das völlig gelähmte Stimmband nahm stets typische Cadaverstellung ein.

3 und 5 proc. Carbollösung verhielt sich dem Cocain ganz analog, sowohl in Bezug auf Eintritt und Dauer der Wirkung, wie auf das frühere Auftreten und spätere Verschwinden der Abductorenlähmung. Die Prüfung der electrischen Erregbarkeit wurde bei diesen Versuchen leider unterlassen.

Auch hier stand das gelähmte Stimmband in Cadaverstellung.

Einen eigenartigen Ausfall ergaben die Versuche mit wässriger Ammoniaklösung. Die lähmende Wirkung war hier meist eine fast momentane, sodass von einem früheren Erlöschen der Beweglichkeit der Verengerer oder Erweiterer nichts zu bemerken war. Die Schädigung der Nervenfasern war eine viel intensivere als durch Cocain und Carbollösung, wie schon daraus hervorgeht, dass nur in einem Falle nach einigen Tagen eine geringe Wiederkehr der spontanen Beweglichkeit des Stimmbandes constatirt wurde, wobei bemerkenswerth war, dass die Erweiterer besser functionirten als die Verengerer.

Höchst interessant war nun in allen diesen Fällen das Verhalten der electrischen Erregbarkeit. Während peripher von der Läsionsstelle stets Adduction des Stimmbandes erhalten wurde, gab Reizung der Läsionsstelle selbst und in einem Falle auch der centralwärts gelegenen Nervenstrecke deutliche Abduction, ein Verhalten, das in einem Falle fünf Tage lang nachzuweisen war, bis die electrische Erregbarkeit schliesslich fast ganz aufhörte. In dem ebengenannten Falle zeigte sich nun weiter, dass vom 3. Tage an nach dem Eingriff auch peripherwärts von der Läsionsstelle nur noch Abduction zu erhalten war. Es folgt hieraus mit Wahrscheinlichkeit, dass von der Läsionsstelle aus eine peripherwärts fortschreitende Degeneration ausgegangen ist, welche vorwiegend die Verengererfasern betroffen hat.

Die Resultate meiner Experimente bestätigen somit die Lehre von der verschiedenen Vulnerabilität der Recurrensfasern. Sie sprechen einerseits wie die Fränkel-Gad'schen Versuche[1]) für eine leichtere Lädirbarkeit der Abductorfasern, sie zeigen aber andererseits, dass nicht allen Fällen die Erweitererfasern diejenigen sind, welche zuerst und am intensivsten geschädigt werden; sondern dass das Verhältniss auch ein umgekehrtes sein kann. Es wäre denkbar, dass gewisse Gifte oder andere Schädlichkeiten vorwiegend die Erweitererfasern, andere vorwiegend die Verengererfasern alteriren. Eine derartige Vorstellung scheint mir nicht ganz von der Hand zu weisen bei der Neigung gewisser Gifte resp. Toxine bestimmte Nervengebiete zu befallen. Ich erinnere in dieser Beziehung an die postdiphtherischen und an die Blei- und Arseniklähmungen. Die bisher gemachten klinischen Erfahrungen sprechen freilich dafür, dass beim Menschen fast ausnahmslos die Erweitererfasern zuerst geschädigt werden.

Man hat sich vielfach bemüht, den Grund der verschiedenen Vulnerabilität der Recurrensfasern in einem differenten anatomischen Bau der Erweiterer- und Verengerermuskeln bezw. ihrer motorischen Endorgane zu finden. Grützner[2]) und Simanowski[3]) nehmen an, dass die Abductoren zu

1) l. c.

2) Grützner, Ueber physiol. Verschiedenh. der Skeletmuskeln. Breslauer ärztl. Zeitschr. 1883. — Derselbe, Zur Anatomie und Physiologie der quergestreiften Muskeln. Recueil Zoolog. 1884.

3) Cit. nach Ref. im Intern. Centralbl. f. Laryng. 1885/86. S. 346.

den sogenannten „rothen", die Adductoren zu den „weissen" Muskeln gehören. Aus dieser Anschauung — ihre Richtigkeit vorausgesetzt — würde eine leichtere Lädirbarkeit der Verengerer folgen. Dieselben Autoren glauben, dass die motorischen Endigungen der Erweitererfasern anders gebaut seien als die der Verengerer und dass hierauf das verschiedene Verhalten der beiden Muskelgruppen äusseren Schädlichkeiten gegenüber beruhe.

Um von physiologischer Seite dieser Frage näher zu treten, habe ich die nachstehenden Experimente mit Curare angestellt, welches bekanntlich die peripheren Nervenfasern intact lässt und nur die motorischen Endorgane lähmt.

Ist thatsächlich ein verschiedener Bau derselben vorhanden, so war zu erwarten, dass sich dies in der früheren resp. späteren Lähmung durch Curare zeigen würde.

Das Curare, welches ich anwandte, entstammte einer Originalkalabasse. Ein Frosch von 130 g wurde durch 0,00025 des Giftes gelähmt und erholte sich nicht wieder.

1. Experiment. — 21. 5. 1902.

Grosser langhaariger Hund (31 k).

0,0025 Curare subcutan und Wiederholung derselben Dosis bis der Hund $1^1/_2$ Stunden nach Beginn des Versuches 0,055 Curare bekommen hat. Um diese Zeit Beginn motorischer Schwäche in den Beinen, welche rasch fortschreitet. Als der Hund nicht mehr aufstehen kann, aber die Extremitäten noch gut bewegt, Beginn der laryngoskopischen Untersuchung, die vom Maul aus, welches mittelst Maulsperrers auseinandergehalten wird, vorgenommen wird. Anschlingung der Epiglottis mit Seidenfaden.

Die Stimmbänder stehen in Cadaverstellung; bei tiefen Inspirationen, die ab und zu erfolgen, gehen sie weit nach aussen, dagegen erfolgt weder spontan Glottisschluss noch ist ein solcher reflectorisch durch sensible Reize hervorzurufen (starkes Kneifen des Ohres, Faradisation des Bauches). Ungefähr 15 Minuten nach Beginn der Laryngoskopie hören auch die gelegentlichen Abductionsbewegungen der Stimmbänder auf; gleich darauf tritt Exitus ein. Die Stimmbänder stehen in Cadaverstellung.

Von den sofort freigelegteu N. recurrentes ist durch electrische Reizung keine Stimmbandbewegung mehr zu erzielen, dagegen reagiren sämmtliche Kehlkopfmuskeln prompt auf directe Reizung.

Resumé:

Bei Curarevergiftung erlahmen die Verengerer der Stimmbänder erheblich früher als die Erweiterer.

Für diese Erscheinung gab es zwei Erklärungsmöglichkeiten.

1. Die motorischen Endorgane der Erweiterer unterliegen der Curarewirkung später als die der Verengerer (sind also wahrscheinlich von anderem Bau).

2. Die Erweiterer erhalten vom Centralorgan stärkere nervöse Impulse,

welche auf die theilweise vergifteten Endorgane noch einwirken, während die zu den Verengerern laufenden Impulse dazu zu schwach sind.

Zur Entscheidung der Frage wurde der folgende Versuch angestellt:

2. Experiment. — 3. 6. 1902.

Sehr grosser Hofhund.

Vergiftung mit Curare in steigender Dosis bis $^3/_4$ Stunden nach Beginn des Versuchs, nachdem 0,06 Curare einverleibt sind, stärkere motorische Lähmung eintritt.

Vorher Freilegung des rechten Recurrens, dessen electrische Reizung, solange noch keine Vergiftungserscheinungen von Seiten des Curare vorhanden sind, starke Adduction des Stimmbandes ergiebt.

Die Stimmbänder werden von der geöffneten Trachea aus beobachtet. Beim Fortschreiten der motorischen Lähmung stellen sich die Stimmbänder wie beim vorigen Versuche in Cadaverposition, bewegen sich aber ab und zu noch nach aussen (wenn auch nicht so erheblich wie beim ersten Versuch). Reflectorischer Glottisschluss durch Kneifen der Haut oder Faradisation des Bauches ist nicht mehr zu erzielen. Electrische Reizung des Recurrens ergiebt dagegen deutliche Adduction des Stimmbandes.

$1^1/_2$ Stunden nach Beginn der Vergiftung sind sämmtliche Stimmbandbewegungen erloschen. Faradisation des Recurrens mit sehr starken Strömen, bewirkt noch kurz dauernde schwache Adduction. Bald darauf völliges Erlöschen der electrischen Erregbarkeit vom Nerven aus. Tod des Thieres.

Der Ausfall des Experimentes zeigt also, dass die zweite Erklärung für die länger erhaltene Beweglichkeit der Abductoren zutrifft, dass dieselbe nämlich durch eine stärkere centrale Innervation hervorgerufen wird. Bei der electrischen Reizung des Nerven musste eine Adduction eintreten, weil der faradische Strom an Intensität jedem natürlichen Nervenimpuls überlegen ist.

Die Vergiftung mit Curare ergiebt somit zweierlei:

1. Dass ein physiologischer Unterschied zwischen den motorischen Endorganen der Erweiterer und Verengerer nicht besteht und

2. dass die Abductoren stärkere motorische Impulse vom Centralorgan empfangen als die Adductoren.

Es erscheint demnach zweifelhaft, ob man die verschiedene Vulnerabilität der Recurrensfasern in einer differenten Beschaffenheit ihrer motorischen Endorgane suchen darf.

XXX.

Die Bedeutung des Schnarchens.

Von

Dr. **Jul. Veis** (Frankfurt a. M.).

Soweit ich die Literatur übersehen kann, ist das Schnarchen, wenn überhaupt, dann nur als mit der Mundathmung identisch besprochen worden, ohne dass ihm also ein besonderes pathologisches Moment zugestanden worden wäre. Bei genauerer Betrachtung dieser scheinbar so harmlosen nächtlichen Uebungen werden wir aber Anhaltspunkte genug finden, die uns eine ernstere Würdigung dieser immerhin pathologischen Erscheinung nahelegen.

In Ursache und auch in Wirkung verschieden sind zwei Arten derselben: das Schnarchen mit geschlossenem und das mit offenem Munde. Ich befinde mich hier in bewusstem Gegensatze zu Bloch[1]), der das Vorkommen des Schnarchens bei geschlossenen Munde für unmöglich hält, weil nach seiner Annahme „der weiche Gaumen beim Athmen durch die Nase durch den Luftdruck an die Zunge angepresst erhalten wird". Weiter unten werde ich noch Gelegenheit haben, meinen Standpunkt näher zu begründen.

Das Schnarchen bei geschlossenem Munde scheint im Gegensatz zu dem bei offenem, nur bei Erwachsenen vorzukommen und da wieder mit Vorliebe bei corpulenten Männern mit kurzem, gedrungenem Hals und einer gewissen durch starke fleischige Entwickelung der Zunge und des Gaumens bedingten Enge des Schlundes. Bei solchen Individuen wird im Schlafe das erschlaffte Gaumensegel und besonders das Zäpfchen durch den inspiratorischen Luftstrom unter einem brummend-schnarrenden Geräusch nach unten gezogen, dagegen ist die Exspiration im Gegensatz zum Schnarchen bei offenem Munde vollständig geräuschlos.

Bezüglich der Häufigkeit des Schnarchens lassen sich natürlich keine Zahlen angeben, aber bestimmt kann man sagen, dass mindestens jeder 5.—6. Mensch zeitweise schnarcht. Natürlich hält es der Hals bei dem

1) Bloch, E., Die Pathologie und Therapie der Mundathmung. Wiesbaden. 1889. S. 79.

Einen länger, bei dem Andern weniger lang aus, bis er fühlbar darauf reagirt.

Bei Frauen findet man das Schnarchen weit seltener, als bei Männern, wie ja überhaupt das weibliche Geschlecht lange nicht so oft von katarrhalischen Nasen- und Rachenaffectionen befallen wird, als das männliche.

Ueber die directe Veranlassung des Schnarchens mit geschlossenem Munde lässt sich nichts absolut Sicheres sagen, doch glaube ich, dass bei Menschen mit etwas erschwerter Nasenathmung (die ja beim Niederlegen bekanntlich noch schwieriger wird) die in ihrem Weg eingeengte Luft in stärkerem und rascherem Strom durch die Nase streicht und dadurch das herunterhängende und dem Zungenrücken anliegende Gaumensegel unter vibrirender Bewegung mitzieht. Man kann diesen Vorgang und das damit verbundene Geräusch ganz gut selbst erzeugen und demonstriren. Es ist übrigens fast dasselbe Geräusch und annähernd der gleiche Vorgang, wie wenn man versucht, bei geschlossenem Mund Schleim aus dem Cavum herunterzuziehen.

Das Schnarchen kann während des tiefen Schlafes stundenlang fortgesetzt werden, so dass rein mechanisch Blut und Lymphe in Zäpfchen und Gaumensegel hineingezogen wird, und daraus eine Schwellung, besonders der Uvula resultirt, die bald mehr ödematös blass, bald mehr dunkelroth, hyperämisch ist und auf den ersten Blick den Schnarcher verräth. Solche Patienten klagen besonders über Fremdkörpergefühl im Hals, über Drücken, Klossgefühl, Empfindung von Wundsein u. s. w. Die Hyperämie, Schleimabsonderung, kurz der Katarrh der Rachenschleimhaut setzt sich gern nach oben zu, nach den Tuben und dem übrigen Cavum fort, nach unten hin, nach Kehlkopf, Luftröhre und Bronchien. Der Rachen ist sehr empfindlich, so dass das Laryngoskopiren manchmal durch starken Würgreiz fast unmöglich ist. Vielleicht ist das morgendliche Schleimbrechen und Würgen der Potatoren zum Theil auf diese Empfindlichkeit, das Klossgefühl und die Verschleimung des Rachens zurückzuführen, Bei der Besprechung des Schnarchens mit offenem Munde werde ich noch Gelegenheit haben, auf Einzelheiten und auch die Therapie genauer einzugehen.

Das Schnarchen bei offenem Munde ist ein allgemein bekanntes Symptom der Nasenverstopfung, insbesondere bei Kindern mit Rachenmandel, oder bei Erwachsenen mit Nasenpolypen, Muschelschwellungen, Nasenscheidewandverbiegungen u. s. w. Wie oft beobachtet man aber auch, z. B. in der Eisenbahn, dass ein Mitreisender, der vorher in nichts eine verstopfte Nase verrathen hätte, einnickt und nun furchtbar anfängt zu schnarchen.

Der Grund dafür ist wohl darin zu suchen, das bei Tieflagerung des Kopfes die Schwellgefässe der Nase eine stärkere Blutfüllung erhalten und so für den Athemstrom ein Hinderniss bilden, das allerdings selten ein absolutes ist. Aber auch bei vollkommen freier Nase kann es vorkommen, dass der Mund durch einfache Erschlaffung der Schliessmuskeln im Schlafe sich öffnet und dies tritt besonders dann ein, wenn der Mund beim Ein-

schlafen nicht fest geschlossen wird. Sind die Lippen dagegen fest aufeinandergelegt, so bleiben sie es meist auch und zwar durch Adhäsion des Zungenrückens und Gaumenbogens einerseits und der Ober- und Unterlippe andererseits.

Ist dieser Verschluss nun einmal gelöst, oder muss der Mund wegen Verstopfung der Nase im Schlafe offen bleiben, so wird entweder die Athmung durch den Mund in Ruhe vor sich gehen, oder, was häufiger ist, das Gaumensegel und Zäpfchen wird bei jeder In- und Exspiration in mehr oder weniger heftiger Weise mitbewegt und es entsteht ein in- und exspiratorisches Schnarchen, das bekanntlich in allen Stärkegraden vom leisen Schnarren bis zum stärksten „Sägen" vorhanden sein kann. Sehr wahrscheinlich ist mir, dass bei dieser Art des Schnarchens, das meist ähnlich wie das hintere „ch" klingt auch eine Bewegung der hinteren Rachenwand am Zustandekommen der Tonbildung betheiligt ist. Vom Gaumensegel wird nicht nur, wie C. J. Bond[1]) annimmt, der freie Rand beim Schnarchen bewegt, sondern, wie man sich leicht überzeugen kann, vibrirt auch das ganze Gaumensegel, weniger natürlich als der freie Rand.

Wird der Schläfer angerufen, oder wird der Schlaf aus einem anderen Grunde oberflächlicher, so wird der Mund entweder geschlossen, oder die Muskeln des Gaumensegels sind nicht mehr so schlaff und das Schnarchen hört für eine Zeit lang auf, um schon in kurzer Zeit in wenig harmonischer Weise wieder einzusetzen.

Die üble Wirkung des Schnarchens auf die oberen Luftwege und speciell auf die Rachenorgane setzt sich aus zwei Factoren zusammen: den Folgen der Mundathmung an sich und zweitens denjenigen des Schnarchens selbst.

Ueber die üblen Wirkungen der Mundathmung ist schon unendlich viel geschrieben worden, besonders zur Zeit der Hochfluth der Rachenmandelliteratur und man dachte wohl fast immer nur an die Mundathmung der Kinder. Als eine der bedeutendsten Arbeiten auf diesem Gebiete ist die schon erwähnte Monographie von E. Bloch[2]) anzusehen und doch vermisse ich darin die Erwähnung wichtiger Folgeerscheinungen der Mundathmung. Dass die Luft auf dem Wege durch die Nase mehr angewärmt wird, als bei der Athmung durch den Mund belegt B. durch eingehende Versuche, wobei er sogar in eine Controverse mit Kayser kommt, der annimmt, dass bei der Mundathmung die Luft höchstens um $^1/_2$ Grad weniger erwärmt wird. Dass die Luft ferner zum Theil mit Wasserdampf gesättigt und von Verunreinigungen theilweise filtrirt wird, sind bekannte Thatsachen. Die Mundschleimhaut trocknet durch starke Wasserabgabe bei der

---

1) C. J. Bond, Der schliessliche Zustand des Gaumens im Falle von Lippengaumenspalte etc. Ref. Intern. Centralbl. 1894. S. 501.

2) l. c.

Mundathmung aus und auch weiter abwärts in Pharynx und Larynx macht sich ihre austrockneude Wirkung fühlbar.

Die Bildung des Spitzbogengaumens, über dessen Ursache noch Meinungsverschiedenheit herrscht (ich selbst habe sie bei in früher Kindheit entstandener hochgradiger Nasenverstopfung kaum je vermisst) will ich nur erwähnen, ebenso die Entstehung von Thoraxdeformitäten. Die Zunge, die natürlich an die darüberstreichende Luft viel Flüssigkeit abgeben muss, trocknet aus, wird belegt und die Folge ist ein schlechter, pappiger Geschmack im Mund Morgens beim Erwachen. Mit besonderem Nachdruck und mit Recht betont Bloch den Einfluss der Mundathmung resp. der Nasenverstopfung auf die Entstehung des Stotterns, er glaubt aber auch, dass die Mundathmuug die Infection mit Diphtherie, Scharlach, Masern und sogar Keuchhusten erleichtert, dadurch, dass die Krankheitserreger direct auf die Stellen hingebracht würden, auf denen sie sich mit Vorliebe einnisten. Sehr zweifelhaft ist auch — als Regel aufgestellt — die Abhängigkeit der Enuresis nocturna von Mundathmung, resp. Nasenverstopfung, denn einerseits fehlt bei Bettnässern oft jede Verstopfung der Nase und andererseits verschwindet die Enuresis nicht immer, wenn die Nase frei gemacht wird.

Sehr interessant und wohl auch richtig ist die Erklärung, die B. für das bei Kindern mit verstopfter Nase sehr häufig vorkommende Albdrücken giebt: der bis zum Augenblick des Einschlafens offen gehaltene Mund wird im Schlafe unwillkürlich (durch die gewohnte Zusammenziehung der Kaumuskeln?) geschlossen, der Thorax macht seine Inspirationsbewegung, aber durch die verstopfte Nase kann keine Luft eindringen; es entsteht hochgradige Athemnoth und Beklemmung, in der das Kind resp. der Erwachsene aufwacht. Weiterhin nimmt B. an, dass bei Häufung solcher Anfälle und wenn noch verschiedene andere Factoren dazukommen, Bronchialasthma entstehen kann. B. Fränkel[1]) giebt für diese Zustände eine sehr einfache Deutung. Er nimmt an, dass das Schnarchen dadurch entstehe, dass bei offenem Mund im tiefen Schlafe die Zunge nach hinten sinkt und den Kehlkopf blockirt (Verschlucken der Zunge), und dass dann, ganz analog dem Stridor der Chloroformirten, das Schnarchen eintritt. Nach dieser Annahme erklärt sich also das nächtliche Aufschrecken der Kinder als ein kleiner Erstickungsanfall.

Für die hochgradigsten Fälle des Schnarchens bei **Kindern** trifft diese Erklärung von B. Fränkel gewiss zu, besonders aber dann, wenn bei gleichzeitigem Bestehen grosser Gaumenmandeln die zurücksinkende, den Tonsillen anliegende Zunge fast jede Luftzufuhr verhindert.

Niemeyer hat es zuerst ausgesprochen und Guye und Bloch stimmen ihm darin bei, dass die nächtlichen croupartigen Hustenanfälle, die Laryngitis stridula der Kinder auf die austrocknende und reizende Wirkung der Mundathmung zurückzuführen sei. (Ob nicht das Secret der

1) Eulenburg's Realencyklopädie. p. 258.

Rachenmandel ebensogut diese Erscheinung hervorrufen kann?) Mehr als diese z. Th. bekannten, z. Th. nicht einwandfreien Folgen der Mundathmung interessirt uns der Einfluss der letzteren auf die Rachenschleimhaut. Guye[1]) nimmt an, dass die Entzündung der Granula, die Pharyngitis granulosa, -lateralis und auch die Pharyngitis atrophicans oft der Mundathmung ihre Entstehung verdanken. Bloch stimmt ihm mit Recht bezüglich der beiden ersteren bei. Als Folge der Mundathmung führt Bl. auch das Schnarchen an, ohne jedoch von den schlimmen Folgen desselben zu sprechen, die m. E. zu den unangenehmsten Wirkungen der Mundathmung zählen:

Durch das häufige und heftige Hin- und Herbewegen wird das Gaumensegel, speciell aber das Zäpfchen verdickt und in die Länge gezogen, so dass es das Doppelte und noch mehr des Normalen in Länge und Breite erreichen kann. Die Farbe kann blass ödematös, oder auch dunkelroth sein und die Röthung kann sich auch über die ganze hintere Rachenwand verbreiten. Das Aussehen des Zäpfchens besonders ist so typisch, dass bezüglich der Diagnose kein Zweifel aufkommen kann.

Im umgekehrten Verhältniss zu der relativen Geringfügigkeit des Befundes stehen die Beschwerden, die solche Schnarcher haben. Bald klagen sie über Brennen, Drücken oder Stechen im Hals, bald haben sie ein Klossgefühl, es ist ihnen, als ob sie etwas verschlucken müssten (das Zäpfchen). Dazu gesellt sich eine starke Verschleimung, sie räuspern viel, ziehen oft den Schleim aus dem Cavum herunter oder versuchen es wenigstens und vermehren dadurch noch die Hyperämie in ihrem Hals. Da nun alle diese Beschwerden bei nervösen Erregungen noch zunehmen, so ist es kein Wunder, dass die Patienten sehr nervös und hypochondrisch werden, wenn sie es nicht schon sind, und fast immer ihr Leiden als ein ernstes ansehen. „Halsschwindsucht" ist noch das wenigste, was sie sich vorstellen. Natürlich greifen die pharyngitischen Erscheinungen leicht auf Kehlkopf, Luftröhre und Bronchien über, überall Entzündung und Secretion erregend; sie können aber auch nach oben hin die Tuben befallen und zu hartnäckigen Tuben- und Mittelohrkatarrhen Anlass geben. Weiterhin ist das Schnarchen durch Austrocknung und Reizung der oberen Luftwege insofern sehr lästig, als es häufig Anlass zu Kitzeln und Hustenreiz im Halse giebt.

Es werden also Reizzustände im Hals gesetzt, die in mancher Hinsicht sehr störend werden können und die durch keine Localbehandlung zu beseitigen sind, so lange das Schnarchen fortbesteht. Ich erinnere mich z. B. an einen eklatanten Fall, einen Lehrer, der schon nach kurzem Sprechen ein Stechen im Hals bekam, das ihm das Weiterunterrichten fast unmöglich machte. Von anderer Seite war schon jede örtliche Behandlung ohne Erfolg versucht worden, die Technik des Sprechens schien einwands-

1) Guye, A., Over het ademhalen door de Mond etc. Nederl. Tijdschr. for Geneesk. 1874/75.

frei zu sein; aus dem Aussehen des Zäpfchens schloss ich auf Schnarchen. Pat. trug ca. 8 Tage die nachher noch zu erwähnende Binde und seine Beschwerden waren vollständig verschwunden. — Gerade bei Sängern, Lehrern und Rednern wird man oft Gelegenheit haben, die schlimme Einwirkung des Schnarchens auf die Empfindlichkeit des Kehlkopfs beobachten zu können.

Die Conditio sine qua non für eine wirksame Behandlung des Schnarchens ist die Herstellung einer guten Luftdurchgängigkeit der Nase. Die Zahl der Patienten ist aber nicht gering, die trotz freier Nase das Schnarchen gewohnheitsmässig beibehalten. Wieder andere haben absolut keine Muschelhypertrophie und bekommen doch beim Niederlegen durch Füllung der Schwellgefässe eine verstopfte Nase. Bei solchen Patienten genügt zur Beseitigung der Mundathmung meiner Erfahrung nach eine leichte Aetzung der Nasenschleimhaut, z. B. mit Trichloressigsäure und das Tragen einer „Schnarchbinde" 8—14 Nächte hindurch. Ueberhaupt konnte ich oft beobachten, dass die Nasenschleimhaut abschwillt und viel weniger Schleim secernirt, sowie der Patient gezwungen ist durch die Nase zu athmen.

In diätetischer Beziehung muss besonders darauf gesehen werden, dass der Patient möglichst wenig oder gar kein Bier trinkt und ebenso raucht, und dass der Stuhlgang geregelt ist. Kalte Füsse sollen durch Wechselfussbäder etc. möglichst gebessert, und eine vernünftige Abhärtung betrieben werden. —

Da der Mundathmung der Kinder eine so hochgradige Bedeutung beigelegt wurde, so sind von einer Reihe von Autoren Bandagen angegeben worden, um bei solchen Kindern den Mund im Schlafe zu schliessen.

Die erste derartige Bandage, ein einfaches Tuch, das vom Scheitel unter dem Kinn hindurchgeführt werden sollte, hat nach Guye's[1]) Angabe Delstanche angewendet. Guye[1]) beschrieb dann 1874 seinen „Contrarespirator", ein gefüttertes Stückchen Wachstaffet, das über den Mund gebunden wurde, und Vohsen[2]) vereinigte beide Binden zu einer Bandage („Anoralrespirator"), deren Nachtheil nur darin besteht, dass die Anlegung etwas umständlich und der Preis ziemlich hoch ist (M. 5.—). Auch Löwenberg[3]) und R. Levy[4]) gaben eine Mundbinde an, ebenso Thos. R. French[5]) und wahrscheinlich noch verschiedene Andere. Die bisher

---

1) Guye, De la respiration par la bouche au point de vue de l'Hygiène. Amsterdam. 1884.

2) Vohsen, K., Arch. f. Ohrenheilkunde. Bd. 29. 1. u. 2. Heft. 1889.

3) Löwenberg, Tumeurs adénoides du Pharynx nasal. Paris. 1879. pag. 70.

4) R. Lewy, Oral breathing. Referat. Intern. Centralbl. für Laryngologie. 1889. S. 15.

5) Thos. French: A device to prevent mouth breathing etc. Ref. Centralblatt f. Lar. 1892. S. 230.

erwähnten Apparate haben alle das richtige Princip, das Kinn zu heben und auf diese Weise den Mund im Schlafe zu schliessen. Entschieden nicht empfehlenswerth und sicher irrationell sind ovale Celluloidplatten, die zwischen Zähnen und Lippen getragen werden sollen und auch ständig getragen werden müssen, wie z. B. das von N. R. Gordon[1]) angegebene Instrument und der Hebrok'sche Lungenschoner von Holz[2]) modificirt. In drei Wochen soll sich der Patient an den Apparat gewöhnen (!). Erstens wird das Schnarchen selbst dadurch kaum geheilt und dann ist das Tragen einer Kautschukplatte auf den Zähnen sehr unangenehm und event. sogar gefährlich (Verschlucken). Auf demselben Princip beruht der sogenannte Hebrok'sche „Lungenschoner", ist also aus demselben Grunde zu verwerfen.

Ohne von den oben erwähnten Bandagen etwas zu wissen, überlegte ich mir vor ca. 3 Jahren, wie dem Schnarchen, dessen unangenehme Folgen ich an mir selbst sehr gut beobachten konnte, abgeholfen werden könne. Nach verschiedenen Versuchen haben sich mir auch bei häufiger Anwendung in der Praxis zwei Modelle von Binden gut bewährt. Das eine ist eine Schleuderbinde von Flanell oder Tricotstoff, in deren 4—5 cm breites Mittelstück ein kleines Loch eingeschnitten wird, in welches das Kinn zu liegen kommt. Je 2 Zipfel der Schleuderbinde werden an einer Gesichtsseite in die Höhe geschlagen, vor dem Ohr gekreuzt und dann die vorderen 2 Zipfel vor dem Scheitel, die hinteren 2 hinter dem Scheitel mit daran angenähten Bändern geknotet oder auch durch Schnallen festgehalten. Die auf der Zeichnung punktirte Linie bedeutet eine Sicherheits-

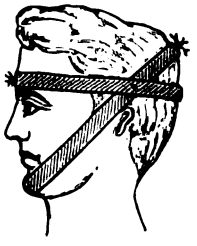

nadel, die an jeder Schläfe die vorderen und die hinteren Zipfel zusammenhält und dadurch das Rutschen der Binde verhindert. (Die Binde ist zu haben bei Gebr. Weil hier in 3 Grössen, Preis circa M. 1.—).

Noch practischer, leicht anzulegen und leicht selbst herzustellen ist das zweite Modell. Eine ca. 50 cm lange, 4 cm breite Flanellbinde, an beiden Enden mit schmalem Band versehen, in der Mitte wieder ein kleines

1) N. R. Gordon, Die üblen Folgen d. Mundathmung u. ihre Beseitigung. Ref. Centralbl. 1888.

2) O. Holz, Hebrok's Lungenschoner, ein Apparat zur Verhütung der gewohnheitsmässigen Mundathmung. Berl. klin. Wochenschr. 1893. S. 1182.

Loch für das Kinn, wird vom Kinn nach dem Scheitel zu umgelegt, leicht angezogen und geknotet. Eine zweite ganz gleiche Binde zieht vom Hinterkopf nach der Stirn und wird an dieser geknotet. Wo beide Binden sich überkreuzen — an der Schläfe — wird auf beiden Seiten eine kleine Sicherheitsnadel durchgesteckt und dadurch ein festes Sitzen erreicht.

Wie wirkt nun die Schnarchbinde? Bei beiden Modellen wird das Kinn gehoben, und da der Unterkiefer nur durch Muskelerschlaffung heruntersinkt, so genügt ein leichter Zug am Kinn nach oben, um den Mund im Schlafe geschlossen zu halten. Da bei unruhigem Schlaf diese eine Binde leicht verschoben wird, so zeigt sich die zweite, fixirende Binde als unentbehrlich. Es soll nun nicht geleugnet werden, dass manche Pat. den Druck, sei er auch noch so leicht, auf den Kopf unangenehm empfinden und vielleicht schwerer einschlafen, doch habe ich immer gefunden, dass sie sich die kleine Unbequemlichkeit gern gefallen lassen, wenn ich ihnen auseinandersetze, dass ein regelmässiges Tragen der Binde durch 8, längstens durch 14 Nächte hindurch immer genügt, um sich an das Schlafen mit geschlossenem Munde zu gewöhnen und dass dann die Binde weggelassen werden kann. Sollte sich gelegentlich, durch einen Schnupfen z. B., die Nase wieder einmal verstopfen, so muss die Binde wieder einige Nächte getragen werden.

Die gute Wirkung der „Schnarchbinde" zeigt sich schon nach einmaligem Tragen: Der Hals ist Morgens beim Erwachen nicht ausgetrocknet, die Nase ist freier und die Verschleimung geringer, sodass die vorhandenen Beschwerden in auffallend kurzer Zeit einer wesentlichen Besserung entgegengeführt werden.

Da die Erfolge constant sind, so erübrigt sich die Anführung von Krankengeschichten, die nur immer dasselbe wiederholen würden.

Nicht ganz so günstig sind die Chancen der Behandlung des Schnarchens mit geschlossenem Munde. Auch hier muss die Nase ganz frei gemacht und ausserdem Alles beseitigt werden, was Blutstauung und Hyperämie im Halse hervorrufen kann: Obstipation, Tympanie, enge Kragen, übermässiger Alcoholgenuss etc. Auch vom Tragen der „Schnarchbinde" habe ich manchmal Besserung gesehen, trotzdem sich ihre Wirkung schwer wird erklären lassen.

Sollte das Zäpfchen schon so verdickt und vergrössert sein, dass die dadurch gesetzten Beschwerden trotz „Schnarchbinde" weiter bestehen, so wird man sich in seltenen Fällen zur Uvulotomie entschliessen müssen. Das eine möchte ich zum Schlusse noch betonen, dass bei Beachtung und Behandlung des Schnarchens der „chronische Rachenkatarrh" gar oft aus einer unheilbaren zu einer leicht heilbaren Affection wird.

XXXI.

Ueber die elastischen Fasern im Kehlkopfe mit besonderer Berücksichtigung der functionellen Structur und der Function der wahren und falschen Stimmlippe.

Von

Dr. **J. Katzenstein** (Berlin).

(Hierzu Tafeln XVIII u. XIX.)

Die Aufgabe der folgenden Untersuchung war, die Anordnung des elastischen Gewebes im Kehlkopfe im Allgemeinen, sowie besonders in den Bändern, welche die Kehlkopf- und Luftröhrenknorpel verbinden, in Rücksicht auf die functionelle Structur und die Function der Stimmlippen an der Hand der neueren Untersuchungsmethoden zu studiren. Im Verlaufe der Arbeit erwies es sich als nothwendig, neben den Kehlköpfen des Kindes und des erwachsenen Menschen auch solche des menschlichen Embryos und verschiedener Thiergattungen zum Vergleiche heranzuziehen. Es wurden deshalb im Ganzen 31 fortlaufende Serien von menschlichen Kehlköpfen, Kehlköpfen menschlicher Embryonen von 38 und 46 cm Kopfsteisslänge, Kehlköpfen von ausgewachsenen, neugeborenen und embryonalen Ratten, Kehlköpfen von Katzen und Kaninchen abwechselnd in sagittaler, frontaler und horizontaler Schnittfolge angefertigt.

Aus der grossen Menge der bisher gebräuchlichen Darstellungsweisen des elastischen Gewebes wurden folgende zum Zwecke des Vergleichs in Anwendung gezogen. Nach Manchot[1]) wurden Präparate in concentrirter wässriger Fuchsinlösung gefärbt, in angesäuerter Zuckerlösung differenzirt, in reiner Zuckerlösung untersucht und conservirt. Ferner wurden Schnitte, die nach Manchot gefärbt waren, nach der Vorschrift von Balzer[2]) mit Kalilauge und Eosin behandelt. Bei dieser Methode zerstört die Kalilauge alles Gewebe mit Ausnahme des elastischen, sodass nur das mit Eosin

1) Ueber die Entstehung der wahren Aneurysmen. Virch. Arch. Bd. 121. S. 104ff.

2) Recherches techniques sur le tissu élastique. Archiv de phys. Tome X. 1882. p. 314.

roth gefärbte elastische Gewebe zurückbleibt und ungemein deutlich hervortritt. Diesen beiden Methoden sind die Unna'sche Säurefuchsinmethode[1]) und die Unna-Taenzer'sche Orceïnfärbung[2]) vorzuziehen wegen ihrer Einfachheit und der Möglichkeit, die Präparate in Canadabalsam einzuschliessen. Jedoch E. P. Friedrich[3]), der bei seinen Untersuchungen über die elastischen Fasern des Kehlkopfs die Unna-Taenzer'sche Methode fast ausschliesslich anwandte, „konnte sich nicht verhehlen, dass die Färbemethode etwas wirklich vollkommenes noch nicht leistet, was vielleicht an einer Inconstanz des Orceins liegt, die selbst, wenn man die Farblösung stets von derselben guten Firma (Dr. Grübler in Leipzig) bezieht, sich zuweilen in einem schlechten Ausfall der Färbung äussert", eine Ansicht, die ich durchaus theile. Es war deshalb mit Freuden zu begrüssen, dass C. Weigert[4]) auch für das elastische Gewebe eine specifisch wirkende Darstellungsweise fand. Die von mir zu untersuchenden Kehlköpfe wurden aus diesem Grunde fast ausschliesslich nach der Vorschrift Weigert's in Alcohol fixirt und gehärtet, wenige in Pikrinsalpetersäure oder Sublimat fixirt und in Alcohol von steigender Concentration gehärtet, in Paraffin eingebettet und nach der Weigert'schen Fuchsinmethode gefärbt. Die elastischen Fasern erscheinen nach dieser Färbung als dunkelblaue bis schwarze, gerade oder gekräuselte, vielfach unter einander anastomosirende Stränge. Alle anderen Gewebe, besonders die zelligen Theile sind nur wenig gefärbt; die hyalinen Knorpel sind im Gegensatz zu der tiefblauen bis schwarzen Färbung des elastischen Knorpels hellblau tingirt.

Die früher gebräuchlichen Methoden zur Darstellung des elastischen Gewebes sollen hier nicht aufgeführt werden; dieselben sind in den Arbeiten von Seipp[5]) und Zenthöfer[6]) ausführlich angegeben.

Die Zeichnungen wurden von mir mit Hülfe des His'schen Embryographen, einzelne mit Hülfe des Zeiss'schen Zeichenapparates umrissen und dann nach der Natur zu Ende gezeichnet. Das Schema (Taf. XIX, Fig. 10) wurde möglichst entsprechend den natürlichen Verhältnissen angefertigt.

Die inneren Bänder des Kehlkopfes.

E. A. Lauth[7]) und C. Th. Tourtual[8]) haben in eingehender Weise beschrieben, dass neben den Gelenkverbindungen das Kehlkopfskelet ein

1) von Kahlden, Histologische Technik. 1892. S. 84.

2) Monatsschr. f. pract. Dermatologie. 1891. S. 394.

3) Die elastischen Fasern im Kehlkopfe. Archiv für Laryngologie. Bd. IV. 1896. S. 186.

4) Centralbl. f. allg. Pathologie u. path. Anatomie. Bd. IX. 1898.

5) Das elastische Gewebe des Herzens. Anat. Hefte von Merkel u. Bonnet. Bd. VI. Heft 1.

6) Topographie des elastischen Gewebes. Dermatol. Studien. H. 4.

7) Mémoires de l'académie royale de médecine 1835. T. IV. p. 98.

8) Neue Untersuchungen über den Bau des menschlichen Schlund- und Kehlkopfs. 1846. S. 95.

Stütz- und Bindemittel erhält durch eine elastische Haut, die als Tela submucosa der Schleimhaut des Cavum laryngis zur Unterlage dient, und durch ihre Elasticität für ein Offenbleiben des ganzen Canalsystems sorgt. Die Knorpeltheile des Kehlkopfs stellen nur den Rahmen dar, in dem die schwingenden elastischen Membranen ausgespannt sind und vermöge ihrer Elasticität verschiedene Gestalt annehmen. Die Tela submucosa ist in den verschiedenen Theilen des Kehlkopfs verschieden dick und verläuft vielfach in parallel concentrischen Schichten, zwischen denen meist stark geschlängelte Verbindungsstränge in grosser Zahl hinziehen. An einzelnen Stellen des Kehlkopfs ist das elastische Gewebe bandartig verdickt: diese in Form von Ligamenten einherziehenden Verfilzungen sind der Conus elasticus, das Ligamentum vocale und das Ligamentum ventriculare, die man auch die inneren Bänder des Kehlkopfes genannt hat. Henle[1]) beschreibt diese Verhältnisse, indem er sagt: „Wo die elastische Faserschicht verdickt ist, bleibt sie nach Entfernung der Schleimhaut oder der Schichten, die sie äusserlich bedecken, in Form besonderer Haftbänder zurück. Die Verdickungsschichten setzen sich an bestimmten Stellen mit dem Perichondrium der Kehlkopfknorpel in Verbindung und solche Stellen können als Ursprungsstätten der Haftbänder betrachtet werden. Dabei ist jedoch nicht zu übersehen, dass diese Bänder mit den elastischen Elementen des gesammten Schleimhauttraktus ein Continuum bilden, dass deshalb ihre Beziehungen nicht scharf und nur einigermaassen willkürlich bestimmbar sind".

Conus elasticus.

Nach Luschka[2]) ist der Conus elasticus (s. Taf. XVIII, Fig. 1) eine nicht überall gleich dicke mit dem elastischen Gewebe der Luftröhre continuirliche, blassgelbliche, vorzugsweise aus breiten elastischen Fasern bestehende ungemein dehnbare elastische Membran, die zwischen dem oberen Rande des Bogens der Cartilago cricoidea, dem medialen Rande des Giessbeckenknorpels und der Basis seines Stimmfortsatzes, dem Rande des Kehldeckels und dem Winkel des Schildknorpels frei ausgespannt ist. Zu ihr ist auch zu rechnen das Ligamentum thyreo-cricoideum, jener Abschnitt der Membrana laryngis elastica, von welcher nur diejenige Faserung als eigenes Band bezeichnet wird, welche vom unteren Rande des Winkels der Cartilago thyreoidea ausgeht. His[3]) hält das Ligamentum thyreo-cricoideum medium für kein unabhängiges Band, sondern für den vorderen Rand des Conus elasticus, den man in seiner Gesammtheit zur Anschauung bringt, wenn man nach Wegnahme eines Theiles der Schildknorpelplatte von der Seite her die Musculi crico-arytaenoidei laterales, thyreoarytaenoideus und vocalis entfernt. Er erscheint dann als schräg abgedachte

1) Lehrbuch der Anatomie.
2) Luschka, Der Kehlkopf des Menschen. S. 89 u. 91.
3) Die anatomische Nomenclatur. Arch. f. Anat. u. Physiol.

gelbliche Membran, welche dorsal mit der Cartilago cricoidea zusammenhängt. Den unteren Rand des Conus bildet das Ligamentum vocale. Eingehende Schilderungen des Conus elasticus geben Krause[1]), Lauth[2]), Tourtual[3]). Letzterer schildert in der von ihm als untere Abtheilung der elastischen Kehlkopfhaut beschriebenen Gegend des Ligamentum conoideum als selbstständiges Ligament, das die beiden Seitenhäute, die am oberen Rande des Ringknorpels sich ansetzen und ventral noch einen dreiseitigen Zwischenraum übrig lassen, zu einem elastischen Hohlcylinder vervollständigt.

Die Anordnung der elastischen Fasern des Conus elasticus verfolgt man am besten an Horizontalschnitten (s. Taf. XVIII, Fig. 2). Bei der Betrachtung der sich einander von der Trachea bis zum unteren Rande der wahren Stimmlippe folgenden Serienschnitte des menschlichen kindlichen oder ausgewachsenen Kehlkopfs fällt zunächst auf, dass concentrisch parallele Züge von sehr stark unter einander verfilzten elastischen Fasern die freien Ränder des Ringknorpels vereinigen und so den ventralen Schluss in frontaler Richtung herstellen. Zwischen den parallelen Zügen ziehen starke verticale Züge elastischer Fasern hin. Beide zusammen stellen das Ligamentum thyreo-cricoideum dar. Das Ligamentum cricothyreoarytaenoideum hängt mit dem Ligamentum thyreo-cricoideum so zusammen, dass die elastischen Fasern, die von den freien Rändern des Ringknorpels zum Schildknorpel ziehen, ihre Fortsetzung finden in den elastischen Faserzügen, die bis zum inneren Winkel des Schildknorpels ziehen. So entsteht der aus dem Ligamentum thyreo-cricoideum und Ligamentum cricothyreoarytaenoideum entstehende Conus elasticus, der den Kehlkopf vom oberen Rande des Ringknorpels bis zu den Stimmlippen gleichsam austapezirt. Auf Frontalschnitten (Taf. XVIII, Fig. 3) tritt am deutlichsten in die Erscheinung, wie die mächtigen vom Ringknorpel capitalwärts ziehenden elastischen Fasern des Conus elasticus in die Stimmlippen übergehen. Um ein deutliches Bild dieses Zusammenhanges zu geben, möge ein weiterer Frontalschnitt beigegeben werden, auf dem dieser Zusammenhang in der Gegend der vorderen Commissur der Stimmlippe dargestellt ist (Taf. XVIII, Fig. 4).

Das Kehlkopflumen ist an seinem caudalen Ende kreisrund. Capitalwärts wird durch den Conus elasticus das Kehlkopflumen immer enger, bis es in der Höhe des Ligamentum vocale spaltförmig wird. Dies Verhalten des Conus elasticus kommt so zu Stande: Im inneren Schildknorpelwinkel ist der Verlauf des Conus elasticus ein gleichmässiger. Dorsal folgt er dagegen dem oberen Ringknorpelrande; entsprechend dem dorsal und capitalwärts aufsteigenden ringförmigen Rande des Ringknorpels (vgl. Luschka, Kehlkopf des Menschen, Taf. V, Fig. 6) nähert er sich, je mehr

1) Lehrbuch der Anatomie.
2) l. c.
3) l. c.

er capitalwärts ansteigt, der sagittalen Mittellinie des Kehlkopfs, bis er in der Höhe des Ansatzes der Stimmlippe am Aryknorpel fast die Mittellinie erreicht.

Henle[1]) sowohl wie Friedrich[2]) machen auf die bemerkenswerthe Thatsache aufmerksam, dass die Schleimhaut nicht der Krümmung des Conus elasticus folge, sondern vom unteren Ringknorpelrande direct capitalwärts zum Ligamentum vocale ziehe, an dessen unterem Rande sie mit den elastischen Fasern des Conus elasticus unter spitzem Winkel zusammenstosse. „Durch dieses Verhalten der Schleimhaut entsteht ein an Frontalschnitten und an Horizontalschnitten etwa dreiseitig erscheinender Raum, dessen Begrenzung nach oben und aussen durch den Ringknorpel, nach innen durch die Schleimhaut gebildet wird." Das lockere Bindegewebe, welches den subglottischen Raum erfülle, disponire diesen Theil des Kehlkopfs besonders zu Infiltraten, die sich in subglottischen Schwellungen äusserten.

Das Ligamentum vocale.

Die Ligamenta vocalia, die Stimmbänder sind die capitale Fortsetzung des Conus elasticus. Sie umfassen den dreiseitig prismatischen M. thyreo-arytaenoideus internus, der durch „seine mediale am meisten zugeschärfte Kante die Beschaffenheit des freien Stimmbandrandes wesentlich bedingt"[3]). Die zwei dem Cavum laryngis zugekehrten, zur Erzeugung jenes Randes unter einem spitzen Flächenwinkel zusammenstossenden Seiten des genannten Muskels, welcher den sogenannten Stimmlippenkörper darstellt, sind bandartig von einer Abtheilung der Membrana elastica überzogen, den sog. Ligamentis thyreo-arytaenoideis, den Stimmbänder.

Die Stimmlippen werden durch die Schliesser, Erweiterer und Spanner des Kehlkopfs für die Zwecke der Phonation und Respiration dienstbar gemacht. Die Wirkung der genannten Muskeln kommt auf folgende Weise zu Stande: die Pars membranacea, die vom inneren Winkel des Schildknorpels ungefähr in der Mitte der Höhe desselben entspringt, erhält ihren ventralen Ansatz am Processus vocalis der Cartilago arytaenoidea. Letztere bildet mit der Cartilago cricoidea das Crico-arytaenoid-Gelenk. Das Crico-arytaenoid-Gelenk ist nach Will[4]) das Beispiel eines idealen Cylindergelenks. In einem solchen Gelenke lassen sich zwei Bewegungen ausführen, eine Rotationsbewegung, welche um die Axe des Vollcylinders, und eine Gleitbewegung, welche in der Richtung der Längsaxe des Vollcylinders stattfindet. Bei dem Crico-Arytaenoid-Gelenk bildet die Gelenkfläche der Cartilago cricoidea den Vollcylinder. An dem Crico-Arytaenoid-Gelenk lässt sich nun die Cartilago arytaenoidea so um den in einem

1) l. c.

2) l. c. p. 191.

3) Luschka, l. c. p. 101.

4) Ueber die Articulatio crico-arytaenoidea. Inaugural-Dissertation. Königsberg i. Pr. 1895.

Winkel von 50—60° schräg abfallenden Gelenktheil der Cartilago cricoidea drehen, dass der Processus vocalis gehoben und der Processus muscularis gesenkt wird und umgekehrt. Bei der ersten Bewegung erfolgt eine Erweiterung, bei der zweiten eine Verengerung der Stimmlippen. In beiden Fällen werden die Stimmlippen mit der jeweiligen Bewegung auch gedehnt.

Diese Dehnung wird ermöglicht durch die Wirkung der Spanner, der Mm. thyreo-cricoidei. Durch die Wirkung dieser Muskeln wird die Cartilago cricoidea an die Cartilago thyreoidea herangezogen, gleichzeitig aber die Cartilago thyreoidea etwas nach vorn und unten umgebogen.

Um die Dehnung der Stimmlippen sowohl in der Beanspruchung durch den Zug ventral- oder dorsalwärts, um ferner die Bewegungen der Adduction und Abduction der Stimmlippen zu unterstützen, ist an der Anheftungsstelle der Stimmlippen an der Cartilago thyreoidea ein auf Horizontalschnitten dreieckiger Knorpel eingeschaltet, dessen histologische und functionelle Struktur für die Bewegung der Stimmlippen von Bedeutung zu sein scheint.

Dieser Knorpel, welcher körperlich betrachtet die Gestalt einer unregelmässig vierseitigen Pyramide hat, wurde in den 31 angefertigten Serien in horizontaler, frontaler und sagittaler Richtung untersucht. Bei der Beschreibung desselben soll zunächst nur auf die Verhältnisse beim Menschen eingegangen werden.

Geschichtlich ist über den betreffenden Knorpel folgendes zu bemerken:

C. Mayer[1]) wies im Jahre 1826 am Kehlkopfe von Thieren und an dem des Menschen auf einen knorpeligen, länglich runden Knoten im vorderen Ende der Stimmlippe hin.

C. Gerhardt[2]) beschrieb in dem vorderen Ende der Stimmlippen ein stecknadelkopfgrosses etwas in die Länge gezogenes Knötchen, welches durch eine ihm entsprechende, dünne Stelle der Schleimhaut als gelblicher Fleck durchscheine. Gerhardt führte mitten durch den Ansatz der Stimmlippen einen Horizontalschnitt, an welchem er fand, dass die hyaline Substanz der Cartilago thyreoidea in der Mittellinie einen festen, durchscheinenden Höcker bildet, der nach beiden Seiten mit zwei gelblich gefärbten, biegsamen Fortsätzen zusammenhängt, die aber bereits im vordersten Anfange der Stimmlippe liegen und sowohl die gelbliche Farbe, als auch eine leichte Verdickung derselben zunächst der vorderen Commissur bedingen. Gerhardt hält den Fortsatz des Schildknorpels mit seinen beiden netzknorpeligen Ausläufern für den „Processus vocalis" der Cartilago thyreoidea, ein Satz, dem ich mich für die Verhältnisse beim Menschen und bei denjenigen Thierklassen, welche ich bis jetzt untersuchte, anschliesse und auf den ich im weiteren ausführlich zurückkomme.

---

1) J. Fr. Merkel's Archiv. 1826. p. 193.

2) Arch. f. path. Anat. u. Physiol. Bd. IX. 1860. p. 437.

Dieser wichtige Befund Gerhardt's wurde in allen weiteren Untersuchungen über den Anheftungsknorpel der Stimmlippen an der Cartilago thyreoidea — so von Henle[1]), Verson[2]), v. Luschka[3]), Krause[4]), Grützner[5]), Fraenkel[6]), His[7]) — nicht weiter discutirt, bis in einer jüngst erschienenen Arbeit E. P. Friedrich's eine durchaus gegenseitige Ansicht vertreten wird.

Friedrich[8]) beschreibt im inneren Schildknorpelwinkel vertical gerichtete elastische Faserbündel. Dieselben nehmen, je mehr man sich der Glottis nähert, ab und ein fibrös elastisches Gewebe, das mit dem Perichondrium verbunden ist, greift Platz. Hieraus wird in der Gegend des Labium der Faserknorpelwulst. Auf den hyalinen Knorpel folgt das Perichondrium mit seinen Spindelzellen, diesem ohne merklichen Uebergang „ein in Balken angeordnetes ziemlich derbes zellenarmes fibröses Gewebe, das reichlich elastische Fasern enthält." Zwischen den Balken befinden sich Spalten, sodass der Eindruck eines Netzwerkes entsteht. Am Knorpel besteht eine verticale Anordnung dieser Balken, nach hinten und aussen sind sie horizontal, in einer Richtung, deren Verlängerung dem Ligamentum vocale entspricht. In der Stimmlippenhöhe nimmt der Wulst durch Einlagerung von Knorpelzellen, die von elastischen umsponnen werden, den Charakter des Faserknorpels an. Dieser Faserknorpel, der der Stimmlippe als vorderer Ansatz dient, kann nach Friedrich nicht im Entferntesten mit dem Knorpel am Processus vocalis verglichen werden, denn während am Aryknorpel ein allmäliger Uebergang des hyalinen in den Netzknorpel stattfinde, könne von einem derartigen Uebergange zwischen Schildknorpel und Faserknorpelwulst nicht die Rede sein, da sich hier das Perichondrium als eine deutliche Trennungsschicht dazwischen lege. Friedrich schliesst, dass „es demnach nicht gerechtfertigt sein würde, wie Gerhardt angiebt, wegen der Analogie der Befestigung der Stimmlippen am Knorpel vorn und hinten den vorderen Ansatz als Processus vocalis der Cartilago thyreoidea zu bezeichnen".

Diese Angaben Friedrich's kann ich nicht bestätigen. Die betreffen-Verhältnisse liegen beim menschlichen Kehlkopfe folgendermaassen: (s. Tafel XVIII, Fig. 5). An der Aussenfläche des Thyreoidknorpels folgt das Perichondrium dem Verlaufe des Knorpels, an der Innenfläche des Thyreoidknorpels endet das Perichondrium dort, wo das Perimysium des sich an dieser

1) Handbuch der Eingeweidelehre. Braunschweig 1866. p. 239.

2) S. Stricker's Handbuch der Lehre von den Geweben des Menschen und der Thiere. Leipzig. 1870. p. 460.

3) l. c. p. 80.

4) Allgemeine mikroskopische Anatomie. Hannover. 1876. p. 197.

5) Physiologie der Stimme und Sprache. Leipzig. 1879. p. 41.

6) Archiv f. Laryngologie. I. 1.

7) l. c.

8) Die elastischen Fasern im Kehlkopfe. Arch. f. Laryng. Bd. IV. p. 191.

Stelle z. Th. inserirenden M. thyreo-arytaenoideus internus beginnt und geht nicht auf die Katheten des auf Horizontalschnitten dreieckigen Faserknorpelwulstes über. Desgleichen verläuft das Perichondrium an dem Uebergange des hyalinen Thyreoidknorpels nicht in den Faserknorpelwulst. Dieser Uebergang des hyalinen Thyreoidknorpels in den Faserknorpelwulst ist vielmehr folgender: Die Knorpelzellen des hyalinen Thyreoidknorpels werden kurz vor dem Beginne des Faserknorpelwulstes etwas dichter. Während in der Mitte des Thyreoidknorpels breite Züge hyaliner Grundsubstanz zwischen den Knorpelzellen liegen, die Zellen selbst zu Haufen geballt sind, findet sich an der Uebergangsschicht des Thyreoidknorpels in den Faserknorpelwulst keine sichtbare Gruppirung der Knorpelzellen mehr; sie stehen vielmehr hier viel dichter, darum sind an dieser Stelle die Balken der hyalinen Grundsubstanz schmäler und die Färbung ist weniger intensiv (vergl. Taf. XVIII, Fig. 6).

Auch die dann folgende Angabe Friedrich's: „Betrachtet man, um die genauere histologische Struktur des Wulstes zu erkennen, Horizontalschnitte, so findet man auf Schnitten unterhalb der Glottis, wie auf den hyalinen Knorpel das Perichondrium mit seinen parallel dem Knorpelrande gerichteten Spindelzellen folgt", kann ich nicht bestätigen. Wenn wir uns den im Horizontalschnitte dreieckig erscheinenden Faserknorpelwulst körperlich vorstellen, so hat derselbe die Gestalt einer unregelmässigen vierseitigen Pyramide mit unregelmässig rhomboider Basis, deren quere Diagonale (ab Fig. 6 b, Taf. XVIII) mit der capitalen Grenze der Stimmlippe zusammenfällt und deren Spitze caudalwärts gerichtet ist. Je mehr die Horizontalschnitte sich der Spitze des Faserknorpelwulstes nähern, desto geringer wird der Zwischenraum zwischen dem Perichondrium der rechten und linken Seite der Innenfläche des Schildknorpels und um so eher kann die Vermuthung bestehen, dass das Perichondrium sich zwischen beide Knorpel einschiebt, zumal des Oefteren der elastische Knorpel sich durch das Schneiden etwas vom hyalinen abhebt. Ausserdem scheint es, es ist das nicht mit Sicherheit festzustellen, als ob die im Perichondrium verharrenden elastischen Fasern, die diesem als lockerem Bindegewebe zukommen, sich mit den elastischen Fasern des Faserknorpelwulstes verbinden.

Dass an der Innenfläche des Thyreoidknorpels da, wo er sich mit dem Faserknorpelwulst berührt, das Perichondrium nicht dem Verlaufe des Thyreoidknorpels folgt, geht auch aus Folgendem hervor. An allen Knorpeln, die eine bindegewebige Umhüllungshaut haben, übt, wie Rawitz[1]) hervorhebt, diese einen richtenden Einfluss aus auf die Axen der Knorpelkapseln. Im Thyreoidknorpel sind an der Aussenfläche unterhalb des Perichondriums die Knorpelkapseln im Sinne der Circumferenz des Knorpels orientirt, während im Centrum des Knorpels die Längsaxe der Knorpelkapseln in der Richtung von innen nach aussen, also im Sinne des Dickendurchmessers des Thyreoidknorpels angeordnet sind. An der dorsalen

1) Grundriss der Histologie. p. 61.

Fläche dagegen, wo der Faserknorpelwulst anliegt, findet sich keine besondere Orientirung der Knorpelkapseln; dieselben liegen vielmehr in dichtgedrängten Haufen wirr durcheinander. Es geht also der hyaline Schildknorpel ohne merkliche Grenze in den Faserknorpelwulst über, ein Verhältniss, das in ähnlicher Weise beim Uebergange des Aryknorpels in den Processus vocalis posterior zu beobachten ist.

Die gleichen oder doch ähnlichen Verhältnisse wie am Faserknorpelwulste des Kehlkopfs des ausgewachsenen Menschen oder des Kindes wurden an dem Kehlkopf des menschlichen Embryo und an dem der Katze und Ratte festgestellt.

Es wurden zunächst zwei menschliche Embryonen von 12 mm und $23^1/_2$ mm Kopfsteisslänge untersucht. Dieselben wurden in Paracarmin durchfärbt. Die aus dem Studium dieser Embryonen gewonnenen Resultate sollen andren Orts niedergelegt werden. Für den vorliegenden Zweck mögen Durchschnitte durch den Kehlkopf von zwei menschlichen Embryonen von 38 und 46 cm Kopfsteisslänge dienen (s. Taf. XIX, Fig. 7).

Was zunächst den Verlauf des Perichondriums angeht, so tritt hier auf das Schärfste hervor, dass an der inneren Seite des Thyreoidknorpels dasselbe dort, wo der Faserknorpelwulst beginnt, plötzlich endet. Es besteht an der Grenzstelle des Perichondriums an der Innenseite des Thyreoidknorpels auf beiden Seiten ein rundlicher Vorsprung des Knorpels; hier geht das Perichondrium deutlich in das Perimysium des M. thyreo-arytaenoideus internus über, während die Grenzschicht zwischen Thyreoidknorpel und Faserknorpelwulst kein Perichondrium zeigt. Der Thyreoidknorpel ist stark dunkelviolett gefärbt, weil in ihm die Knorpelzellen sehr dicht zusammen liegen. Der Faserknorpelwulst ist sehr wenig gefärbt; es hat dies seinen Grund darin, dass besonders in den Partien, die sich dem Thyreoidknorpel nähern, noch sehr wenig elastisches Gewebe enthalten ist. Auch die Anordnung der embryonalen elastischen Knorpelzellen ist in dem vorliegenden Falle (Embryo von 38 cm Kopfsteisslänge) eine genau so gesetzmässige wie beim Kehlkopfe des Kindes oder des ausgewachsenen Menschen. An der dorsalen Seite des Faserknorpelwulstes, d. h. an der vorderen Commissur der Stimmlippen sieht man, wie die elastischen Fasern bogenförmig von einer Stimmlippe zur anderen hinübergehen, wie sie ferner von den lateralen Partien der einen Stimmlippe bogenförmig übereinandergelagert zu den entsprechenden Partien der anderen Stimmlippe hinüberziehen eine Anordnung, die der beim Kehlkopf des ausgewachsenen Menschen entspricht. Die von den lateralen Partien der Stimmlippe in den Faserknorpelwulst übergehenden elastischen Fasern ziehen so gegen den Thyreoidknorpel hin, dass sie mit den elastischen Fasern der anderen Seite unter einem spitzen Winkel convergiren. Auch die bogenförmig über einander verlaufenden elastischen Fasern in den Theilen des Faserknorpelwulstes, die dem Thyreoidknorpel anliegen, sind schon, wenn auch nicht

so regelmässig wie an der entsprechenden Stelle des Kehlkopfs des ausgewachsenen Menschen zu beobachten.

Bei der ausgewachsenen Katze wurde betreffend den Faserknorpelwulst folgendes getunden (Taf. XIX, Fig. 8): Während capitalwärts von der Glottis der Thyreoidknorpel ein fortlaufendes Ganze bildet, tritt, je mehr man sich der Stelle nähert, von der die Stimmlippe entspringt, folgendes Verhalten ein: Es bildet sich zunächst an der der vorderen Commissur gegenüberliegenden Stelle eine Delle in dem Thyreoidknorpel An dieser Stelle wird der hyaline Knorpel am äusseren Rande und am inneren Rande des Thyreoidknorpels in der Höhe der vorderen Commissur durch elastischen Knorpel ersetzt. Je tiefer die vordere Delle in dem Thyreoidknorpel wird, um so mehr nimmt am äusseren wie am inneren Rande des Thyroidknorpels der elastische Knorpel zu, bis schliesslich der hyaline Knorpel völlig verdrängt ist und zwischen den hyalinen Knorpeltheilen ein elastisches Knorpelstück liegt, von dem die Stimmlippe entspringt.

Während also beim Menschen der hyaline Thyreoidknorpel allmälig in den Faserknorpelwulst übergeht, schiebt sich bei der Katze zwischen die hyalinen Knorpeltheile ein aus elastischem Knorpel bestehender Keil ein, durch den der hyaline Knorpel völlig verdrängt wird. Dieses elastische Knorpelstück ist nun so in den Verlauf des Thyreoidknorpels eingeschoben, dass es auf dem Horizontaldurchschnitt einen Keil darstellt, dessen Basis concav eingebogen ist, dessen Seiten auf der lateralen Hälfte ebenfalls concav, auf der medialen Hälfte übergehen in die abgerundete Spitze, die convex ist. Es ist bemerkenswerth, dass an diesem elastischen Knorpelstück nicht nur die Stimmlippen selbst, sondern auch die Mm. thyreoarytaenoidei interni sich inseriren.

Während capitalwärts von der Glottis das eingeschobene Knorpelstück nur aus elastischen Knorpelzellen mit wenig elastischen Fasern besteht, treten die Knorpelzellen, je mehr caudalwärts die Schnitte geführt werden und je mehr das elastische Gewebe der Stimmlippen mit dem eingeschobenen Knorpelstück in Zusammenhang tritt, zurück. Nur in dem Centrum des eingeschobenen Stückes bemerken wir jetzt noch zahlreiche Knorpelzellen, während von den Stimmlippen aus starke Züge elastischer Fasern in Form eines elastischen Bandes bis zum Thyreoidknorpel ziehen. Das Perichondrium geht an der Aussenseite vom Thyreoidknorpel auf das elastische Knorpelstück über; dasselbe ist aber hier in Form starker parallel verlaufender elastischer Faserzüge angeordnet und bildet eine Hemmung gegen die im Sinne der Verlängerung auf die Stimmlippen einwirkenden Beanspruchungen durch Zug, während die von dem Centrum des Faserknorpelwulstes und die von den lateralen Partien der Stimmlippen aus in starken gebogenen Zügen zu dem Thyreoidknorpel hinziehenden elastischen Faserzüge Hemmungen gegen die von den Stimmlippen auf den Faserknorpelwulst ausgeübten Zugbeanspruchungen im Sinne der Verbreiterung darstellen.

Bei der neugeborenen Katze sind dieselben Verhältnisse zu beobachten, wie die soeben bei der ausgewachsenen Katze beschriebenen.

Die Ratte (Taf. XIX, Fig. 9) zeigt bezüglich des Faserknorpelwulstes ein Verhalten, dass dem bei der Katze beschriebenen ähnlich ist. Während capitalwärts von der Glottis der Thyreoidknorpel ein fortlaufendes Ganze bildet, tritt, je mehr sich die Schnitte der Stelle des Thyreoidknorpels nähern, von der die Stimmlippen entspringen, in der Circumferenz des Knorpels allmälig ein Ausfall der hyalinen Knorpeltheile ein unter gleichzeitiger Dellenbildung an der ventralen Thyreoidseite. In der Delle verbreitert sich das Perichondrium und es verlaufen in ihm zahlreiche elastische Fasern. Gleichzeitig fällt im dorso-ventralen Durchmesser des Thyreoidknorpels der hyaline Knorpel immer mehr aus, bis er schliesslich völlig durch ein Faserknorpelstück ersetzt ist, das mit dem Thyreoidknorpel in derselben Höhe liegt und in das die beiden Stimmlippen mächtige Züge elastischen Gewebes hineinsenden.

Es hat sich also bei den Species der Nagethiere und der Raubthiere, die ich untersuchte, nämlich der Ratte und der Katze ergeben, dass sich in den hyalinen Thyreoidknorpel ein elastisches keilförmiges Knorpelstück einschiebt, das als Processus vocalis anterior wirkt. Es dürfte sich verlohnen, weiterhin in vergleichend anatomischer Beziehung den Processus vocalis anterior zu studiren. Der Faserknorpelwulst, der beim Menschen in seiner Form reducirt ist, stellt durch seinen allmäligen Uebergang aus dem hyalinen Thyreoidknorpel einen den von den Stimmlippen auf ihn ausgeübten Zugbeanspruchungen sehr starken Widerstand leistenden Processus vocalis anterior dar, ein Verhalten, das vielleicht durch die specialisirte Stimmbildung beim Menschen zu erklären ist.

Nachdem es sich somit ergeben hatte, dass der Faserknorpelwulst, an dem sich die Stimmlippen inseriren, beim Menschen, bei der Katze und der Ratte in rein anatomischem Sinne als Processus vocalis anterior aufzufassen sei, war es von Bedeutung, dass für denselben in ähnlicher Weise wie Reinke[1]) dies für den Processus vocalis posterior und die Pars membranacea der Stimmlippe gethan hatte, eine functionelle Structur constatirt werden konnte:

Wenn man den Verlauf der elastischen Fasern in dem Faserknorpelwulst in Form eines Schema's (Taf. XIX, Fig. 10) darstellt, so treten dieselben, nachdem sie an der vorderen Commissur dichte achtenförmig gestaltete Bündel gebildet haben, in den Faserknorpelwulst in Bogenform von der einen Stimmlippe zur anderen (a c b a) und senden an den Punkten b c tangential zu den Bogen a c b a, verlaufende Fortsätze bb, cc, bis fast an die Knorpelgrenze der Cartilago thyreoidea heran. An der ventralen Seite des auf Horizontalschnitten an dieser Stelle dreieckig er-

1) Anat. Hefte von Merkel und Bonnet. Bd. IX.

scheinenden Faserknorpelwulstes befinden sich die elastischen Fasern wiederum in Bogen d f e d, angeordnet und die tangentialen Ausstrahlungen ee, ff, gehen von dort an die lateralen Theile des Schildknorpels.

Wenn auf den Faserknorpelwulst durch beide Stimmlippen ein Zug ausgeübt und er in Folge dessen verlängert und in die Breite gezogen wird, so stellen die elastischen Faserzüge ee, ff, bb, cc, Hemmungen gegen die Verlängerung, die Bogen aa, dd, dagegen Hemmungen gegen die Verbreiterung des Faserknorpelwulstes dar.

Der Faserknorpelwulst ist also im Stande die Bewegungen der Stimmlippen bei der Beanspruchung durch Zug und Spannung, d. h. beim Auseinandertreten der Endpunkte der Stimmlippen an der Cartilago thyreoidea und Cartilago arytaenoidea, sowie die Bewegungen der Adduction und Abduction der Stimmlippen zu hemmen. Ausserdem ist die Faserung der tangentialen Ausstrahlungen zum Theil sehr augenfällig nach dem Princip der Culmann'schen Trajectorien gebaut, indem sie als Curven verlaufen und sich unter rechtem Winkel schneiden wie bei der Spongiosa des Knochens. Es dürfte demnach gerechtfertigt erscheinen, den Faserknorpelwulst, der in ähnlicher Weise aufgebaut ist wie der Processus vocalis posterior, der fernerhin die Functionen eines Processus vocalis anterior zu erfüllen hat, auch so zu nennen, wie dies Gerhardt[1]) schon im Jahre 1860 vorgeschlagen hat.

Reinke[2]) hatte schon früher die functionelle Struktur des elastischen Gewebes in der Pars membranacea der menschlichen Stimmlippe und dem Processus vocalis posterior nachgewiesen und damit die Reihe der Organe mit typisch functioneller Struktur des Bindegewebes vermehrt. In Uebereinstimmung mit den Befunden Reinke's möge über den Bau der Stimmlippe selbst folgendes ausgeführt werden: Der mittlere Theil der elastischen Fasern der Stimmlippe entspringt aus den Fasern des elastischen Knorpels, der die vordere Spitze und den vorderen Rand des Processus vocalis posterior bildet, der äussere Theil entspringt oben, lateral und medial vom Perichondrium, das hier ganz aus elastischen Fasern besteht.

In dem Processus vocalis posterior durchkreuzen sich die medialen und lateralen Fasern des Periosts in rechtem Winkel und treten aus demselben in paralleler und sagittaler Richtung aus. Dem füge ich hinzu, dass die lateral vom Periost verlaufenden Fasern, wenn wir z. B. den linken Processus vocalis posterior der Betrachtung zu Grunde legen, als Hemmungen bei der Adduction der Stimmlippe, die medial am Periost verlaufenden Fasern, als Hemmungen bei der Abduction wirken (Taf. XIX, Fig. 11).

Die medialen und lateralen elastischen Fasern des Periosts kreuzen

1) l. c.
2) l. c. p. 105.

sich an der Spitze des Processus vocalis posterior in Curven, die sich in rechtem Winkel schneiden. Alle diese Fasern, und zwar die des Netzknorpels, des Perichondriums und die ventro-dorsal von der Stimmlippe dazukommenden bilden kurz vor dem Aryknorpel ein wirres Geflecht, aus dem dann die Fasern in paralleler Richtung sagittal gegen den Processus vocalis anterior hinziehen. Die Pars membranacea der Stimmlippe umfasst nun in Form eines Giebeldaches den M. thyreo-arytaenoideus internus, die capitalwärts gelegene Seite des Giebeldaches ist horizontal gegen den Ventriculus Morgagni gerichtet, die andere geht caudalwärts in den Conus elasticus über.

Nachdem die elastischen Fasern der Pars membranacea der Stimmlippe in paralleler und sagittaler Richtung caudalwärts bis fast an den Faserknorpelwulst gezogen sind, bilden sie kurz vor dem Eintritt in denselben „die zwei gelblich gefärbten biegsamen Fortsätze, die im vordersten Theile der Stimmlippe liegen und sowohl Farbe als jene leichte Verdickung derselben zunächst der vorderen Commissur bedingen“[1]). Sowohl an Frontal- als an Horizontalschnitten lässt sich das Verhalten des hier in horizontaler und frontaler Richtung ungemein stark verfilzten elastischen Fasern deutlich zeigen. Kurz vor dem Uebergange der elastischen Fasern der Stimmlippe in den Faserknorpelwulst sind dieselben achtenförmig verflochten und treten dann in den Faserknorpelwulst ein. Zwischen diesem Geflecht befinden sich an dem absteigenden, d. h. caudalwärts gelegenen Blatte der Stimmlippe zahlreiche Spalten, in denen eine grosse Menge von Drüsen eingelagert sind. Je mehr man sich dem freien Rande der Stimmlippe nähert, desto mehr nimmt die Zahl der Drüsen ab, so dass in der Höhe des freien Randes der Stimmlippen Drüsen nicht mehr liegen. In den lateralen Partien der Stimmlippen dagegen trifft man einige wenige Drüsen an dem Uebergange der Stimmlippen in den Faserknorpelwulst an, die in senkrechter Richtung capitalwärts verlaufen. In dem Faserknorpelwulst selbst liegen desgleichen einzelne zerstreute Drüsen.

In der Schleimhaut der Stimmlippe verläuft nach den Untersuchungen von B. Fraenkel[2]) und C. Benda[3]) eine Propria, die in Form von Leisten, die in ihrer Zahl schwanken, es sind 10—20 gezählt, parallel und sagittal verlaufen. Das submucöse Gewebe enthält gleichfalls elastische Fasern, die aber nicht in das Periost des Processus vocalis posterior und in den Faserknorpelwulst übergehen, Diese submucösen Fasern verlaufen parallel und sagittal mit den Bandfasern und den Leisten.

Die Structur der Stimmlippen selbst mit ihrem geschichteten Plattenepithel, die bindegewebigen sagittal und parallel verlaufenden Leisten, die ebenso verlaufenden Blutgefässe und die in der Propria hinziehenden elastischen Fasern, die ebenso verlaufen wie das Ligamentum vocale

1) Gerhardt, l. c.
2) Arch. f. Laryngol. Bd. I. H. 1. p. 17.
3) Arch. f. Laryngol. Bd. III. H. 2. p. 105.

elasticum und der M. thyreo-arytaenoideus internus, ist nach Reinke bedingt durch das Princip der functionellen Anpassung. Er führt aus, dass die Fasern des Ligamentum vocale in einer constanten Zugrichtung in Anspruch genommen werden, nämlich der sagittalen, und dass sie einem senkrecht auf dieser Richtung lastenden Drucke ausgesetzt sind. Die Fasern des Ligamentum vocale sind in Folge ihrer Elasticität dehnbar, ziehen sich nach Aufhören der dehnenden Kraft ohne Kräuselung in die Ruhelage zurück. Dem entsprechend sind im Ligamentum vocale die der Zugrichtung entsprechenden Fasern sehr verdickt, die schrägen anastomotischen atrophirt.

Ausserdem ist die Faserung des Netzknorpels an der Spitze des Processus vocalis posterior theilweise sehr deutlich nach dem Princip der Culmann'schen Trajectorien gebaut: dem ist nach der vorliegenden Untersuchung hinzuzusetzen, dass auch in dem Faserknorpelwulst, dem ventralen Ansatze der Stimmlippen, die Faserung des Netzknorpels grösstentheils nach dem Princip der Culmann'schen Trajectorien gebaut ist.

Die secundär functionelle Anpassung ist in der Schleimhaut nach Reinke ausgeprägt dadurch, dass die Papillen in Leisten umgewandelt sind, die der Zugrichtung des Ligamentum vocale folgen; desgleichen verlaufen die Gefässe und die elastischen Fasern im subepithelialen Gewebe parallel der Zugrichtung des Ligamentum vocale und sind sagittal angeordnet. Es ist demnach nach Reinke der specifischen Function der Stimmlippe das elastische Skelet derselben angepasst.

Die Beanspruchungen, denen die Stimmlippen ausgesetzt sind, sind, wie ausgeführt wurde, im Wesentlichen solche in der Richtung des Zuges. Wenn wir uns die Aryknorpel und den Faserknorpelwulst als zwei feste Punkte vorstellen (Taf. XIX, Fig. 12) und die Stimmlippe als eine elastische Spirale auffassen, so werden die Stimmlippen, wenn reine Zugbeanspruchungen wirksam sind, wie eine Spirale gedehnt und nehmen nach Aufhören des Zuges die Grundstellung wieder ein. Nun bilden aber die Aryknorpel mit dem Cricoidknorpel das Will'sche Cylindergelenk, in dem die Cartilago arytaenoidea sich so um den in einem Winkel von ca. 60° schräg abfallenden Gelenktheil der Cartilago cricoidea dreht, dass der Processus vocalis posterior gehoben und der Processus muscularis gesenkt wird und umgekehrt. Bei diesen Gelenkbewegungen, die mit der Erweiterung und Verengerung der Stimmlippe einhergehen, findet neben der Zugbeanspruchung bei Abduction der Stimmlippe

1) eine Biegung über die Fläche oder Abknickung nach oben (Hebung im dorsalen Theile der Stimmlippe),
2) eine Biegung über die hohe Kante,
3) eine Torsion in dem ganzen Verlaufe der Stimmlippe statt. Die Torsion vertheilt sich gleichmässig auf die ganze Länge der Stimmlippe. Ihr grösster Umfang wird gemessen durch die Neigung der Fläche an der vorderen und hinteren Anheftungsstelle.

An der Photographie eines diese Verhältnisse wiedergebenden Modells treten die angegebenen Beanspruchungen deutlich in die Erscheinung (Taf. XIX, Fig. 13). Die Zugbeanspruchungen erfolgen in der Längsrichtung der Stimmlippe, die Biegungsbeanspruchungen in querer Richtung und zwar in capito-caudaler und in transversaler Richtung. Eine Druckbeanspruchung findet bei dem elastischen Gewebe der Stimmlippe senkrecht zu der Zugbeanspruchung, wie Reinke dies ausführt, nicht statt. Es fehlt dem elastischen Gewebe, um einen Druck hervorzubringen, die Strebefestigkeit, die z. B. der Knochen hat vermöge seiner querlaufenden Strebepfeiler. Ferner findet eine Volumensveränderung, wie sie der Druck erzeugt, bei dem elastischen Gewebe der Stimmlippe nicht statt, sondern nur eine Gestaltsveränderung. Endlich wird niemals der Kehlkopf in dorso-ventralem Durchmesser comprimirt. Eine Compression des Kehlkopfs kommt besonders nicht bei der Contraction des M. transversus vor, da mit derselben stets gleichzeitig die elastische Stimmlippe durch die Wirkung der Mm. thyreo-cricoidei gespannt wird und der M. transversus nur den M. thyreo-arytaenoideus in seiner Wirkung unterstützt.

Des Ferneren wird nun der Faserknorpelwulst bei der Abduction der Stimmlippen verbreitert und hat, wie nachgewiesen wurde, elastische Fasern, die dieser Verbreiterung entgegenwirken. Desgleichen verlaufen in dem Faserknorpelwulst elastische Fasern, die den Beanspruchungen im Sinne der Verlängerung des Knorpels entgegenwirken, z. B. bei Verschiebung des Thyreoidknorpels durch die Wirkung des M. thyreo-cricoideus. Der Faserknorpel verändert nun bei jeder Zug- und Torsionsbeanspruchung, die beide Stimmlippen auf ihn ausüben, seine Gestalt. Wenn man sich von dieser Gestaltsveränderung ein Bild machen will, so dürfte folgendes Schema dafür dienlich sein: s. Taf. XIX, Fig. 14.

Die erweiterte Kenntniss von der functionellen Structur der Stimmlippe bedingt es, dass fernerhin folgende Fragen zu beantworten sind:

1) Ist die elastische Stimmlippe als Sehne oder als Band des M. thyreo-arytaenoideus internus aufzufassen:
2) Wie ist anatomisch und physiologisch der Begriff „Stimmlippe" zu definiren?

Durch die erste Frage wird die alte Discussion nach dem Zusammenhang zwischen Ligamentum vocale und M. thyreo-arytaenoideus internus wieder aufgenommen. Auf der einen Seite bestätigen Tourtonal[1]), Ludwig[2]), Henle[3]), Jacobson[4]) diesen Zusammenhang; auf der anderen be-

1) l. c.
2) Lehrbuch der Physiologie.
3) l. c.
4) Zur Lehre vom Bau und von der Function des M. thyreo-arytaenoideus. Arch. f. mikr. Anat. XXIX. p. 617.

streiten ihn Harless[1]), Luschka[2]), Krause[3]), Grützner[4]), Sappey[5]), Kanthak[6]) und Friedrich[7]). In jüngster Zeit ist der Zusammenhang zwischen den Muskeln und dem elastischen Gewebe, das in Sehnen vorkommt, eingehend von Smirnow[8]) studirt worden. Vorher hatte schon Treitz[9]) beobachtet, dass die einzelnen Muskelbündel der längsverlaufenden Muskeln des Oesophagus in Sehnen übergehen, die zum grössten Theil aus elastischem Gewebe bestehen, während Balzer[10]) dasselbe Verhalten für viele quergestreiften Muskeln nachwies. Im Allgemeinen wurde bisher angenommen, dass, wie auch Kölliker[11]) bemerkt, für die Sehnen der quergestreiften Muskeln die Armut an elastischen Fasern eigenthümlich sei. Dem ist jedoch nicht immer so; die Sehnen des M. transversus und genioglossus enthalten viel elastische Fasern. Smirnow schliesst: „In allen Fällen, in denen die Sehnen der quergestreiften Muskeln aus elastischem Gewebe bestanden, verloren sich eins oder beide sehnigen Enden der contractilen Fasern im fibrillärem Bindegewebe mit elastischen Fasern. In allen Fällen, in denen die quergestreiften Muskelfasern nicht in directe Beziehung zum knöchernen oder knorpeligen Skelett treten, in denen sie sich an andere mehr weiche Formen des Bindegewebes anheften, bestehen ihre Sehnen aus rein elastischem Gewebe oder es ist ihnen wenigstens eine grosse Menge elastischer Fasern beigemengt.“

Der M. thyreo-arytaenoideus inserirt sich nun genau wie dies auch bei der Katze zu beobachten ist, beim Menschen zum Theil an den lateralen Partien des Faserknorpelwulstes. Bei Beobachtung dieser Insertion mit homogener Immersion (Zeiss Apertur 1,30, Focaldistanz 2 mm, Compensationsocular 4) ist folgendes zu bemerken: Die einzelnen Muskelfasern nehmen kurz vor der Insertion in dem lateralen Theil des Faserknorpelwulstes einen gebogenen Verlauf und treten dann in das elastische Gewebe des Faserknorpelwulstes als distinkte Muskelfasern ein, so dass die Annahme wahrscheinlich ist, dass sie hier enden. In derselben Weise wie am Faserknorpelwulst die ventralen inseriren sich die dorsalen Muskelfasern des M. thyreo-arytaenoideus internus am Processus vocalis posterior. Weit schwieriger ist die Feststellung des Verhaltens des

1) Wagner's Handwörterbuch der Physiol. Bd. IV. p. 577.
2) l. c.
3) l. c.
4) Hermann's Handb. der Physiol. I. 2. p. 41.
5) Traité de l'anatomie.
6) Studien über die Histologie der Kehlkopfschleimhaut. Virchow's Archiv. Bd. 118.
7) l. c.
8) Anatomischer Anzeiger. Bd. 15. p. 484.
9) Ueber einen neuen Muskel im Duodenum, über elastische Sehnen. Prag. Vierteljahrsschr. 1853. No. 37.
10) Arch. de physiol. 1882. p. 314.
11) Handbuch der Gewebelehre. 1889. Bd. I.

M. thyreo-arytaenoideus internus zur Pars membranacea des Ligamentum vocale. Die einzelnen Muskelfasern laufen auf Horizontalschnitten betrachtet so, dass sie, je näher sie an das elastische Gewebe der Stimmlippe in ihrem dazu parallelen Verlaufe herankommen, immer vollständiger von den elastischen Fasern umwickelt erscheinen. An einzelnen Partien laufen die Muskelfasern des M. thyreo-arytaenoideus internus unter mehr oder weniger spitzem Winkel mit dem elastischen Gewebe der Stimmlippe zusammen und es ist hier eine Grenze zwischen Muskelfasern und elastischen Fasern der Stimmlippe nicht mehr festzustellen. Auch die parallel mit der elastischen Stimmlippe ziehenden Muskelfasern verlaufen vielfach so, dass sie schliesslich von elastischen Fasern derart umhüllt sind, dass sie vollständig mit denselben verwachsen erscheinen. Der Winkel, unter dem einzelne Muskelfasern in das Ligamentum vocale einbiegen, wird nur an sehr wenigen Stellen ein rechter. Betrachtet man mehrere aufeinander folgende Schnitte, so hat man den Eindruck, dass es sich hier nicht um Fasern handelt, die in ihrer longitudinalen Axe durchschnitten sind, sondern um solche Fasern, die in der gleichen sagittalen Ebene verlaufen wie die elastischen Fasern der Pars membranacea der Stimmlippe. Diese nicht parallel verlaufenden Muskelfasern sind aber so gering an Zahl, dass einserseits für die Wirkung des ganzen Muskels dies Verhältniss nicht in Betracht kommt; andererseits habe ich die Beobachtung Grützner's[1]), der sich Friedrich[2]) anschliesst, nicht machen können, nach der besonders im ventralen und dorsalen Abschnitte der Stimmlippe Muskelfasern, die nicht parallel sondern mehr longitudinal zum Labium vocale verlaufen, vorkommen. Henle[3]) schreibt in Uebereinstimmung hiermit, dass die dem Rande des Muskels nächsten Bündel vereinzelt zwischen den elastischen Strängen des Ligamentum thyreo-arytaenoideum inferius verliefen, mit welchen sie sehr fest zusammenhängen: Eine Anzahl Muskelfasern endige in diesen elastischen Fasern oder entspringe von ihnen.

Die Beziehungen der Lage des M. thyreo-arytaenoideus internus und des elastischen Gewebes der Stimmlippe zu einander sind demnach folgende: Beide inseriren sich, der M. thyreo-arytaenoideus internus zum Theil, das elastische Gewebe der Stimmlippe in toto ventral am Faserknorpelwulst, dem Processus vocalis anterior, dorsal am Processus vocalis posterior. Der M. thyreo-arytaenoideus internus geht, besonders in dem dorsalen Theile mit seinen einzelnen Muskelfasern in Sehnen über, die aus elastischem Gewebe bestehen, wie dies Balzer und besonders Smirnow für den M. genioglossus beschrieben haben, so dass man bei der Betrachtung den Eindruck erhält, die Muskelfaser gehe an der Stelle ihrer Insertion in elastisches Gewebe über.

---

1) Das Laryngo-Stroboskop und die laryngo-stroboskopische Untersuchung. Archiv für Laryngologie. Bd. III. 1. p. 13.

2) l. c.

3) l. c.

Das elastische Gewebe der Pars membranacea folgt nun passiv dem Zuge, den der M. thyreo-arytaenoideus internus auf dasselbe ausübt. Bei Contraction des M. thyreo-arytaenoideus internus erschlafft das elastische Gewebe, erst wenn der M. thyreo-arytaenoideus internus durch eigene Wirkung sich contrahirt und gleichzeitig durch die Wirkung z. B. des M. thyreo-cricoideus gedehnt wird, so folgt das elastische den M. thyreo-arytaenoideus dachgiebelartig umfassende Ligament der auf den M. thyreo-arytaenoideus internus einwirkenden dehnenden Kraft. Auf die Veränderungen, die der sich contrahirende Muskel auf die Gestalt des Ligamentum thyreo-arytaenoideum inferius in seiner Function als Zungenpfeife ausübt, soll an dieser Stelle nicht eingegangen werden. Erwähnen will ich nur, dass nach Oertel[1]) die Töne im Brustregister durch die Schwingungen der elastischen Bänder in ihrer ganzen Länge und Breite hervorgebracht werden, während die Töne im Falsetregister durch Längstheilung der Stimmlippenfläche in aliquote Theile unter Bildung von Knotenlinien entstehen; diese Feststellungen Oertels sind, wie weiter unten ausgeführt werden soll, bestimmend dafür, wie der Begriff Stimmlippe zu definiren ist.

Die elastische Pars membranacea ist nach dem Vorstehenden nicht als Sehne des M. thyreo-arytaenoideus internus aufzufassen, sondern als ein den Muskel dachgiebelartig umhüllendes Band, das mit dem M. thyreo-arytaenoideus internus bei der Beanspruchung des Muskels secundär in Beziehung tritt.

Einen directen Uebergang des elastischen Gewebes in die Muskelfasern am ventralen oder dorsalen Ende des M. thyreo-arytaenoideus internus habe ich nie beobachten können. Ebenso wie im Allgemeinen die Sehne die Muskelfaser, die in ihrem Sarkolemm, das aus Bindegewebe und Sarkoplasma besteht, liegt, becherartig umhüllt, so umfassen, wie dies an dem M. thyreo-arytaenoideas internus des Menschen und der Katze (Tafel XIX, Fig. 15) zu sehen ist, die von dem Faserknorpelwulst kommenden elastischen Fasern glockenförmig das Ende einer jeden Muskelfaser.

Was verstehen wir nun unter der Bezeichnung „Stimmlippe"? Die Beantwortung dieser Frage stösst auf Schwierigkeiten, weil bei der verschiedenartigen functionellen Beanspruchung für die verschieden zu bildenden Laute die laterale Grenze der Beanspruchung ständig wechselt. Wenn man, wie B. Fränkel[2]) „das Stimmband nennt, was die seitliche Kehlkopfwand median überragt", so hat diese Abgrenzung, wie Fränkel selbst sagt, auch vom rein anatomischen Standpunkt „etwas Willkürliches an sich." Fränkel sagt ferner, dass die Grenze nicht genau dem M. thyreo-arytaenoideus internus entspreche, vielmehr darüber hinaus in den M. thyreo-arytaenoideus externus greife. Diesen könne man aber nicht in

1) l. c.
2) l. c.

seiner ganzen Ausdehnung der Stimmlippe zulegen, schon weil ein Theil seinern Fasern sich nach oben in die äussere Wand des Ventrikels hinaufziehe.

Fränkel hält es nun vom anatomischen Standpunkte für unmöglich, die Stimmlippe auf das fibrös-elastische Ligamentum thyreo-arytaenoideum zu beschränken und zwar aus folgendem Grunde. Er sagt: Jeder Frontalschnitt zeigt, dass die Muskelsubstanz nicht plötzlich auftritt. Die ersten hier immer quer getroffenen Muskelbündel, die gegen das Ligament auftreten, liegen vereinzelt von ihren Nachbarn durch verhältnissmässig breite Züge fibrös-elastischen Gewebes getrennt. Erst allmälig treten hinter diesen Vorposten die keilförmige Phalanx des dicht aneinander gedrängten Muskelgewebes in die Erscheinung. „Wer kann hier sagen, wo das Ligament aufhört und wenn ich so sagen darf, das Sarkolemma beginnt?" Eins gehe vielmehr direct und unmittelbar in das andere über. Das fibrös-elastische Band erhalte überdies seine Gestalt von dem eingelegten Muskel und sitze demselben wie ein Deckel auf. Das Stimmband sei ein aus verschiedenen Geweben zu seinem grossen Zwecke einheitlich gestaltetes Ganze, dessen laterale Grenze durch conventionelle Uebereinkunft festgesetzt werden müsse.

Vom anatomischen Standpunkt aus kann man freilich die laterale Grenze der Stimmlippe conventionell festlegen. Ferner schliesse ich mich der Ausführung B. Fränkel's an, dass auch vom anatomischen Standpunkte die Bezeichnung Stimmlippe nicht auf das fibrös elastische Ligamentum thyreo-arytaenoideum beschränkt werden könne. Auf Horizontalschnitten durch den Kehlkopf beobachtet man, dass die Muskelfasern des M. thyreo-arytaenoideus internus dort, wo sie zunächst dem fibrös-elastischen Ligamentum thyreo-arytaenoideum anliegen, demselben parallel verlaufen und zwar so, dass das elastische Gewebe die nächstgelegenen Muskelfasern vollständig umhüllt und die Muskelfasern mit dem elastischen Gewebe der Stimmlippe ein Ganzes bilden. Das elastische Gewebe dehnt sich, allmälig dünner werdend, über den ganzen M. thyreo-arytaenoideus internus aus, so dass es auf Horizontalschnitten wie eine Wolke über ihm liegt. Man kann aber unterscheiden, wo das elastische Gewebe aufhört und die Muskelfasern anfangen. Es treten allerdings an einigen Theilen der Stimmlippe in derselben horizontalen Ebene mit der fibrös-elastischen Stimmlippe einige Muskelfasern unter einem mehr oder weniger spitzwinkligen Verlaufe in das elastische Gewebe ein; diese haben aber in ihrer Wirkung keinen oder nur einen geringen Einfluss. Uebereinstimmend hiermit sagt auch Henle[1]), dass die dem Rande des Muskels nächsten Bündel vereinzelt zwischen den elastischen Strängen des Ligamentum thyreo-arytaenoideum inferius verlaufen, mit welchen sie sehr fest zusammenhängen und dass eine Anzahl Muskelfasern in diesen elastischen Fasern endige oder von ihnen entspringe.

1) l. c. p. 99.

Es lässt sich demnach die Grenze bestimmen, wo das Ligamentum thyreo-arytaenoideum inferius als Ganzes aufhört und der M. thyreo-arytaenoideus als Ganzes anfängt. Es muss blos festgestellt werden, dass das fibrös-elastische Gewebe mit seinen Ausläufern und vielfachen Anastomosen die einzelnen Muskelfasern mehr oder weniger umhüllt, so dass in ihrer Wirkung das elastische Ligamentum thyreo-arytaenoideum und der M. thyreo-arytaenoideus internus thatsächlich als ein einheitliches Gebilde wirken.

Der Ausdruck „Stimmlippe" lässt sich nach Vorstehendem anatomisch nicht festlegen. Will man es trotzdem, so wird eine willkürliche Grenze festgesetzt wie vergleichsweise von den Chirurgen das Collum chirurgicum humeri, während das Collum anatomicum die wirkliche Grenze bedeutet. Der Ausdruck „Stimmlippe" kennzeichnet das Organ nur in Beziehung auf seine Function und nach der bei jeder Lautgebung verschiedenen functionellen Beanspruchung wechselt der jeweilig als Stimmlippe, d. h. Zungenpfeife wirksame Theil des fibrös-elastischen Ligamentum thyreo-arytaenoideum und des M. thyreo-arytaenoideus internus.

Ligamentum ventriculare.

Die elastischen Fasern der falschen Stimmlippe, die eine Fortsetzung der Membrana laryngis elastica vorstellen, schildert Lauth folgendermaassen: „Cette même membrane forme plus haut les ligamens supérieurs du larynx ou ligamens thyro-aryténoidiens supérieurs; mais les fibres élastiques n'y sont guère renforcées, et la principale saillie de ces replis est due à un amas des glandes, qui y sont logées et qui font partie des glandes aryténoides. Les ligamens supérieurs du larynx ne sont pas plus isolés des ligamens inférieurs que ceux-ci ne l'étaient du ligament cricothyroidien: leur continuité est établie par une couche de tissu élastique extrêmement mince á la verité, qui tapisse les ventricules du larynx."

Tourtual[1]), dessen Beschreibung der elastischen Fasern mit der Lauth's im Ganzen übereinstimmt, schildert am falschen Stimmbande noch besonders zwei Anhänge, einen unteren und einen äusseren. Der untere, Ligamentum arcuatum, füllt den Zwischenraum der Insertionen des oberen und unteren Bandes. Der äussere Anhang, Ligamentum arytaenoideum transversum, queres Pyramidenknorpelband, setzt sich von den äussern Fasern des Taschenbandes, nahe seiner Insertion abtretend quer an der vorderen Fläche des Giessbeckenknorpels so fort, dass es mit seinem unteren Rande an die Querleiste desselben sich anheftet, an dem oberen frei ist und mit seinem Ende an den mittleren Theil des äusseren Randes dieses Knorpels zwischen der Querleiste und dem Hügel geht. Es ist vor der Fovea triangularis hergespannt und lässt zwischen sich und dieser Grube eine nach oben offene Lücke übrig. Durch Anziehen des Querbändchens nach aussen wird das ganze Taschenband angespannt.

1) l. c. p. 97.

Dieser theilweise Zusammenfluss des elastischen Gewebes beider Stimmlippen war an allen Frontalschnitten (s. Fig. 3 u. 4) der angefertigten Serien zu bestätigten. Sowohl an den Frontalschnitten, welche fest am Faserknorpelwulst durch den Larynx gelegt waren wie auch an Schnitten, die in der Mitte der Stimmlippen durch den Larynx fielen, ziehen Stränge elastischer Fasern von den wahren Stimmlippen zu den falschen hin. In der Mitte der Stimmlippen sind die Ausstrahlungen von der wahren zur falschen Stimmlippe am schwächsten. Dagegen ziehen in der Höhe des Faserknorpelwulstes mächtige Bündel elastischer Fasern von der wahren Stimmlippe zur falschen (Beginn des Ligamentum arcuatum Tourtual's). Genau wie Tourtual es beschreibt, geht ferner an der dorsalen Fläche des Giessbeckenknorpels eine sehr umfangreiche elastische Membran so fort, dass sie mit ihrem unteren Rande sich an der Querleiste derselben anheftet, an der oberen frei ist. Das Band ist vor der Fovea triangularis hergespannt und lässt zwischen sich und dieser Grube eine nach oben offene Lücke übrig. Durch Anziehen dieses Bandes sowohl bei Wirkung des M. crico-arytaenoideus posticus als auch des M. thyreo-cricoideus wird die falsche Stimmlippe gespannt. Luschka[1]) ist über diesen Punkt anderer Meinung; er leugnet das von Tourtual beschriebene Ligamentum transversum, dagegen giebt er zu, dass an der medialen Grenze der Fovea triangularis wie auch lateralwärts an der Fovea triangularis, d. h. an der vorderen äusseren Seite der Giessbeckenknorpel ein theilweiser Zusammenfluss des elastischen Gewebes beider Stimmlippen einer Seite stattfindet.

Nach den vorliegenden Horizontalschnitten stellt das Ligamentum arytaenoideum transversus Tourtual's, dass durch sein Angespanntwerden beide falschen Stimmlippen mitzieht, den dorsalen Theil des an dieser Stelle sehr starken Conus elasticus vor. Von ihm aus gehen umfangreiche Bündel elastischer Fasern (Taf. XIX, Fig. 16) an die medialen Theile des Aryknorpels und ziehen dann, indem sie sich fortwährend gabeln und in den durch die Gabelungen gebildeten Hohlräumen jene zahllosen acinösen Drüsen einschliessen, die Luschka veranlassten, die falsche Stimmlippe Crista glandularis zu nennen, bis zu ihrer Insertion am Schildknorpelwinkel. Die elastischen Fasern sind im ventralen Theile der falschen Stimmlippe, wie dies auch Henle und Friedrich angeben, bandartig in starken nebeneinander z. Th. auch anastomosirenden Strängen mit wenig eingelagerten Drüsen angeordnet. Die elastischen Fasern, die auch im mittleren und dorsalen Theile ihre Verlaufsrichtung beibehalten, treten hier sehr auseinander und fassen zwischen sich jene grosse Zahl von acinösen Drüsen. Die stärkere Anordnung der elastischen Fasern im ventralen Theile der falschen Stimmlippe ist auch auf Frontalschnitten (Fig. 3) zu beobachten.

Von der Insertionsstelle der falschen Stimmlippe am inneren Schild-

1) l. c. p. 99.

knorpelwinkel ziehen ähnliche elastische Faserstränge nach der Epiglottis (Ligamentum thyreo-epiglotticum, Fig. 1, 5) und besonders eins nach der Plica ventricularis. In dieser liegen zwischen den miteinander anastomosirenden elastischen Fasern unregelmässig angeordnete acinöse Drüsen und der M. ventricularis, der aber keinen directen Zusammenhang mit den elastischen Fasern der Plica ventricularis hat.

Die elastischen Fasern geben für das Ligamentum ventriculare das Skelet ab ebenso wie für das Ligamentum thyreo-arytaenoideum inferius; der M. ventricularis ist beim Menschen rudimentär und hat keinen oder nur einen verschwindenden Einfluss auf die Thätigkeit des Ligamentum ventriculare.

Die Function des Ligamentum ventriculare ist eine zwiefache. Einmal wird durch die Anspannung des elastischen Gewebes eine Compression der Drüsen herbeigeführt und so bei jeder Bewegung des Kehlkopfes die Entleerung des in den Drüsen vorräthigen Secrets, das das Larynxlumen durchfeuchtet, erleichtert. Andrerseits ist das elastische Gerüst der falschen Stimmlippe und der geschilderte Zusammenhang desselben mit dem der wahren Stimmlippe von Bedeutung für die Stimmbildung. Bei jeder Anspannung der wahren Stimmlippe wird durch den Zusammenhang mit der falschen Stimmlippe letztere auch mit angespannt. Diese Anspannung der falschen Stimmlippe kann eine solche sein, dass das Lumen des Ventriculus Morgagni vollständig verschwindet und die falsche Stimmlippe bei gewissen Tonbildungen, besonders bei hohen Tönen als Dämpfung auf der wahren Stimmlippe aufliegt. Man kann sich von diesem Verhalten der falschen Stimmlippen überzeugen, wenn man nach dem Vorgange von Johannes Müller im herausgeschnittenen Kehlkopfe Töne erzeugt. Um dies zu erreichen, müssen die Kehlkopfbänder in eine Lage gebracht werden, die der entspricht, die der tönende Kehlkopf beim Lebenden hat. Johannes Müller[1]) zog zu diesem Zwecke durch die Giessbeckenknorpel dermaassen einen Pfriemen, dass ihre vorderen Kanten sich eng berührten. Durch den Winkel der Cartilago thyreoidea dicht oberhalb der Insertionsstelle des Ligamentum thyreo-arytaenoideum inferius zog er nun einen Faden, durch den man, nachdem er über eine Rolle geführt und mit Gewichten belastet worden ist, der Stimmlippe jede beliebige Spannung je nach der Grösse der Gewichte geben kann. Wird ein so hergerichteter Kehlkopf mit einem Blasebalg angeblasen, so hört man auch bei einer nur mässigen Anspannung einen der menschlichen Stimme entsprechenden Ton.

Nach jedem dieser häufig wiederholten Versuche schnitt ich in die eine Seite des Kehlkopfes ein grosses Loch, durch welches ich bei verschiedener Belastung die erhaltene wahre und falsche Stimmlippe beobachtete. Es zeigte sich dabei, dass bei einer mässigen Belastung beide Stimmlippen so gespannt waren, dass der Ventriculus Mor-

1) Handbuch der Physiologie des Menschen. Coblenz. 1840. 2. Bd. p. 185.

gagni schlitzförmig wurde, bis bei stärkerer Belastung das Lumen des Ventriculus Morgagni vollständig schwand und die falsche Stimmlippe als Dämpfung auf der wahren ruhte. Welchen Einfluss die bei verschiedener Belastung in anderer Form als Dämpfung auf der wahren Stimmlippe ruhende falsche Stimmlippe auf die Bildung der Töne, besonders in den zu unterscheidenden Registern hat, soll der Gegenstand einer weiteren Untersuchung sein.

Die vorstehende Arbeit wurde im physiologischen Laboratorium der thierärztlichen Hochschule angefertigt. Herrn Geheimrath Prof. Dr. Hermann Munk, der mir in liberalster Weise einen Arbeitsplatz zur Verfügung stellte, spreche ich meinen aufrichtigen Dank aus.

Erklärung zu den Abbildungen

auf Tafeln XVIII u. XIX.

Figur 1 Uebersichtsbild über das elastische Gewebe des Kehlkopfs nach Lauth, l. c. p. 115.
1 Theil der Zunge, 2 Lig. glosso-epiglotticum enthaltend elastische Fasern, 3 Theil vom Körper der Zungenbasis, 4 Epiglottis, 5 Elastisches Lig. thyreo-epiglotticum, 6 Cart. thyreoidea, 7 Cart. cricoidea, 8 Lig. ary-epiglotticum, 9 Cart. cuneiformis, 10 Cart. arytaenoidea, 11 Lig. thyreo-arytaenoideum superius, 12 Lig. thyreo-arytaenoideum inferius, 13 13a Zwei Theile des elastischen Lig. hyo-thyreoideum, 15 Elastisches Lig. hyo-epiglotticum, 16 M. glosso-epiglotticus, 17 Conus elasticus, 18 Elastisches Lig. crico-tracheale.

Figur 2 Anordnung der elastischen Fasern des Conus elasticus auf einem Horizontalschnitte durch den Kehlkopf.
1 Cart. thyreoidea, 2 Conus elasticus, 3 Cart. cricoidea, 4. M. thyreo-arytaenoideus int., 5 M. crico-arytaenoideus post.

Figur 3 Anordnung der elastischen Fasern des Conus elasticus auf einem Frontalschnitte durch den Kehlkopf.
1 Conus elasticus, 2 Stimmlippe, 3 Falsche Stimmlippe, 4 Epiglottis, 5 Cart. thyreoidea, 6 Cart. cricoidea, 7 Schilddrüse, 8 M. thyreo-arytaenoideus int.

Figur 4 Frontalschnitt durch den Kehlkopf in der Nähe des Faserknorpelwulstes.
1 Hervortreten des Zusammenhanges der elastischen Fasern des Conus elasticus und der der Stimmlippe. Beide Stimmlippen (1) gehen in einander über, 2 Ventriculus Morgagni, 3 Recesssus des Ventriculus Morgagni, 4 Cart. thyreoidea.

Figur 5 Uebersichtsbild in der Höhe des Faserknorpelwulstes.
1 Faserknorpelwulst, 2 Stimmlippe, 3 Proc. vocalis post. 4 Cart. arytaenoidea, 5 Cart. cricoidea, 6 Crico-arytaenoidgelenk, 7 Cart. thyreoidea, 8 Recessus des Ventriculus Morgagni, 9 M. thyreo-arytaenoid. int. * * Umschlagestelle des Perichondriums.

Figur 6 1 Proc. vocalis ant. (Faserknorpelwulst) Horizontalschnitt, 2 Stimmlippe mit Uebergang in die andere Stimmlippe, 3 Cart. thyreoidea.

Figur 6a 1 Frontalschnitt durch den Faserknorpelwulst, 2 Ansatz der Stimmlippe an den Faserknorpelwulst, 3 Cart. thyreoidea, 4 M. thyreo-arytaenoideus int.

Figur 6b Schematische Darstellung des Faserknorpelwulstes. ab quere Diagonale desselben.

Figur 7 Horizontalschnitt durch den Kehlkopf eines 38 cm langen menschlichen Embryos in der Höhe des Faserknorpelwulstes.
1 Faserknorpelwulst, 2 Stimmlippe, 3 Cart. thyreoidea.

Figur 8 Horizontalschnitt durch den Kehlkopf einer ausgewachsenen Katze in der Höhe des Faserknorpelwulstes.
1 Faserknorpelwulst (proc. vocalis ant.), 2 Stimmlippe, 3 M. thyreo-arytaenoideus int.

Figur 9 Horizontalschnitt durch den Kehlkopf einer drei Monate alten Ratte in der Höhe des Faserknorpelwulstes.
1 Faserknorpelwulst (Proc. vocalis ant.), 2 Stimmlippe, 3 M. thyreo-arytaenoideus int., 4 Cart. thyreoidea.

Figur 10 Schematische Darstellung des Verlaufs der elastischen Fasern in dem Faserknorpelwulst.
1 Cart. thyreoidea, 2 Verlauf der elastischen Fasern im Faserknorpelwulst (Proc. vocalis ant.), 3 Stimmlippe.

Figur 11 Schematische Darstellung der lateral vom Periost des Proc. vocalis post. verlaufenden elastischen Fasern.

Figur 12 Schematische Darstellung der Zugbeanspruchungen der Stimmlippe.

Figur 13 Photographie eines Modells, das die Beanspruchungen der Stimmlippe wiedergiebt.

Figur 14 Schematische Darstellung der durch Zug- und Torsionsbeanspruchung der Stimmlippe erfolgenden Gestaltsveränderung des Faserknorpelwulstes.

Figur 15 Zusammenhang der elastischen Fasern mit den Muskelfasern am M. thyreo-arytaenoideus int. der ausgewachsenen Katze.

Figur 16 Horizontalschnitt durch die falsche menschliche Stimmlippe.
1 Cart. thyreoidea, 2 Cart. arytaenoidea, 3 Lig. thyreo-arytaenoideum sup., 4 Beginn des Lig. arcuatum, 5 Lig. transversum, 6 Recessus ventriculi Morgagni, 7 M. transversus.



Fig. 1.

Fig. 3.

Fig. 6b.

hondrium

Fig. 5

Fig. 6a

J. Kutzenstein del.

E. Lane, Lith. Inst., Berlin.

Fig. 13.

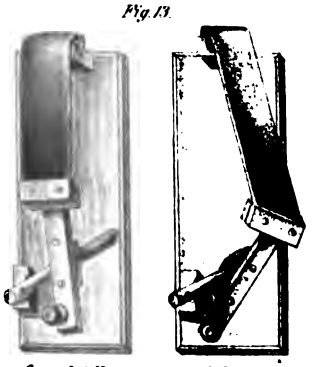

Grundstellung. Abduction.

Fig. 15.



Fig. 16.

Autor del.

E. Lange Lith. Inst. Berlin

XXXII.

(Aus der Univ.-Poliklinik für Ohren-, Nasen- und Kehlkopfkranke zu Breslau.)

Beitrag zur Frage des Uebergangs gutartiger Kehlkopfgeschwülste in bösartige.

Von

Prof. Dr. **V. Hinsberg** (Breslau).

(Hierzu Tafel XX.)

Wir hatten vor Kurzem Gelegenheit einen Fall klinisch zu beobachten und histologisch zu untersuchen, der mir einen sehr interessanten Beitrag zur Frage nach der Umwandlung gutartiger Larynxtumoren in maligne, und nach der Rolle, die intralaryngeale Eingriffe dabei spielen, zu bilden scheint.

Die Fragen selbst, um die es sich handelt, sind in dem Semon'schen Bericht über die von ihm angestellte Sammelforschung[1]) und später zu wiederholten Malen in diesem Archiv discutirt worden, so dass ich sie wohl als bekannt voraussetzen darf.

Ich begebe mich medias in res, indem ich zunächst Krankengeschichte und Resultat der mikroskopischen Untersuchung mittheile.

A. Krankengeschichte.

Der damals 75jährige Gärtner Theodor H. aus Wartenberg erschien am 2. 5. 99 zum ersten Mal in der Universitätspoliklinik für Ohren-, Nasen- und Kehlkopfkranke zu Breslau. Er gab an, dass er seit etwa $^1/_2$ Jahre Druckgefühl im Halse verspüre. Seit ungefähr der gleichen Zeit sei er auch heiser, manchmal leide er an Athembeschwerden.

Der Patient war für sein Alter ziemlich rüstig, in mässigem Ernährungszustand. Innere Organe ohne pathologischen Befund.

Kehlkopfbefund: Die Stimmbänder sind von einem etwa walnussgrossen, blassen, gelappten Tumor überlagert. Den Ausgangspunkt des Tumors bildet anscheinend die Gegend des rechten Aryknorpels. Von den Stimmbändern ist nur der vorderste Theil zu übersehen. — Exstirpation mit Schrötter'scher Zange,

1) Centralbl. f. Laryng. V. u. VI. Jahrg.

der ganze dünn gestielte Tumor wird auf einmal abgerissen. — Nach der Exstirpation lässt sich der ganze Larynx übersehen, er ist bis auf die gesetzte Wundfläche vollkommen normal. — Die exstirpirte Geschwulst wird der Demonstrationssammlung einverleibt.

Am 23. 1. 1900 erscheint der Pat. wieder und giebt an, dass er seit Mitte December wieder an Athembeschwerden leide. — Kehlkopfbefund: Larynxeingang überlagert von einem etwa haselnussgrossen Tumor von hellgraugelber Farbe und etwas glasigem Aussehen. — Exstirpation mit der galvanokaustischen Schlinge. Insertionsstelle rechte ary-epiglottische Falte, dicht am Aryknorpel. — Der Pat. wird angewiesen, sich in 14 Tagen wieder vorzustellen.

14. 2. 00. Kehlkopfbefund: Rechte ary-epiglottische Falte verdickt und anscheinend z. Theil durch Tumormassen ersetzt. Die verdächtigen Stellen werden mit der Doppelcurette entfernt. Sie scheinen sich in den Morgagni'schen Ventrikel zu erstrecken. Die exstirpirten Massen bestehen aus mehreren grösseren und kleineren Gewebsteilen.

9. 3. 00. Aus dem hintersten Theil des Ventriculus Morgagni ragt ein kleines, graues Knötchen hervor. Entfernung mit Doppelcurette, es ist etwa erbsengross.

25. 5. 00. Rechte ary-epiglottische Falte etwas verdickt, anscheinend von normaler Schleimhaut überzogen. Stimm- und Taschenbänder normal.

30. 10. 00. Rechte ary-epiglottische Falte nur noch ganz wenig verdickt, von glatter Schleimhaut überzogen. Von Tumor nichts zu entdecken. Nirgends Drüsenschwellungen nachweisbar.

7. 6. 01. Nach langer Pause stellt der Pat. sich wieder vor. Er ist seit einiger Zeit wieder heiser.

Rechts vom M. sterno-kleidomastoid. eine Reihe erbsengrosser Drüsen. Die rechte ary-epiglottische Falte ist in einen etwa bleistiftdicken, dunkelrothen, höckrigen Tumorstrang verwandelt. Die rechte Hälfte der Epiglottis ist nach der Medianlinie zu verdrängt. Rechter Aryknorpel vollkommen fixirt, rechtes Stimmband nicht zu übersehen. — Ein Theil des Tumors wird mit der kalten Schlinge abgetragen. Nachher kommen Tumormassen, die aus dem Sinus pyriformis hervorragen, zum Vorschein. Auch diese werden zum Theil (mit Doppelcurette) entfernt. In Anbetracht des hohen Alters des Pat. (75 Jahre) wird von einem grösseren Eingriff Abstand genommen.

9. 7. 01. Fast die ganze rechte Kehlkopfhälfte ist von einem höckrigen, zum Theil oberflächlich ulcerirten Tumor eingenommen.

6. 9. 01. Pat. kann seit einigen Wochen nichts Festes mehr geniessen, ist in der Ernährung stark reducirt. Drüsen am rechten Sternocleidomastoid. bis zu etwa Haselnussgrösse angewachsen. Die bei der letzten Untersuchung constatirte Geschwulst hat erheblich an Umfang zugenommen, sie ist stellenweise oberflächlich ulcerirt.

Seitdem haben wir den Pat. nicht wieder zu Gesicht bekommen, Anfragen nach seinem Schicksal blieben unbeantwortet.

B. Untersuchung der exstirpirten Geschwulsttheile.

Sämmtliche exstirpirten Gewebstheile wurden, zum grössten Theil in Serienschnitte zerlegt, mikroskopisch untersucht.

1. Am 2. 5. 99 exstirpirter Tumor.

Nach Feststellung des ersten Recidivs wurde der zuerst exstirpirte Tumor, der zunächst der Sammlung einverleibt war, auch mikroskopisch untersucht.

Er ist in gehärtetem Zustand (Müller-Formalin) von hellgrauer Farbe und ziemlich weicher Consistenz. Die Oberfläche ist leicht gelappt, an einer Stelle, die offenbar dem Insertionspunkt entspricht, befindet sich eine Einziehung. Die Geschwulst wird zunächst durch einen Schnitt, der durch die Insertionsstelle gelegt wird, ungefähr halbirt. Die Schnittfläche erscheint gleichmässig gelblich-weiss, an mehreren Stellen sind, schon makroskopisch sichtbar, etwa stecknadelkopfgrosse Hohlräume bemerkbar, zum Theil nahe an der Peripherie, zum Theil ganz im Centrum des Tumors liegend.

Mikroskopische Untersuchung.

Uebersichtsschnitte durch die Mitte des ganzen Tumors und durch die Insertionsstelle.

Die Hauptmasse der Geschwulst besteht aus jungen Bindegewebszellen mit grossem, bläschenförmigem Kern, die einzeln oder zu zweien in ein Maschenwerk von feinen Bindegewebsfasern eingebettet sind. Während die Mehrzahl der Zellen einkernig ist, finden sich vereinzelt solche mit mehreren Kernen, die zum Theil den Namen Riesenzellen verdienen. An der Insertionsstelle, an der deutlich ein kurzer Stiel zu erkennen ist, ist das Gewebe etwas derber, im Stiel verlaufen einige grössere Gefässe, die sich theilen und ihre Aeste in das Tumorgewebe fächerförmig ausstrahlen lassen.

An einzelnen Stellen zeigt die Oberfläche des Tumors einen gut erhaltenen Ueberzug von mehrschichtigem Plattenepithel; es findet sich vorwiegend in den Furchen, welche die einzelnen Lappen trennen. Auf der Oberfläche der Lappen selbst dagegen ist meist kein Epithel vorhanden, es ist offenbar zu Grunde gegangen. Hier zeigt das Tumorgewebe starke, kleinzellige Infiltration, zwischen den Zellen finden sich feine Fäden einer homogenen Masse, die sich bei der van Gieson'schen Färbung braungelb tingiren, anscheinend Fibrin.

Stellenweise liegen mitten im Tumor Epithelleisten, die auf dem betreffenden Schnitt nicht mit dem Oberflächenepithel zusammenhängen. Die Durchsicht nebeneinanderliegender Schnitte ergiebt jedoch, dass ein solcher Zusammenhang vorhanden ist, es handelt sich um den Epithelüberzug der die Lappen trennenden Furchen. Auch in der Umgebung des Stieles erscheinen einige solcher, anscheinend isolirter Epithelinseln, die sich jedoch bei Durchsicht der Schnittserien ebenfalls als mit der Oberfläche zusammenhängend erweisen.

An verschiedenen Stellen befinden sich kleine von Plattenepithel ausgekleidete und von abgeschuppten Zellen und Zelldetritus zum Theil ausgefüllte Hohlräume. Zum Studium der letzteren wurde eine grössere

Schnittserie durch einen Theil des Tumors, in dem schon makroskopisch eine solche Cyste sichtbar war, angelegt. Die Durchsicht der Serie ergiebt, dass ein Theil der Cysten ganz isolirt im Bindegewebe liegt, dass dagegen die Epithelwandung anderer mit dem Deckepithel in Verbindung steht.

2. Am 23. 1. 00 exstirpirter Tumor.

Makroskopisch ist die beim ersten Tumor beschriebene Lappung weniger deutlich sichtbar. Consistenz wie beim primären Tumor.

Die Hälfte der Geschwulst wird in Serienschnitte zerlegt, Schnittrichtung senkrecht zu der durch die Exstirpation entstandenen Fläche.

Die letztere ist im mikroskopischen Bilde deutlich zu erkennen, sie ist breiter als die beim vorigen Tumor.

Das Grundgewebe der Geschwulst lässt deutlich 2 verschiedene Abschnitte unterscheiden: einen kleinen, der Basis unmittelbar benachbarten, in dem das Stroma sich genau wie bei dem ersten Tumor verhält, und die Hauptmasse des Tumors. Auch in letzterer handelt es sich um ein ähnliches Bild, jedoch sind die Bindegewebszellen kleiner als beim primären Tumor, die Fasern sind deutlicher ausgeprägt. Fast überall finden sich sehr zahlreiche Lymphocyten eingestreut. Die Grenze zwischen diesen beiden Partien ist ziemlich scharf. Nur der erst beschriebene kleine Abschnitt trägt an einer Stelle, die unmittelbar der durch die Exstirpation entstandenen Schnittfläche benachbart ist, vielschichtiges Plattenepithel, im Uebrigen ist weder an der Oberfläche der Lappen, noch in den Furchen etwas von Epithel zu entdecken. Ueberall findet sich an der Peripherie eine ähnliche von Rundzellen infiltrirte Zone, wie bei der primären Geschwulst. Cysten sind nirgends vorhanden.

3. Am 14. 2. 00 exstirpirte Theile.

Das ganze Material, etwa 10 Stücke bis zu Bohnengrösse, wird in lückenlose Serien zerlegt.

Ein Theil der exstirpirten Partien erweist sich bei der mikroskopischen Betrachtung als vollkommen normales Gewebe. Sie enthalten ein anscheinend der Spitze des Aryknorpels angehöriges Knorpelstückchen. Das nur stellenweise kleine, wohl entzündliche Infiltrationsherde zeigende Bindegewebe ist von einer regelmässigen Schicht von Plattenepithel mit niedrigen Papillen überzogen. An mehreren Stellen zeigt das Epithel kleine Defecte. Während an einigen derselben das Bindegewebe, nur von einer dünnen Exsudatschicht bedeckt, freiliegt, schiebt sich an anderen von den Rändern des ursprünglichen Epithellagers her eine dünne Schicht junger Epithelien über den Defect. Diese junge Oberhautlage ist gegen das Bindegewebe überall scharf begrenzt, sie ist nicht in die Tiefe gewuchert.

Die übrigen Stücke stammen von der aryepiglottischen Falte und zwar aus der Nähe des Arythaenoidknorpels. In allen Stücken fällt eine ziemlich beträchtliche Dicke der Plattenepithelschicht auf. Die Papillen sind

erheblich verlängert. Stellenweise überragen kleine, papillomähnliche Excrescenzen die Oberfläche. Da die Stücke zum Theil etwas schräg zur Oberfläche geschnitten wurden, erhält man hie und da Bilder, die sehr einem Carcinom ähneln. Die Durchsicht der Serien ergiebt jedoch, dass es sich nicht um ein solches handelt, dass vielmehr die Grenze zwischen Epithel und Bindegewebe überall scharf ist — meist ist deutlich eine Basalmembran erkennbar — dass das Epithel nirgendwo in die Tiefe gewuchert ist, und dass anscheinend isolirte Epithelinseln durch Schrägschnitte vorgetäuscht sind.

Nur ein Stück zeigt stellenweise höchst auffallende Verhältnisse. Es handelt sich um ein Knötchen von der Grösse einer halben Erbse, das anscheinend dem freien Rande der aryepiglottischen Falte aufsass, und das mit einem Stück vom Deckepithel der letzteren entfernt wurde. Es ist ausserordentlich schwierig, selbst bei genauem Studium der Schnittserien und mit Hülfe von Zeichnungen sich den sehr complicirten Aufbau des Präparates plastisch vorzustellen, noch schwieriger ist es, ihn anschaulich zu beschreiben.

Es scheint mir am zweckmässigsten, zu letzterem Zweck von der Schilderung eines etwa aus der Mitte des Knötchens stammenden Schnittes auszugehen.

In Figur 1, Taf. XX, ist ein solcher bei schwacher Vergrösserung gezeichnet. Der Schnitt zeigt eine relativ dünne Bindegewebsschicht, die zum grössten Theil von Epithel überkleidet ist. Dieses bildet die Hauptmasse des Schnittes, ihm gegenüber tritt das Zwischengewebe ganz zurück. Die Zusammensetzung des letzteren ist aus der Figur ersichtlich. Dem Epithel zunächst liegt eine stark kleinzellig infiltrirte Schicht, die mehrere Lymphfollikel enthält, darunter ziemlich derbes Bindegewebe mit grösseren und kleineren Gefässchen und einzelnen Muskelbündeln. Von dieser Gewebsschicht zieht ein ziemlich dicker, aus starken Bindegewebsfasern bestehender Strang der Oberfläche des Knötchens zu, nähert sich dieser bei a (Taf. XX, Fig. 1) und hört dann plötzlich, wie abgeschnitten, auf. Er enthält mehrere Gefässe, von denen einige mit hyalinen Thromben, andere mit fest verbackenen rothen Blutkörperchen gefüllt sind (Stase). Dieser Strang entspricht kaum einem normalen Bestandtheil der ary-epiglottischen Falte, ich glaube nicht fehlzugehen, wenn ich ihn als den Rest des Stiels des exstirpirten Fibroms deute. So wäre sein plötzliches Aufhören nahe der Oberfläche erklärt, — diese Stelle entspräche der bei der Operation entstandenen Schnittfläche, — ebenso wären die Veränderungen des Gefässinhaltes leicht erklärlich.

Das Epithel lässt schon bei oberflächlicher Betrachtung 3 deutlich abgrenzbare Bezirke unterscheiden: die Strecke x—y der Fig. 1, der einen Fläche der aryepiglottischen Falte entsprechend, die Strecke y—z, d. h. die Oberfläche des Knötchens, und endlich ein kurzes Stückchen z—v, der anderen Fläche der Plica ary-epiglottica angehörend.

Von diesen verhalten der erste und der letzte Abschnitt sich ziemlich

gleichartig. Sie bestehen aus einer dicken Schicht von Plattenepithel, das kurze, plumpe Papillen ins Bindegewebe sendet und stellenweise papillomartige Excrescenzen (Fig. 1 bei b u. c) trägt. Das Epithel zeigt ganz die typischen Charaktere von mehrschichtigem Plattenepithel: zunächst der Oberfläche eine Schicht von platten Riffzellen, in der Tiefe cubische Zellen. Die Grenze zwischen Epithel und Bindegewebe ist hier überall scharf. Die Excrescenzen fehlen im Bezirk z—v.

Einen vollständig anderen Charakter zeigt die Bedeckung des Knötchens; zunächst fällt ein etwa keilförmiger Bezirk auf (y—u), dessen Basis aussen liegt, während die Spitze dem Endpunkt des oben beschriebenen Bindegewebsstranges (bei a) entspricht. In diesem Bezirke sind die Epithelzellen unter sich ziemlich gleichartig, von denen des normalen Deckepithels aber dadurch verschieden, dass sie etwas kleinere, chromatinreichere Kerne und weniger Protoplasma, das bei der Färbung heller bleibt, besitzen. Eine Differenzirung in mehreren Schichten — oberflächlich flache Zellen mit deutlicher Riffbildung, tiefer cubische — ist nicht vorhanden. Nur sind die oberflächlichen Zellen stellenweise aufgequollen, anscheinend in Degeneration begriffen. — Auch fehlt in diesem Bezirk jede Andeutung von Papillenbildung, die ganze Epithelmasse stellt, wie gesagt, einen geschlossenen Keil dar. Bei genauer Betrachtung sieht man jedoch, dass derselbe von feinsten Bindegewebsfibrillen, die bei der van Gieson'schen Färbung scharf hervortreten, durchzogen, stellenweise in längliche Stränge geschieden wird. Vereinzelt finden sich kleinste Gefässchen innerhalb des Epithelbezirks.

Die Begrenzung gegen die bindegewebige Unterlage ist fast überall unscharf, von einer Basalmembran ist keine Spur vorhanden. Stellenweise sieht man deutlich, wie feine Epithelzüge sich in Bindegewebsbündel vorschieben, dieselben auffasernd. Das Bindegewebe ist stark von Lymphocyten infiltrirt.

Ein ähnlicher Epithelbezirk liegt (in diesem Schnitt) auf der gegenüberliegenden Seite des Knötchens (Fig. 1 w—z), die Zellen und ihre Anordnung entsprechen genau dem eben beschriebenen; auch dieser Bezirk ist keilförmig, er ist jedoch durch mehrere, dickere Bindegewebssepten in kleinere Abschnitte getheilt.

Die zwischen den beiden beschriebenen Epithelkeilen liegende Strecke der Oberfläche, also u—w, ist stellenweise von einer papillentragenden Deckschicht, ähnlich der bei x—y, überzogen. Unter dieser liegen fast überall Stränge und Zapfen von Epithelien, die ganz den Charakter der Zellen in den zuletzt beschriebenen Keilen zeigen.

Wie die Durchsicht der Schnittserie lehrt, hängen einerseits die beiden Epithelkeile y—u und w—z an der Oberfläche des Knötchens zusammen, so dass sie also in Wirklichkeit nur einen länglichen Complex, der auf den Schnitten durch die Mitte des Knötchens an 2 Stellen getroffen wird, bilden. Ferner hängen die unter der Deckschicht liegenden Epithelmassen

unter sich und mit dem eben beschriebenen bandförmigen Bezirk zusammen.

Genauer geschildert zu werden verdient noch das Verhalten der, sagen wir der Einfachheit halber, atypischen Epithelien gegenüber dem typischen Deckepithel da, wo beide aneinander stossen.

Dank dem verschiedenen Aussehen der einzelnen Zellen und der Zellcomplexe (die atypischen zeigen die oben erwähnten feinen Septen, die typischen nicht) ist an den meisten Stellen deutlich zu unterscheiden, was zur einen und was zur anderen Epithelart gehört. Bei y und bei z scheinen beide in einander überzugehen. Fast überall in der Tiefe jedoch, wo beide Epithelarten zusammenstossen, ist die Grenze zwischen ihnen absolut scharf zu erkennen.

Die eine der papillomähnlichen Excrescenzen (Fig. 1 c), die in dem vorliegenden Schnitte nur am Rande getroffen ist, zeigt ein eigenthümliches Verhalten, auf das ich weiter unten genauer eingehen werde.

4. Am 9. 3. 00 exstirpirtes Knötchen.

Makroskopisch erbsengrosses Knötchen. Es wird ganz in Serienschnitte zerlegt, Schnittrichtung senkrecht zur Exstirpationsfläche.

Der Tumor besteht zum grössten Theil aus stark kleinzellig infiltrirtem Gewebe, das dem der unter 2. beschriebenen Geschwulst sehr ähnlich sieht. Besonders an der Insertionsstelle ist die kleinzellige Infiltration sehr hochgradig. In der Umgebung des Stiels trägt die Oberfläche einen Epithelbelag. In einem Schnitt aus der Mitte des Knötchens erscheint dieser in Gestalt von 2 getrennten Partien, doch ergiebt die Durchsicht der Schnittserie, dass es sich um einen zusammenhängenden, ringförmigen Bezirk handelt. Der grössere der beiden Complexe besteht aus mächtigen Zapfen und Leisten, die durch spärliche Bindegewebszüge geschieden sind. Die Grenze zwischen Epithel und Bindegewebe ist überall scharf. Die centralen Zellen der Zapfen sind gross, protoplasmareich, die an der Peripherie etwas kleiner, die Kerne der letzteren sind chromatinreicher. Feinste Bindegewebsstränge, wie sie in den atypischen Epithelcomplexen oben beschrieben wurden, sind nicht vorhanden.

Im Uebrigen fehlt der Oberfläche des Tumors jede Epithelbekleidung.

In der Nähe des Epithelringes liegt ein ebenfalls aus Plattenepithel bestehendes Gebilde, dass in seiner Form eine gewisse Aehnlichkeit mit einer acinösen Drüse zeigt. Es besteht aus mehreren länglichen und rundlichen Zellcomplexen, die unter sich zusammenhängen, nicht aber mit dem übrigen Epithel an der Basis der Geschwulst. Einige der runden Zellnester zeigen im Centrum einen Hohlraum, der zum Theil von abgestossenen und in Zerfall begriffenen Epithelien ausgefüllt ist.

5. Am 7. 6. 01 exstirpirte Tumortheile.

Der ganze Tumor zeigt eine gleichmässige Zusammensetzung. Er besteht in der Hauptsache aus dicht gedrängt liegenden Epithelzellen mit

mittelgrossem, chromatinreichem Kern und wenig Protoplasma. Eine bindegewebige Zwischensubstanz zwischen den einzelnen Zellen fehlt. Der Tumor ist nur spärlich von feinen Gefässchen, die zum Theil in einer dünnen Bindegewebshülle liegen, durchzogen, von der letzteren zweigen sich feine Fasern ab, mit einander ein grossmaschiges Netzwerk bildend, durch das die Epithelmasse eine gewisse Gliederung erhält. Eigentliche Alveolen, wie sie meist in Carcinomen gefunden werden, sind jedoch nicht vorhanden.

An einer kurzen Strecke ist der Tumor von einer Deckepithelschicht überzogen, die mit den Tumorzellen nicht in Zusammenhang steht. Der Rest der Oberfläche ist stark mit Lymphocyten, zwischen denen sich stellenweise freie Blutkörperchen befinden, infiltrirt. Auch im Centrum des Tumors befinden sich hier und da freie Blutungen.

C. Deutung des histologischen Befundes.

2. Nach der oben gegebenen, möglichst objectiv gehaltenen Beschreibung kann kein Zweifel darüber bestehen, dass der primäre Tumor das Bild einer reinen Bindegewebsgeschwulst darbietet. Wie er im Speciellen zu classificiren ist, ob es sich um ein weiches Fibrom mit entzündlicher Infiltration, also um einen echten Tumor, — oder um eine in die Classe der „Polypen" gehörige Granulationsgeschwulst handelt, — wage ich nicht mit Bestimmtheit zu entscheiden. Nur so viel können wir sicher aus dem histologischen Befund schliessen, dass es sich nicht um eine bösartige Geschwulst handelt. Alle charakteristischen Merkmale der Malignität fehlen. Neben dem Bindegewebe, dass die Hauptmasse bildet, enthält der Tumor Epithel und zwar in zwei Formen:

1. als Deckepithel, und 2. als Cystenwandung.

Das Deckepithel zeigt nichts Auffallendes. Das Vorkommen von Epithelcysten in Bindegewebstumoren gehört nicht gerade zu den Seltenheiten und deutet keinesfalls darauf hin, dass das Epithel bei dem Wachsthum der Geschwulst eine selbstständige Rolle gespielt habe.

Es berechtigt also nichts zu der Annahme, dass es sich um eine Mischgeschwulst handle.

Aus dem histologischen Befunde glaube ich mit Sicherheit entnehmen zu können, dass der Tumor, vielleicht mit Ausnahme eines kleines Stückes vom Stiel, radical entfernt wurde.

2. Das erste Recidiv stimmt in Bezug auf das Grundgewebe ziemlich mit dem primären Tumor überein, auch es ist als Bindegewebsgeschwulst zu bezeichnen. Die kleinzellige Infiltration ist wohl auf Entzündung, die durch mechanische Reize bedingt war, zurückzuführen. Der bei der Beschreibung erwähnte kleinere Abschnitt, der im Bau dem primären Tumor entspricht, ist vielleicht als Rest seines Stieles zu deuten. Nur an dieser Stelle ist eine Schicht von Deckepithel vorhanden, während dem Rest des Tumors eine solche vollkommen fehlt. Cysten sind in ihm nicht vorhanden.

Auch das erste Recidiv macht den Eindruck einer durchaus gutartigen, rein bindegewebigen Geschwulst. Diese scheint ebenfalls, bis auf einen kurzen Stiel, vollständig entfernt worden zu sein.

3. Bedeutend grössere Schwierigkeiten macht die Deutung der am 14. 2. 00 entfernten Gewebstheile. Dass ein Theil derselben vollständig gesunden Schleimhautpartien aus der Gegend der Aryknorpelspitze entspricht, geht wohl aus der Beschreibung des Befundes genügend hervor.

Dagegen stellt das Knötchen vom Rande der ary-epiglottischen Falte sicher ein pathologisches Gebilde dar. Es besteht in der Hauptsache aus neugebildetem Epithel, und ist meiner Ansicht nach als beginnendes Carcinom zu deuten, aus folgenden Gründen.

a) Die neugebildeten Epithelmassen liegen zum Theil unterhalb der normalen Deckepithelschicht. Die Epithelien haben sich demnach in ein fremdes Gebiet ausgebreitet, sie haben fremdes Bindegewebe durchwuchert, und dadurch ist der Begriff des Carcinoms gegeben. Die Annahme, dass es sich nur um eine „atypische Epithelwucherung" handele, wie sie zuweilen in Narben beobachtet wird, ist dadurch wohl ausgeschlossen.

b) Die Anordnuug der neugebildeten Epithelmassen unterscheidet sich wesentlich von der des Deckepithels in der Umgebung. Sie sind durch feine Bindegewebszüge in Stränge eingetheilt, während dem normalen Epithel derartige Septen fehlen.

c) Die Grenze zwischen dem neugebildeten Epithel und dem Bindegewebe ist nicht überall scharf, man sieht vielfach, wie beide Gewebe sich durchwachsen. Wir haben also Bilder vor uns, wie sie zuerst Ribbert als typisch für das Randwachsthum des Carcinoms beschrieben hat.

Ich halte es auf Grund dieser Thatsachen für absolut sicher. dass es sich um ein Carcinom handelt.

4. Ueber den Charakter der am 9. 3. 00 exstirpirten Geschwulst lässt sich schwer etwas Bestimmtes sagen. Die Hauptmasse besteht aus einem Gewebe, das mit dem des zuletzt entfernten Bindegewebstumors eine ziemlich grosse Aehnlichkeit besitzt. Daneben scheint aber das Epithel eine selbstständige Rolle zu spielen. Es lässt sich wohl kaum als einfacher Deckepithelüberzug deuten, andererseits fehlt uns aber auch ein bestimmter Anhaltspunkt für die Annahme, dass es sich um ein Carcinom handele. Die Zellen zeigen allerdings stellenweise eine gewisse Aehnlichkeit mit den carcinomatösen Partien im zuletzt beschriebenen Tumor, doch vermissen wir die durch feine Bindegewebssepten bedingte Gliederung der Epithelzapfen.

Ich möchte also die Frage, ob es sich um einen gutartigen, einen malignen oder um einen Mischtumor handelt, unentschieden lassen, und ich kann dies um so eher, als dadurch die Beurtheilung des ganzen Falles kaum beeinflusst wird.

5. Die Deutung des zuletzt exstirpirten Gewebstheiles macht dafür um so weniger Schwierigkeiten. Es kann nach dem mikroskopischen Bilde

kein Zweifel darüber bestehen, dass es sich um eine maligne Geschwulst handelt, und zwar um eine ausserordentlich zellreiche, voraussichtlich sehr schnell wachsende.

Jemand, der das Präparat sieht, ohne zu wissen, woher es stammt, könnte vielleicht im Zweifel darüber sein, ob es sich um ein sogenanntes „alveoläres Sarcom" handelt oder um ein Carcinom. Doch schwinden diese Zweifel bei näherer Betrachtung sehr schnell. Ich halte es für zweifellos, dass wir ein Carcinom vor uns haben. Allerdings entspricht das Bild nicht dem, wie wir es gewöhnlich z. B. bei Plattenepithelkrebsen der Haut sehen, wir vermissen die deutliche Gliederung in Alveolen und die Bildung typischer „Perlen." Aber gerade der vorliegende Typus: — enormer Zellreichthum, fehlende Verhornung, minimales Stroma —, wird verhältnissmässig häufig bei Larynxcarcinomen beobachtet, ich selbst hatte Gelegenheit, 2 ganz ähnliche Geschwülste zu untersuchen. Zudem zeigen die Zellen der vorliegenden Geschwulst grosse Aehnlichkeit mit denen in dem oben beschriebenen keilförmigen Bezirk des beginnenden Carcinoms.

Ich möchte also die zuletzt exstirpirte Geschwulst mit aller Bestimmtheit für ein Carcinom erklären.

Epikrise.

Unter Berücksichtigung der Ergebnisse der histologischen Untersuchung würde der Verlauf des Falles sich etwa folgendermaassen kurz darstellen lassen.

Bei einem 73jährigen, im Uebrigen gesunden Mann wird am 2. 5. 99 eine walnussgrosse Geschwulst, die histologisch den Eindruck eines gutartigen Tumors (echter Tumor oder Granulationsgeschwulst) macht, entfernt. Nichts berechtigt zu der Annahme, dass ein Mischtumor vorliege. Als Sitz der Geschwulst ist die Gegend des rechten Aryknorpels notirt, genauere Angaben fehlen in der Krankengeschichte.

Nach 8 Monaten wird ein haselnussgrosser Tumor exstirpirt, der sich histologisch ganz ähnlich verhält. Es handelt sich also wieder um eine gutartige Neubildung. Als Sitz wurde die rechte ary-epiglottische Falte in der Nähe des Giessbeckenknorpels festgestellt.

3 Wochen später ist die rechte Plica ary-epiglottica verdickt, es werden verschiedene Gewebstheile vom Ueberzug des Knorpels und den benachbarten Theilen der Falte entfernt. Die mikroskopische Untersuchung ergiebt, dass erstere normal sind. Unter den von der ary-epiglottischen Falte exstirpirten Stückchen befindet sich ein etwa $^1/_2$ erbsengrosses Knötchen, das anscheinend dem freien Rande der Falte aufgesessen hat. Mikroskopisch zeigt es die charakteristischen Merkmale eines beginnenden Carcinoms. Es hat allem Anschein nach gerade von der Exstirpationsstelle der Fibrome seinen Ausgang genommen. Das Deckepithel der Umgebung trägt kleine, papillomähnliche Excrescenzen, das subepitheliale Bindegewebe ist stark kleinzellig infiltrirt.

Nach 3 Wochen wird aus dem hintersten Theil des rechten Sinus Morgagni ein etwa erbsengrosses Knötchen excidirt. Es erweist sich als zusammengesetzt aus fibromatösem Gewebe, ähnlich dem im zweiten Tumor, und aus Epithelmassen. Ob letztere als Carcinom zu deuten sind, lässt sich nicht bestimmt entscheiden.

Während der nächsten 7 Monate nimmt die ary-epiglottische Falte, die Anfangs noch verdickt war, wieder annähernd normale Formen an, sie ist von anscheinend unveränderter Deckschicht überzogen.

Bisher konnten Drüsenschwellungen am Hals nicht nachgewiesen werden.

Nach 8 Monate langer Pause erscheint der Patient wieder. Jetzt ist am rechten Sternokleidomastoideus eine Reihe von erbsengrossen Drüsen palpabel. Die rechte ary-epiglottische Falte ist in einen dicken Tumorstrang verwandelt, von dem ein Theil entfernt wird. Die Untersuchung der exstirpirten Partie ergiebt das Bild eines ausserordentlich zellreichen Carcinoms mit sehr wenig Stroma. — Während der nächsten Monate vergrössern sich die Drüsen, der Tumor wächst rapid und hat nach 3 Monaten fast den ganzen Kehlkopfeingang verlegt. Dabei wird der Patient zusehends in seinem Ernährungszustand reducirt.

Soweit der objective Thatbestand. Bei Betrachtung desselben erscheint die Frage unabweisbar, ob zwischen den einzelnen Tumoren ein Zusammenhang besteht, und welcher Art er ist.

Ich glaube, dass man den am 23. 1. 00 exstirpirten Tumor mit grosser Wahrscheinlichkeit als ein Recidiv des zuerst entfernten ansehen darf. Zwar lässt sich, da in der Krankengeschicht keine so detaillirten Angaben notirt sind, nicht absolut sicher feststellen, ob beide sich genau an derselben Stelle entwickelt haben. Der von der übrigen Substanz des Tumors deutlich verschiedene Abschnitt am Stiel dieses zweiten Tumors ist jedoch mit grosser Wahrscheinlichkeit als ein bei der ersten Operation zurückgebliebener Rest vom Stiel des ersten Tumors zu deuten.

Ferner erscheint es mir zweifellos, dass der zuletzt, also am 7. 6. 01 entfernte Tumor als Recidiv des am 14. 2. 00 exstirpirten Carcinoms zu deuten ist. Beide haben sich an derselben Stelle entwickelt, sie zeigen in ihrem Bau eine ziemlich weitgehende Aehnlichkeit. Dass die ary-epiglottische Falte, zwischendurch eine Zeit lang makroskopisch normal aussah, spricht wohl kaum dagegen. Das ist wohl so zu erklären, dass bei der operativen Entfernung des primären Carcinoms nur ein kleiner Rest zurückblieb, welcher längere Zeit gebrauchte, um durch sein Wachsthum wieder makroskopisch sichtbare Veränderungen hervorzubringen. Andererseits erscheint mir aber auch kaum ein Zweifel darüber möglich, dass zwischen den gutartigen und den bösartigen Geschwülsten ein gewisser Zusammenhang besteht. Das beweist einerseits die durch die laryngoskopische Untersuchung festgestellte zeitliche Folge — das Carcinom entwickelte sich unmittelbar nach dem Eingriff — andererseits der Umstand, dass sich das

Carcinom in der durch die Fibromexstirpation gesetzten Wundfläche entwickelte. Ich habe bei der Beschreibung des histologischen Befundes schon angedeutet, dass ich den starken Bindegewebsstrang im Gewebe der ary-epiglottischen Falte für den Rest des Fibromstieles halte, gerade über demselben befindet sich aber die Stelle des Carcinoms, die wir wohl für seinen Ausgangspunkt halten müssen, nämlich der genau beschriebene keilförmige Bezirk.

Welcher Art ist nun aber dieses Abhängigkeitsverhältniss? Handelt es sich um die Umwandlung einer gutartigen Geschwulst in ein Carcinom in Folge des endolaryngealen Eingriffs in dem Sinne, wie er von den Gegnern Semon's angenommen wurde? Ich glaube, diese Frage können wir ganz bestimmt verneinen, denn allem Anschein nach war ja das Fibrom, bis auf den Ansatz seines Stieles in der ary-epiglottischen Falte, schon vor der Entstehung des Carcinoms völlig beseitigt, so dass also von einer Aenderung des Geschwulstcharakters kaum die Rede sein kann. Auch ist in dem Krebsknötchen, ausser dem beschriebenen Stielrest, keine Spur von Fibromgewebe zu entdecken.

Ich möchte vielmehr annehmen, dass das Carcinom nicht gewissermaassen eine directe Fortsetzung der Bindegewebsgeschwulst darstellt, sondern einen ganz neuen, selbstständigen Tumor. Meiner Ansicht nach handelt es sich um eine Art Narbencarcinom, für dessen Entstehung im Wesentlichen zwei Momente verantwortlich zu machen sind:

1. Chronisch entzündliche Veränderungen in der Umgebung der früheren Ansatzstelle der Bindegewebsgeschwülste, die den Boden für die Entstehung eines Carcinoms vorbereiteten, und

2. der endolaryngeale Eingriff, der die so geschaffene Disposition gewissermaassen auslöste und so als Gelegenheitsursache für die definitive Entstehung des Krebses diente.

Was den ersten Punkt anbelangt, so habe ich ja schon bei Beschreibung des histologischen Befundes darauf hingewiesen, dass das subepitheliale Bindegewebe nicht nur im Bereich des Carcinoms selbst, sondern auch in dessen Umgebung eine beträchtliche kleinzellige Infiltration zeigt; ferner habe ich oben auf das Vorhandensein eigenthümlicher, papillomähnlicher Excrescenzen aufmerksam gemacht. Beide Erscheinungen sind wohl ungezwungen als Folge einer lang dauernden mechanischen Reizung anzusehen. Als ihre Ursache möchte ich die Insulte, welche die bei jedem Schluckact, beim Athmen und Sprechen hin und herbewegten Bindegewebsgeschwülste auf ihre Umgebung ausübten, annehmen; zeigte doch auch die oberflächliche Schicht der Geschwülste selbst ausgeprägte entzündliche Erscheinungen, die wohl auf dieselbe Ursache zurückzuführen sind.

Ist somit das Vorhandensein entzündlicher Processe als erwiesen anzusehen, so habe ich noch meine Annahme zu rechtfertigen, dass dadurch eine gewisse Prädisposition für die Entstehung eines Carcinoms gegeben war. Wenn auch die Lückenhaftigkeit unserer Kenntnisse von der Aetio-

logie des Krebses überhaupt einen sicheren Beweis nicht gestattet, so scheinen mir doch verschiedene Momente für die Richtigkeit meiner Ansicht zu sprechen.

In erster Linie möchte ich den alten Erfahrungssatz anführen, dass gerade an Stellen, die Reizen irgend welcher Art ausgesetzt sind, sich mit besonderer Vorliebe Carcinome entwickeln. Dass die entzündlichen Veränderungen in derartigen Fällen in erster Linie als ätiologisches Moment Beachtung verdienen, hat in den letzten Decennien Ribbert wiederholt hervorgehoben, und durch exacte Beobachtungen bewiesen, ich kann mich hier auf einen Hinweis auf seine Arbeiten beschränken.

Neben diesen theoretischen Erwägungen scheint mir der objective Befund in einer der papillom-ähnlichen Excrescenzen direct dafür zu sprechen, dass das Verhältniss zwischen Bindegewebe und Epithel auch in der Umgebung des Carcinomknötchens durchaus nicht normal war, wenn es sich nicht sogar um ein zweites, ganz unabhängig von dem beschriebenen entstehendes Carcinom handelt.

Die Verhältnisse, die ich in Figur 2, Taf. XX, anschaulich zu machen versucht habe, sind kurz folgende: Die Seitenflächen des Papillomzapfens sind von einer Schicht offenbar verdickten Deckepithels überkleidet, das mit dem der Umgebung continuirlich zusammenhängt. An der Spitze fehlt dieses Deckepithel jedoch, an seiner Stelle finden wir einen Zellcomplex, der mit dem keilförmigen Bezirk im Carcinomknötchen morphologisch genau übereinstimmt. Diese „atypischen" Epithelien füllen den ganzen Raum, den in den übrigen Excrescenzen ein Bindegewebskern einnimmt, fast vollkommen aus, so dass also das Papillom fast nur aus Epithelien besteht: aus einer Hülle von normalen und einem Kern von „atypischen". Könnte man den sicheren Nachweis erbringen, dass die letzteren wirklich das Bindegewebe verdrängt haben, so wäre dadurch der Begriff des Carcinoms gegeben. Wenn nun auch noch andere Befunde in diesem Sinne sprechen — die Grenze zwischen dem „atypischen" Epithel und dem spärlichen Bindegewebe ist fast überall unscharf, beide Gewebe scheinen sich am Rande zu durchwachsen—, so scheint mir doch ein bestimmtes Urtheil auf Grund des vorliegenden Materials nicht möglich. Nur so viel halte ich für sicher, dass das normale „Gleichgewicht zwischen Bindegewebe und Epithel" an dieser Stelle hochgradig gestört war, und diese Thatsache dürfte wohl auch genügen, um meine obige Annahme zu stützen, dass eine gewisse Prädisposition zur Carcinombildung bestand.

Ob diese Disposition nun über kurz oder lang auch ohne neu hinzukommende Momente zur Bildung eines Krebses geführt hätte, ob bei Unterbleiben der Operation auch irgend ein anderer Umstand genügt hätte, um sie auszulösen, oder ob unser hochbetagter Patient vielleicht die ihm noch zugemessene, kurze Zeit noch hätte durchleben können, ohne überhaupt ein Carcinom zu bekommen, wenn ein auslösendes Moment ausgeblieben wäre —, das alles sind Fragen, die sich dem Beobachter unwillkürlich aufdrängen, die einer Beantwortung jedoch nicht zugänglich sind.

Wir können unmöglich beurtheilen, was geschehen wäre, wenn unser endolaryngealer Eingriff unterblieben wäre, und müssen uns deshalb bei der Beurtheilung des Falles ausschliesslich an die beobachteten Thatsachen halten. Wie schon hervorgehoben, ist das Carcinom allem Anschein nach unmittelbar nach der Operation und gerade in der durch sie gesetzten Wundfläche entstanden; wir können uns also nicht der Annahme verschliessen, dass in unserem speciellen Falle der Eingriff wirklich so zu sagen den Stein in's Rollen gebracht, das Gleichgewicht zwischen Epithel und Bindegewebe endgültig störte. Die feineren Vorgänge, die sich dabei abgespielt haben, entziehen sich unserer Beurtheilung; wir können zur Erklärung des Einflusses der Operation nur anführen, dass in Vernarbung begriffene Gebiete nicht selten den Boden für die Entstehung eines Krebses abgeben und können uns vielleicht denken, dass gerade bei der Epidermisirung von Wundflächen die Bedingungen für die Isolirung von Epithelien im Ribbert'schen Sinne besonders günstig sein mögen.

Ich bin mir bewusst, dass meine ganze Deutung des causalen Zusammenhanges nur einen Erklärungsversuch darstellt, — ein Versuch, der bei der Unvollkommenheit unserer Kenntnisse von der Ursache und dem Wesen der Geschwulstbildung nothwendigerweise nur einen gewissen Grad von Wahrscheinlichkeit erreichen konnte.

Aber auch in dieser Einschränkung scheint mir der Fall geeignet, zu der von Semon so gründlich untersuchten Frage einen exacten Beitrag zu liefern. — Wäre eine so lückenlose Untersuchung der exstirpirten Theile, wie sie mir durch verschiedene günstige Umstände ermöglicht war, nicht erfolgt, so wäre die am nächsten liegende Annahme die gewesen, dass eine maligne Degeneration der gutartigen Geschwülste eingetreten sei und dass die Operation die alleinige Ursache derselben gebildet habe. Gerade diese Annahme lässt sich aber auf Grund der histologischen Befunde ganz bestimmt ausschliessen.

Wenn ich nun trotzdem einen gewissen Einfluss der Operation auf die Entstehung des Carcinoms annehme, so befinde ich mich damit anscheinend im Widerspruch zu dem Satz, in dem Semon seine Anschauung zusammenfasst, dass nämlich „ein solcher Einfluss überhaupt nicht existirt“[1]). Dieser Widerspruch ist aber, wie gesagt, nur scheinbar, denn einige Seiten vorher spricht Semon[2]) sich etwas genauer dahin aus, dass seiner Ansicht nach ein Carcinom durch einen endolaryngealen Eingriff nicht erzeugt wird, „ohne dass noch ein anderer, wenn auch uns gegenwärtig noch unbekannter Factor hinzutrete.“

Ich glaube, wie aus dem Gesagten hervorgeht, in unserem Fall diesen Factor in den oben beschriebenen Veränderungen in der Umgebung des Fibromstiels gefunden zu haben.

Die Bedeutung des Falles liegt auf rein theoretischem Gebiet, er

1) Centralbl. f. Laryngologie. VI. Jahrg. S. 280.
2) Ibid. S. 277.

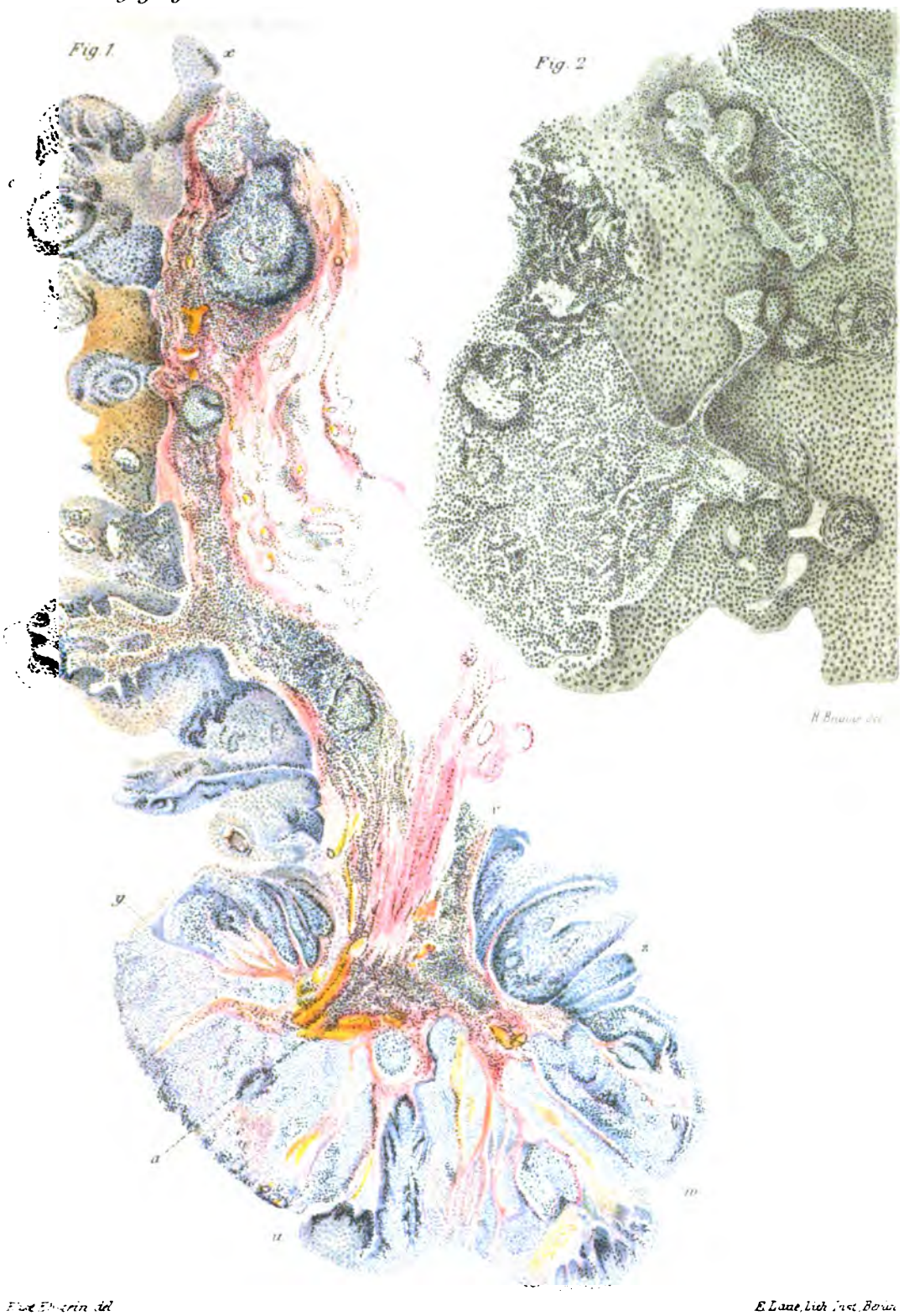
Fig. 1.
Fig. 2
x
c
y
z
a
u
m
H. Brauer del.

liefert einen interessanten Beitrag zur Entstehungsgeschichte der Carcinome, da er zu den wenigen gehört, bei denen die Entwicklung des Krebses von den allerersten Anfängen ab histologisch genau verfolgt werden konnte.

Irgend welche practische Schlüsse aus dem Verlauf des Falles zu ziehen, etwa derart, dass man nun doch den endolaryngealen Eingriffen eine gewisse Gefahr vindiciren sollte, halte ich für verfehlt. Es beweist nur, dass die von Semon auf Grund theoretischer Erwägungen angenommene Möglichkeit thatsächlich vorhanden ist, an dem Resultat der Statistik und den daraus gezogenen Schlüssen vermag er jedoch nichts zu ändern.

Zum Schlusse erfülle ich eine angenehme Pflicht, wenn ich Herrn Professor Kümmel für die Ueberlassung des Materials und das fördernde Interesse, das er meinen Untersuchungen entgegenbrachte, meinen besten Dank ausspreche.

Herr Professor Ribbert war so freundlich, meine Präparate durchzusehen. Seine Ansicht war für mich bei der Beurtheilung der zum Theil recht schwierigen Verhältnisse ausserordentlich werthvoll, ich bin ihm deshalb zu grossem Dank verpflichtet.

XXXIII.

Ictus laryngis als Keuchhustenerscheinung beim Erwachsenen.

Von

Dr. med. **Georg Avellis** (Frankfurt a. M.).

Krankengeschichte: 19. Juli 1902.

Herr Sch. — Kfm., 38 Jahre alt. Bisher stets gesund, keine nervöse Belastung, bekommt einen unangenehmen Husten ohne wesentlichen Auswurf, der nun schon Wochen lang ohne Besserung dauert. Seine Mutter und Schwester haben sich an seinem Husten angesteckt und der Hausarzt erklärt den Husten jetzt für Keuchhusten, zumal sich bei der Schwester seit den letzten Tagen charakteristisches Ziehen einstellt. —

Tonlose Stimme.

Brustorgane gesund. Keinerlei Rhonchi. Bei dem angestrengten Versuch zu phoniren legen sich die Taschenbänder aneinander. (Taschenbandsprache.) Stimmbänder hochroth, walzenförmig, an beiden medialen Rändern mit den gewöhnlichen halbmondförmigen oberflächlichen Erosionen versehen. —

Temperatur stets normal. Urin eiweissfrei.

Oertliche Behandlung mit 5 proc. Protargollösung.

In den nächsten Tagen hatte Patient Nachts Hustenanfälle mit heftigem Ziehen und Athemnoth.

Vom 1. Juli ab, nachdem der Keuchhusten 5 Wochen gedauert hatte, bekommt Patient Nachts mehrere Anfälle von kurzer Bewusstlosigkeit, die einige Sekunden dauern und immer mit einigen Hustenstössen eingeleitet werden. Manchmal kommt es nur zu einer „momentanen Gedankenverwirrung".

Am 6. Juli hustet Patient kurz, wird bewusstlos, fällt vom Stuhl und bemerkte nach dem Aufstehen eine Beule am Kopf.

Am 12. Juli subconjunctivale Blutung und Petechien an der Stirnhaut und den Augenlidern. Die nächtlichen Anfälle von Husten mit rasch folgender Bewusstlosigkeit wiederholen sich häufig; die Bewusstseinstrübung ist meist so vollständig, dass Patient erst aus seiner Lage beim Aufwachen erkennt, dass er bewusstlos gewesen ist. So fand er einmal das Glas Wasser, das er eben vom Nachtisch nehmen wollte, neben sich im Bett liegen; ein ander Mal fiel er aus dem Bett ohne es zu bemerken und fand sich auf der blossen Erde wieder; ein drittes Mal stürzte er Mittags um 3 Uhr vor dem in der Zimmermitte stehenden Tisch wie „vom Blitz getroffen nieder", als er gerade auf

diesen zugehen wollte. Beschädigung durch Biss in die Zungenspitze kam mehrfach vor, auch noch eine Beule auf der Stirn. Bei den schwächsten Anfällen trat an Stelle der Bewusstlosigkeit ein Gedankenstillstand resp. -Verwirrung ein, so dass es ihm unmöglich war, einen angefangenen Satz zu Ende zu denken. Meist beim Anfall reichlicher Speichel, der aus dem Munde spritzt.

Am 3. August wurde von den Angehörigen ein Anfall im Eisenbahncoupée, beobachtet. Sie bemerkten dabei 2 Hustenstösse, Bewusstlosigkeit, rothen Kopf, Umfallen nach der Seite mit geschlossenen Augen, während Schleim aus dem Munde spritzt. Dauer 3 Secunden.

Am 18. August fiel Patient rücklings hin, konnte aber nach einigen Secunden sofort wieder aufstehen.

Am 25. August Nachts aus dem Bett gefallen, dann keine Anfälle mehr. Nach den Anfällen stets Wohlbefinden, keine Ermüdung. Bis zum 15. Aug. circa waren die katarrhalischen Erosionen an den Stimmbändern geheilt. Stimmbänder noch rosaroth. Stimme fast rein, doch noch nicht ausdauernd.

Am 21. September noch einmal untersucht. Gesund befunden und zu einer langen Reise nach Spanien die ärztliche Erlaubniss gegeben.

Resumé.

Beim Keuchhusten eines 38jährigen, niemals epileptisch gewesenen, gesunden Mannes treten nach vorhergehendem Kehlkopfkitzel und kurzem Hustenstoss Anfälle von Bewusstlosigkeit auf, verbunden mit leichten Verletzungen durch Fall und Biss aufs Zungenbändchen und aus dem Munde spritzendem Speichel, von secundenlanger Dauer, ohne Krämpfe, mit nachfolgendem gänzlichen Wohlbefinden. Das Gesicht ist dabei geröthet, wie die Angehörigen wenigstens bei einzelnen Anfällen constatirten. Vollständige allmälige Heilung, die durch Medicamente nicht beeinflusst werden konnte. Brom, Chinin und Morphium waren gleich wirkungslos. Berührung der Stimmbänder löste keinen Anfall aus. Die Zahl der notirten Anfälle wurde, von der 5. Woche des Keuchhustens beginnend, immer häufiger und fielen allmälig — den gewöhnlichen Keuchhustenattaquen ähnlich — ab und waren im Anfang Nachts zahlreicher als Tags über.

Diese Anfälle von attaquenmässiger Bewusstlosigkeit, die der Epilepsie ähnlich sehen, sind auch bei an Keuchhusten erkrankten Kindern beobachtet worden, nur werden sie dort als „allgemeine eclamptische Krämpfe mit Verlust des Bewusstseins“ (Monti) bezeichnet. Dass bei Erwachsenen die Zuckungen der Musculatur nicht so leicht auftreten, kann Niemanden in Verwunderung setzen. Im Grunde genommen dürften die Attaquen von Bewusstlosigkeit bei unserem Patienten jenen eclamptischen Bewusstseinsstörungen der Keuchhusten-Kinder analog sein.

Interessant ist vor Allem, dass die Attaque stets und nur nach einem Kitzel im Kehlkopf auftrat, der von einigen kurzen nicht schweren Hustenstössen gefolgt war. Deshalb kann man diesen Zustand als Ictus laryngis bezeichnen.

Auch handelt es sich, wie in allen anderen Fällen in meinem Falle von Ictus mit einer weiblichen Ausnahme, um einen Mann in mittleren Jahren.

Dieser Ictus laryngis ist einerseits so selten, dass viele Laryngologen ihn niemals bei einem Patienten gefunden haben (z. B. Felix Semon), andererseits hat fast jeder Autor, der darüber geschrieben, eine andere Meinung aufgestellt. Charcot hält ihn für eine Neurose ähnlich dem Magenschwindel, Luc für eine Epilepsie mit laryngealer Aura, eine Ansicht, der auch Semon zuneigt.

Wir können bis jetzt den Ictus laryngis nicht als eine Krankheit, sondern nur als ein Symptom centraler krampfartiger Erregung ansehen, das von Seiten des Nervus laryngeus superior ausgelöst wird. (Unterstützt wird diese Annahme vielleicht durch die Experimente Semon's und Horsley's, die bei zu starker Reizung der corticalen Phonationscentren Epilepsie des Kehlkopfes eintreten sahen, welche sich auf die Muskeln des Gesichtes, Kopfes und der oberen Extremitäten ausbreitet. Umgekehrt könnte zu starke Reizung des Kehlkopfes eine Art centralen Krampfes hervorbringen. Solche Umkehrungen sind aber in der Medicin kaum erlaubt und nie beweiskräftig.)

Wir können nur soviel sagen, dass bei unserem Falle von Epilepsie nicht die Rede sein kann, dass die Ursache des Ictus laryngis in einer durch Keuchhusten verursachten abnormen Erregbarkeit des Vagus, speciell vielleicht des Nervus laryngeus sup. zu suchen ist, dass dagegen anatomische Veränderungen im Gehirn, z. B. kleinste Blutaustritte, nicht wahrscheinlich sind, da alle Anfälle spurlos und rasch ohne Gesundheitsstörung zu hinterlassen, vorübergegangen sind. Leider ist durch diese Beobachtung die erste Ursache des Ictus laryngis nicht gefördert worden, denn die Vorgänge im Vagus sind bei der Keuchhustenattaque bisher auch noch nicht aufgedeckt worden. Der Analogieschluss ist aber gestattet, dass auch bei anderen Fällen von Ictus laryngis, deren Aetiologie ganz dunkel[1]) geblieben ist, ein pathologischer Erregungsvorgang im Gebiet des Vagus anzuschuldigen ist, der zu den vom Kehlkopf ausgelösten plötzlichen Bewusstseinsstörungen führt. Es wäre also der Ictus laryngis als eine Vagusneurose anzusehen. Diese Annahme schliesst nicht aus, dass in Folge der Vagusveränderung Stauungen im Kreislauf, spec. der Meningen dabei auftreten. Bei anderen Fällen wie auch bei dem meinigen muss das blitzartige Eintreten des Ictus, seine nur 2—3 Secunden lange Dauer die Annahme einer anomalen Erregung resp. Irradiation der Vagusbahnen wahrscheinlicher erscheinen lassen als die Erklärung durch Circulationsstauungen. Andere Beobachter notiren bald Gesichtsblässe, bald Röthung während des Anfalls; der Ictus laryngis trat auch

1) Ramon de la Sota beschuldigt in seinem soeben erschienenen Lehrbuch (Eufermedades de la Laringe) bei dem einzigen Fall, den er gesehen, aber dessen Verlauf er nicht verfolgen konnte, Eingeweidewürmer als Ursache des Ictus laryngis.

nicht bei der schweren Hustenattaque mit Ziehen und Athemnoth auf, sondern nur bei ganz leichten Hustenstössen, auch viel seltener als die gewöhnlichen Hustenparoxysmen. Man könnte sagen, der Ictus laryngis war ein für den Hustenparoxysmus vicariirendes Keuchhustensymptom.

Ob die beschriebenen Fälle von Kehlkopfschwindel (Vertigo laryngea) identisch sind mit dem Ictus laryngis, der kein Schwindel im Raume, sondern ein momentaner Bewusstseinsverlust ist, scheint mir zweifelhaft. Bis jetzt sind beide Erscheinungen für ein und dasselbe Krankheitsbild genommen und unter der gleichen Kapitelüberschrift behandelt worden (Handbuch der Laryng. etc.). Ich habe aber vor 3 Jahren eine Beobachtung gemacht, die für die Entscheidung dieser Frage zwar nicht ausreicht, aber doch nicht ohne Belang ist.

Es handelte sich um einen 50jährigen Tabiker und Phthisiker, der eines Tages plötzlich Kitzel im Kehlkopf mit leichtem Hüsteln und folgendem Schwindelanfall ohne Bewusstseinsverlust auf der Strasse bekam, die ihn zwangen, sich an der Laterne oder der Hauswand festzuhalten. Es kamen später auch einige schwere Anfälle vor, die ihn zu Fall brachten, wie er sagte, weil seine atactischen Beine den Dienst versagten. Es handelte sich um veritablen Drehschwindel. Derselbe liess sich einmal durch Reizung der Larynxhinterwand mit einer Wattesonde hervorrufen, so dass Patient auf dem Untersuchungsstuhl hin und her schwankte.

Eines Tages schmolzen kurz hintereinander beide Trommelfelle schmerzlos ein; es entwickelte sich eine schwere Tuberculose beider Mittelohre, die zu einer fast completen Taubheit führten. Die Anfälle von Vertigo laryngea hörten seit diesem Zeitpunkt auf! Tod nach 4 Monaten. Keine Section.

Es ist die Annahme nicht unwahrscheinlich, dass es sich in diesem Falle um eine durch Vagusreiz (Kehlkopfkitzel) ausgelöste Störung im Gleichgewichtsapparat des Ohres handelte, dessen krankhafter Reizübergang in Folge der fortschreitenden Zerstörung durch Tuberculose erlosch. Möglicherweise bildete auch der Beginn der zuerst latenten Mittelohrtuberculose die erste Ursache für die Vertigo laryngea. Zu einer Entscheidung dieser Frage ist der complicirte Fall nicht geeignet; aber ich wollte ihn anhangsweise erwähnen, weil er den klinischen Unterschied zwischen der Erscheinung des Kehlkopfschwindels von dem zuerst angeführten charakteristischen Ictus laryngis zur Darstellung bringt.

XXXIV.

Lupus vulgaris pharyngis.

Eine klinische Untersuchung.

Von

Prof. Dr. **Holger Mygind** (Kopenhagen).

In dem Zeitraum vom Juli 1898 bis Februar 1899 unternahm ich eine Untersuchung der äusseren Nase, der Nasenhöhle, des Nasenrachenraumes, des Rachens, des Gaumens, des Kehlkopfes und der Luftröhre an 200 Patienten, die wegen Lupus der äusseren Haut in Finsens medicinischem Lichtinstitut in Kopenhagen behandelt wurden. Nachdem die Resultate der Untersuchung des Kehlkopfes dieser Patienten veröffentlicht worden sind[1]), ist es in der vorliegenden Arbeit meine Aufgabe gewesen, über die Untersuchung des Pharynx der erwähnten Patienten Bericht abzustatten; hieran schliesst sich naturgemäss eine kurze Beschreibung der an der vorderen Seite des weichen Gaumens und am harten Gaumen gefundenen Lupusaffectionen an, abgesehen davon, ob dieselben mit pharyngealen lupösen Veränderungen verbunden oder ohne eine solche Verbindung auftraten.

Wie schon in meiner früheren Arbeit erwähnt, waren unter den 200 untersuchten Patienten mit Lupus der äusseren Haut 57 männliche und 143 weibliche Individuen, deren Vertheilung auf die verschiedenen Altersklassen folgende war:

Uebersicht über 200 untersuchte Patienten mit Lupus der äusseren Haut, vertheilt nach Geschlecht und Alter.

	Männer	Frauen
Im Alter unter 15 Jahren	8	10
„ „ von 15—19 „	14	19
„ „ „ 20—24 „	16	30
„ „ „ 25—29 „	6	25
Latus	44	84

1) Archiv für Laryngologie. Bd. 10. S. 131.

		Männer	Frauen
	Transport	44	84
Im Alter von 30—34	„	1	13
„ „ „ 35—39	„	3	16
„ „ „ 40—44	Jahren	6	10
„ „ „ 45—50	„	2	7
50 Jahre und	darüber	1	13
	im Ganzen	57	143

Unter diesen 200 Lupuspatienten fanden sich 36 (13 männliche und 23 weibliche) Individuen, bei denen im Cavum pharyngis oder am Isthmus faucium lupöse Knötchen oder Geschwüre oder Narben nach solchen nachgewiesen werden konnten. Mithin fanden sich pharyngealer Lupus oder Narben nach demselben bei 18 pCt. unter den untersuchten Patienten[1]).

Da — wie aus der Uebersicht hervorgeht — viele unter den in dieselbe aufgenommenen Patienten an lupösen Veränderungen des harten Gaumens litten, so wird es von Interesse sein, der Uebersicht die Bemerkung beizufügen, dass 4 Frauen (bezw. $16^1/_2$, 21, 21 und 44 Jahre alt) und 4 Männer (bezw. 16, 20, 22 und 44 Jahre alt) lupöse Knoten oder Narben am harten Gaumen aufzuweisen hatten, ohne dass gleichzeitig eine lupöse Affection des Pharynx vorhanden war. Lupöse Veränderungen, die an dem weichen Gaumen allein lokalisirt waren, traten in keinem Falle auf.

Ein Vergleich des durch die objective Untersuchung der 200 Lupuspatienten gewonnenen Resultates in Bezug auf die Häufigkeit des Auftretens von Lupus im Pharynx mit Resultaten anderer statistischen Untersuchungen von ähnlichem Charakter ist leider nicht möglich; denn in den wenigen Arbeiten, welche diese Frage betreffen, sind die Resultate so wenig detaillirt mitgetheilt worden, dass daraus nicht hervorgeht, wie häufig der eigentliche Pharynxlupus in den verschiedenen Untersuchungen auftrat. Chiari und Riehl[2]) geben an, dass unter 68 untersuchten Lupuspatienten 24 an Lupus des Mundes, des Rachens oder der Nase litten. Homelle[3]) hat die Angabe, dass „der Lupus faciei in etwas mehr als $^1/_5$ der Fälle mit Lupus der bucco-pharyngealen Schleimhaut complicirt ist.“ Nic. Holm[4]) fand am Kommunehospital zu Kopenhagen unter

1) Hierbei ist zu bemerken, dass bei 5 unter den 200 Patienten eine gründliche Untersuchung des Pharynx und namentlich des Rhinopharynx nicht stattfinden konnte wegen narbenartiger Verengerung der Mundöffnung; unter diesen 5 Patienten befanden sich die No. 13, 26 und 35 der untenstehenden Uebersicht.

2) Lupus vulgaris laryngis. Vierteljahrsschr. f. Dermat. und Syphilis. 1882. S. 663.

3) Des scrofulides graves de la muqueuse bucco-pharyngienne. Paris 1875. S. 99.

4) Klinisk Fremstilling af Lupusaffektionens Forhold til Scrophulosen etc. Kopenhagen 1878. S. 17.

Uebersicht über 36 Individuen mit Lupus pharyngis[1]).

No.	Geschlecht.	Alter.	Dauer der Hautaffect. in Jahren.	Rhinopharynx.	Oropharynx.	Arcus palatini.	Uvula.	Palat. molle.	Palat. dur.	Gingiva.	Larynx.
1	Fr.	25	11	Kat.	—	Antt. N. Postt. Kn.	Kn.	Kn.	Kn.	Kn.	—
2	M.	45	30	—	Hintere Wand eine narben(?)artige Fläche.	—	Kn.	Kn.	Kn.	—	—
3	M.	17	4	Atrophie.	Leichte Verwachsung m. Arc. postt.	Postt. Kn. u. N.	Kn.	Kn.	Kn.	—	Kat.
4	Fr.	28	13	Atrophie. Kat.	Ein erbsengr. Kn. an d. hint. Wand.	Kn.	Kn.	Kn.	—	Kn.	—
5	Fr.	14	6	Atrophie.	Ischämie.	N.	Kn.	Kn.	Kn.	Kn.	Kn. u. N.
6	M.	21	5	Atrophie.	—	—	Kn.	—	—	Kn.	Kat.
7	Fr.	16	4	N. wie im Oropharynx.	Longitud. N.-streifen an der hint. Wand.	Postt. Kn.	Kn.	Kn.	—	—	Kn.
8	Fr.	23	12	Atrophie.	Ischämie.	—	Kn.	—	—	—	Kat.
9	Fr.	22	9	N.-stern an d. hint. Wand.	N.-stern an der hint. Wand.	—	N. u. Kn.	—	—	—	N. u. Kn.
10	M.	34	20	Atrophie; Kat.	—	—	Kn.	N.	N.	Kn.	Kat.
11	Fr.	15	2	—	—	Kn.	Kn.	Kn.	—	—	Kn.
12	Fr.	15	4	Atrophie; Kat.	Pharyngit. hypertroph. diff.	—	Kn.	—	—	—	Kat.
13	M.	21	11	?	—	—	N. u. Kn.	—	—	Kn.	?
14	M.	13	7	—	Leichte Verwachsung mit Arc. post. dx.	Postt. dx. Kn. u. N.	Kn.	Kn.	N.	—	Kn. u. N.
15	Fr.	20	12	N.-stern an d. hint. Wand.	N.-stern an der hint. Wand.	—	Kurz, ohne N.	N.-Adhärenzen.	—	—	N. u. Kn.
16	Fr.	20	1	Querlauf. N. a. d. hint. Wand.	—	—	—	—	—	Kn.	—
17	Fr.	30	5	Atrophie; Kat.	Pharyngit. granul.	—	Kn.?	—	—	Kn.	Kat.
18	M.	20	11	Atrophie.	—	Oedem.	—	Kn.	Kn.	Kn.	Kat.
19	Fr.	29	20	1. longitud. u. 2. transv. N. an d. hint. Wand.	Ischämie.	—	—	—	—	Kn.	Kat.
20	M.	20	8	Kn. u. N.	Kn. in der recht. Seitenregion. Longitud. N. an der hint. Wand.	Postt. dx. N.	—	—	—	Kn.	N.
21	Fr.	17	8	Atrophie.	—	—	N.	—	Kn.	Kn.	—
22	Fr.	20	5	Hypertr. Kat.	Pharyng. granul.	Postt. N. Ant. sin. Kn. Rechte Tons. Kn.	Kn.	—	—	Kn.	Kat.
23	Fr.	41	13	Atrophie., Kat.	—	—	Kn.?	Kn.	Kn.	Kn.	—
24	Fr.	42	20	Atrophie., Kat.	—	—	N. u. Kn.	N.	—	—	—

1) Abkürzungen: N. = Narben nach Lupus; Atrophie = Atrophie der Pharynxtonsille und der Schleimhaut; Kat. = Katarrh; Kn. = Lupusknötchen.

No.	Geschlecht.	Alter.	Dauer der Hautaffect. in Jahren.	Rhinopharynx.	Oropharynx.	Arcus palatini.	Uvula.	Palat. molle.	Palat. dur.	Gingiva.	Larynx.
25	Fr.	20	15	—	—	Antt. Kn.	Kn.	—	—	Kn.	—
26	Fr.	23	8	?	Verwachsung mit dem Arc. postt.	Postt. N.	Kn.	—	N.	—	N.
27	M.	26	2	—	—	—	Kn.	—	—	—	Kat.
28	Fr.	21	3	Atrophie., Kat.	—	—	N.	Kn.	—	—	—
29	Fr.	46	6	Atrophie.	N.-stern an der hint. Wand.	—	—	—	—	Kn.	—
30	Fr.	20	6	Hintere Wand narben(!)-artig.	Hint. Wand narben(?)artig.	—	N.	—	Kn.	Kn.	Kn.
31	Fr.	28	14	Hintere Wand eine Narbenfläche.	Hint. Wand eine Narbenfläche.	N.	N. u. Kn.	N.	N.	Kn.	N.
32	M.	18	10	Atrophie., Kat.	—	—	Kn.	—	—	Kn.	—
33	M	54	15	Hintere Wand glatt. (N.?)	Verwachsung mit d. Arc. postt.	Postt. N.	Kn.	—	—	—	—
34	M.	17	7	Atrophie, Kat.	—	—	Kn. u. N.	—	—	Kn.	—
35	Fr.	30	14	?	—	—	N.	N.	—	—	—
36	M.	24	7	Kn.	Diffuse Knotenbildung an der hint. Wand.	Postt. Kn.	Kn.	—	—	Kn.	Kat.

124 Lupuspatienten 19, bei welchen Lupus des Mundes und des Rachens nachgewiesen werden konnte. In Benders[1]), 380 Lupuspatienten umfassende Arbeit ist die Beschreibung der lupösen Pharynxaffectionen sehr cursorisch; in 17 pCt. unter den Fällen fanden sich lupöse Affectionen des Mundes und des Rachens. Leloir[2]) endlich giebt an, dass er unter 312 Lupuspatienten 57, d. h. 18 pCt. der sämmtlichen Fälle, mit Lupus der bucco-pharyngealen Schleimhaut fand. Die beiden letzten Zahlen weichen scheinbar nur wenig ab von dem durch die vorliegende Untersuchung constatirten Procentsatze, denn es fanden sich — wie aus dem Obigen hervorgeht — unter den 200 Lupuspatienten in Finsens Lichtinstitut im Ganzen 44, die an Lupus des Pharynx und des harten Gaumens litten; dabei muss jedoch stark hervorgehoben werden, dass die vorliegende Untersuchung den gingivalen Lupus nicht mit aufgenommen hat, während die erwähnten Untersuchungen denselben wahrscheinlich mitgezählt haben.

Vieles spricht deshalb dafür, dass der hier gefundene Procentsatz als der Ausdruck für das Auftreten des pharyngealen Lupus bei Patienten mit Lupus der äusseren Haut etwas höher steht, als der bei anderwärtigen Untersuchungen gefundene. Wahrscheinlich ist dieses Verhältniss dadurch

1) Ueber Lupus der Schleimhäute. Vierteljahrsschr. f. Dermat. u. Syphilis. 1888. S. 891.

2) Traité pratique etc. de la scrophulo-tuberculose etc. Paris 1892. S. 162.

hervorgerufen worden, dass die Untersuchungen, auf welchen die vorliegende Arbeit beruht, gründlicher als jene ausgeführt wurden, insofern nämlich u. a. der Rhinopharynx in sämmtlichen Fällen untersucht wurde; eine Ausnahme bilden in dieser Beziehung jedoch 5 Fälle (darunter die No. 13, 26 u. 35 der Uebersicht), bei welchen grosse lupöse Geschwüre und Narben an der Mundöffnung sowohl die Rhinoscopia posterior als auch die Digitalexploration des Nasenrachenraumes verhinderten. —

Wenn es gilt, die Aetiologie der pharyngealen Lupusaffection zu beleuchten, muss vor allen Dingen ihr Auftreten innerhalb der verschiedenen Altersstufen und der beiden Geschlechter untersucht werden. Wie sich dies Verhältniss in Bezug auf unsere 36 Patienten stellte, geht aus der nachstehenden Uebersicht hervor.

Uebersicht über 36 Patienten mit Pharynxlupus, vertheilt nach Alter und Geschlecht.

Alter	Männer	Frauen
Unter 15 Jahren	1	1
15—19 „	3	4
20—24 „	5	9
25 –29 „	1	4
30—34 „	1	2
35—39 „	0	0
40 Jahre u. darüber	2	3
im Ganzen	13	23

Vergleicht man diese Uebersicht mit der auf Seite 372 aufgestellten, so ergiebt sich, dass der Lupus pharyngis auffallend häufig bei jüngeren Individuen im Alter von 15—24 Jahren nachgewiesen wurde, indem nicht weniger als 26,6 pCt. unter den in dieser Altersperiode stehenden Patienten mit Lupus der äusseren Haut an Pharynxlupus litten. Die Altersgruppe von 25—39 Jahren hat ein bedeutend selteneres Auftreten des pharyngealen Lupus aufzuweisen (12,5 pCt.); das Alter von mehr als 40 Jahren hat ungefähr dieselbe (12,8 pCt.), und das Kindesalter hat eine etwas kleinere Frequenz (11,1 pCt) aufzuweisen. Theilt man die in Finsens Lichtinstitut untersuchten 200 Patienten in zwei Hauptgruppen ein, so dass die eine Gruppe die Individuen im Alter bis zu 25 Jahren, die andere die Patienten im Alter von 25 Jahren und darüber umfasst, so ergiebt sich, dass der Lupus pharyngis ungefähr doppelt so häufig innerhalb der jüngeren Altersgruppe (23,7 pCt.) als innerhalb der älteren (12,6 pCt.) nachgewiesen werden konnte — ein Verhältniss, welches dem bei Bearbeitung des nämlichen Materials in Bezug auf den Lupus laryngis gefundenen ganz entspricht[1]). Dass der Lupus pharyngis weit häufiger bei jüngeren als bei

1) Mygind, Lupus vulgaris laryngis. Arch. f. Larynq. Bd. 10. S. 134.

älteren Individuen nachgewiesen wurde, beruht vielleicht nicht allein darauf, dass der Pharynxlupus vorzugsweise jüngere Personen befällt, sondern auch darauf, dass die an dieser Krankheit leidenden Patienten verhältnissmässig früh sterben, ein Verhältniss, welches schon bei der Besprechung des Larynxlupus hervorgehoben wurde; denn es unterliegt wohl kaum einem Zweifel, dass der Umstand, dass das lupöse Leiden auch die Schleimhäute befällt, auf eine ernsthaftere Form des Lupus deutet, welche dem Individuum gefährlicher ist als der nicht complicirte Lupus der äusseren Haut[1]).

Aus der Uebersicht geht ferner hervor, dass der Lupus pharyngis bei 13 männlichen und 23 weiblichen Individuen unter den in Finsens medicinischem Lichtinstitute behandelten Patienten mit Lupus der äusseren Haut auftrat, d. h. bei 22,8 pCt. unter den männlichen und bei nur 16,1 pCt. unter den weiblichen Patienten. Dies zeigt ein häufigeres Auftreten des pharyngealen Lupus bei männlichen als bei weiblichen Individuen, was ein Gegensatz zu dem auf Grundlage des nämlichen Materials gefundenen häufigeren Auftreten des Lupus laryngis bei Weibern bildet. Die Ursache, warum der Rachen der männlichen Patienten mit Lupus der äusseren Haut dem Angriffe des Lupus mehr ausgesetzt ist, wäre vielleicht darin zu suchen, dass diese Cavität bei Männern mehr irritativen Einwirkungen (Tabakrauchen, Gebrauch von Kautabak, Missbrauch von Alkohol, Einwirken gewisser Beschäftigungen u. dergl.) ausgesetzt ist.

Ein in Bezug auf die Aetiologie der pharyngealen Lupusaffection recht wichtiges Verhältniss wurde durch die vorliegende Untersuchung constatirt, nämlich, dass sämmtliche Patienten mit Pharynxlupus an einem Gesichtslupus litten, der in keinem Falle leichten Grades war. Vielmehr war in den meisten Fällen der Gesichtslupus sehr ernsthafter Natur sowohl in Bezug auf die Verbreitung der Affection als auch auf den Charakter derselben (verbreitete Ulcerations- und Narbenbildungen, grosse Defecte der äusseren Nase u. s. w.); auch ergab eine Durcharbeitung der Journale 3 Jahre nach Entlassung der Patienten, dass ihr Gesichtslupus in auffallend vielen Fällen nach der Behandlung zu recidiviren geneigt war. Die ernsthafte Natur des Hautlupus der befallenen Patienten zeigte sich auch dadurch, dass in 9 Fällen auch Lupus an anderen Hautregionen, und namentlich an der Regio colli auftrat (7 Fälle: No. 6, 11, 13, 14, 15, 18 und 21); die Extremitäten waren in 3 Fällen (No. 7, 18, 26), der Truncus in einem Falle (No. 11) befallen.

Rücksichtlich des Gesichtslupus der betreffenden Patienten, welcher in sämmtlichen Fällen vermuthlich die primäre Krankheit war, liess sich

---

1) Diese Annahme wird durch den Umstand bestätigt, dass eine Durcharbeitung der Journale aus Finsens Institut ermittelte, dass nicht weniger als 5 unter den 36 Patienten mit Lupus pharyngis binnen Ablauf von 3 Jahren nach der Untersuchung starben (die No. 14, 15, 20, 28 u. 36 der Uebersicht).

ferner das in ätiologischer Beziehung vermeintlich bedeutungsvolle Verhältniss nachweisen, dass der Gesichtslupus in auffallend vielen Fällen schon lange bestanden hatte, ehe der Patient sich einer Behandlung unterwarf. Es zeigte sich nämlich, dass die Durchschnittsdauer des Gesichtslupus sich auf ca. 10 Jahre (9,9) stellte, obschon die untersuchten Individuen durchgehends in die jüngeren Altersklassen gehörten. In ungefähr der Hälfte unter den Fällen (No. 1, 2, 4, 8, 10, 13, 15, 18, 19, 23, 24, 25, 31, 32, 33 und 35) hatte die Gesichtsaffection schon zehn Jahre und darüber bestanden.

Aetiologische Bedeutung in Bezug auf das Auftreten des Lupus im Pharynx hat vielleicht auch das Verhältniss, dass nicht weniger als 21, d. h. 58,3 pCt. unter den untersuchten Patienten mit Lupus pharyngis, auch an lupösen Knötchen und Ulcerationen an der Gingiva litten (No. 1, 4, 5, 6, 10, 13, 16, 17, 18, 19, 20, 21, 22, 23, 25, 29, 30, 31, 32, 34 u. 36). Es scheint nämlich die Annahme begründet zu sein, dass auch der gingivale Lupus, der so häufig den Hautlupus begleitet, in vielen unter den Fällen, wo er mit dem Pharynxlupus zusammen auftritt, früher als dieser entstanden ist und deshalb vielleicht eine ätiologische Rolle spielen könnte.

Auf der andern Seite ergiebt sich aus dem Umstand, dass etwas mehr als $^1/_3$ unter den Patienten mit Pharynxlupus nicht an Lupus des Zahnfleisches litten, dass ersterer in einigen Fällen nicht durch Fortpflanzung des lupösen Processes aus dem Munde in die Rachenhöhle entsteht; in den übrigen Fällen waren ausserdem die Verhältnisse nur ausnahmsweise so, dass man vermuthen konnte, das Pharynxleiden sei dadurch entstanden, dass der lupöse Process von der Gingiva sich direct in den Pharynx fortgepflanzt habe.

Ferner liess sich nachweisen, dass sämmtliche Patienten mit Lupus pharyngis lupöse Knötchen oder charakteristische lupöse Narben oder Destructionen des Cavum nasi aufzuweisen hatten, wenn man auch das Vestibulum nasi als dieser Region gehörend betrachtet. Bei den meisten unter diesen Patienten hatte der nasale Lupus sich etwas in das Cavum nasi proprium hinein ausgebreitet; aber nur bei 5 unter ihnen liess sich constatiren, dass das lupöse Leiden sich bis an den hinteren Theil des Cavum nasi (hauptsächlich die hinteren Enden der Conchae inferiores) und den hinteren freien Rand des Septum verbreitet hatte, woselbst sich alsdann entweder Knötchen oder Narben oder Destructionen mit unzweifelhaftem lupösen Ursprunge fanden. Hierbei sei jedoch bemerkt, dass in 4 Fällen eine genaue Untersuchung der Conchae nicht stattfinden konnte; in Bezug auf die 3 Fälle sind die Ursachen oben erwähnt worden (S. 376).

Die 5 Patienten mit lupösen Knötchen, Narben oder Destructionen des hinteren Theiles des Cavum nasi wurden in der Uebersicht als die No. 8, 15, 19, 21 u. 34 aufgeführt. Aus der Uebersicht ergiebt sich, dass nur bei 3 unter diesen Patienten (No. 15, 19 u. 34) im Rhinopharynx lupöse

Veränderungen sich fanden, die in sämmtlichen Fällen in Narbenbildungen bestanden, und unter diesen 3 Fällen war wieder einer (No. 19) wo der lupöse Process sich nicht über die Grenze des Rhinopharynx hinaus verbreitet hatte.

Da sämmtliche Patienten mit pharyngealem Lupus — auch wenn verbreitete Ulcerationsbildung des der Deglutition zu Gebote stehenden Abschnitts des Pharynx vorhanden war — erklärten, dass sie keine Schlingbeschwerden spürten, oder, wenn solche vorhanden, dass sie sehr unbedeutend waren, und da auch keine anderen ausgesprochenen subjectiven Symptome eines Pharynxleidens sich zeigten, so liess sich auf anamnestischem Wege nicht aufklären, inwiefern das Pharynxleiden secundär nach dem in sämmtlichen Fällen nachgewiesenen nasalen Lupus aufträte. Es unterliegt indes kaum einem Zweifel, dass die Sache sich in der weit überwiegenden Anzahl der Fälle so verhält; denn es ist eine Thatsache — welche die vorliegende Untersuchung jedoch in Folge von der Natur des Materials nicht zu bestätigen vermag — dass der pharyngeale Lupus sehr selten primär auftritt, während andererseits der intranasale Lupus häufig zu den am frühesten auftretenden lupösen Manifestationen gehört und oft primär ist. Der Umstand, dass in sämmtlichen Fällen Lupus der Nasencavität constatirt wurde, deutet mit Bestimmtheit darauf hin, dass der intranasale Lupus eine ätiologische Rolle spielt in Bezug auf den im Pharynx auftretenden Lupus, sei es nun, dass dieselbe unmittelbarer oder sei es, dass sie mittelbarer Natur ist. Aus dem zu Grunde liegenden Material geht jedoch hervor, dass der pharyngeale Lupus nur ausnahmsweise so auftritt, dass er als die Folge einer directen Fortpflanzung der Krankheit der Nasenhöhle betrachtet werden kann; denn es liessen sich — wie früher erwähnt — nur in 5 Fällen lupöse Veränderungen des hinteren Abschnittes der Nasenhöhle nachweisen, und nur bei 3 unter diesen Fällen fand sich eine lupöse Affection des Nasenrachenraumes. Für die Richtigkeit dieser Auffassung spricht auch das Verhältniss, welches unten nähere Erörterung finden wird, nämlich dass der pharyngeale Lupus am häufigsten, und in etlichen Fällen ausschliesslich, sich an der Uvula und der buccalen Fläche des Velum palatinum localisirt, deren Schleimhäute eine Localität repräsentiren, die mit der Nasenschleimhaut in keiner directen Verbindung steht; auch die hintere Fläche des Velum findet man äusserst selten von Lupus afficirt. Endlich soll es hervorgehoben werden, dass in den meisten Fällen von combinirtem Pharynx- und Rhinopharynxlupus, dieses letztere Leiden am häufigsten so auftritt, dass es secundär nach Pharynxlupus und nicht nach Nasenlupus aufzutreten scheint.

Die Erklärung dessen, wie der intranasale (und der cutane) Lupus sich in den Pharynx und die Mundhöhle hinein ausbreitet, lässt sich trotz den von verschiedenen Seiten gemachten Versuchen noch nicht geben, weshalb diese Versuche hier keine Erörterung finden werden. Nur möchte ich die Aufmerksamkeit auf eine schon im Jahre 1876 von E. Pontoppi-

dan in seiner Disputation[1]) gemachte Bemerkung hinlenken. Pontoppidan sucht nämlich die Erklärung der Thatsache, dass der Lupus relativ häufig an den Schleimhäuten der Nase, der Mundhöhle, des Pharynx, des Larynx und der Conjunctiva, aber selten in der Vulva u. s. w. auftritt, darin, dass die erstgenannten Schleimhäute auch mit Rücksicht auf andere Krankheiten zeigen, dass sie in näherer Beziehung zu der äusseren Haut stehen; so z. B. sind es eben ungefähr die nämlichen Schleimhäute, welche bei der Variola und der Syphilis den Sitz für das Exanthem hergeben können. Diese Schleimhäute — fügt der Verfasser hinzu — haben ferner das gemein, dass sie dem Einfluss der Luft ausgesetzt liegen und im grossen Ganzen von einigen Irritamenten getroffen werden können, die ebenfalls die äussere Haut treffen können. Die vorliegende Untersuchung weist auch nach — wie später gezeigt werden wird — dass diejenigen Partien des Pharynx, welche dem directen Einflusse der Luft weniger ausgesetzt sind, nämlich der obere Theil des Rhinopharynx (als auch den dieser Region naheliegenden hinteren Abschnitte der Nasenhöhle) und namentlich die zu dieser Cavität gehörende hintere Fläche des Velum palatinum, und der Pars laryngea pharyngis selten vom Lupus ergriffen werden, dass aber die Uvula und die vordere Seite des weichen Gaumens (und der harte Gaumen) dem Angriffe des Lupus am meisten ausgesetzt sind.

Die Bedeutung der intranasalen Lupusaffection als Ursache des Pharynxlupus dürfte indes auch mehr unmittelbarer Natur sein, und namentlich scheinen sich zwei Weisen darzubieten, auf welche der Lupus der Nasencavität die Entwickelung des Lupus im Rachen (und in der Mundhöhle) begünstigen könnte. Erstens liegt es nicht fern anzunehmen, dass der intranasale Lupus, welcher in den meisten unter unseren Fällen sehr bedeutend war, als Regel zur Nasalstenose und dadurch wieder zur Mundrespiration Veranlassung gab, wodurch dann der Rachen (und die Mundhöhle) mehr als unter gewöhnlichen Verhältnissen den irritativen Einwirkungen der Luft ausgesetzt wurde. Zweitens wäre zu bemerken, dass das Vorhandensein der lupösen Knoten in der Nasenhöhle zur Bildung eines mukopurulenten Sekrets Veranlassung giebt, welches, indem es in den Rhinopharynx und den Pharynx hinabsinkt und häufig durch die Mundhöhle entfernt wird, irritative Zustände und Ernährungsveränderungen in den unterhalb der Nasenhöhle liegenden Schleimhäuten hervorruft, gerade wie es so häufig bei andern mit der Absonderung von mukopurulentem oder purulentem Sekret verbundenen intranasalen Leiden geschieht, wodurch alsdann ein für die lupöse Infection der Schleimhaut günstiger Boden hergerichtet wird.

Für die Richtigkeit der letzteren Annahme spricht in hohem Grade der Umstand, dass bei den 36 Patienten mit Pharynxlupus in auf-

1) Om Lupus, särligt med Hensyn til Sygdommens Väsen og Aetiologie. Kopenhagen 1876. S. 17.

fallend vielen Fällen objective Veränderungen im Rhinopharynx gefunden wurden, welche bestimmt auf das Vorhandensein einer tiefergehenden Ernährungsstörung der Schleimhaut dieser Region deuteten, ein Verhältniss, das übrigens bei einer sehr grossen Anzahl der untersuchten 200 Patienten gefunden wurde, und welches ich an dieser Stelle nicht genug hervorheben kann. Bei nicht weniger als 16 Patienten, d. h. bei nahezu der Hälfte der untersuchten Patienten mit pharyngealem Lupus, constatirte die Untersuchung eine Atrophie der Schleimhaut, und namentlich des adenoiden Gewebes derselben, in Verbindung mit Catarrh des Rhinopharynx oder auch eine reine Atrophie ohne Absonderung von katarrhalischem Sekret. In sämmtlichen Fällen, bei welchen aus der Pars nasalis pharyngis ein mukopurulentes Sekret abgesondert wurde, war auch die Pars oralis an ihrer hinteren Fläche vollständig oder theilweise von dem ausfliessenden Sekret bedeckt. Ausserdem wurde 3 Mal eine ausgesprochene Ischämie der Schleimhaut des Oropharynx und 2 Mal eine ausgesprochene Pharyngitis granulosa nachgewiesen. —

Nachdem im obigen eine Reihe ätiologische Momente, die bezüglich des Auftretens des pharyngealen Lupus von Bedeutung sind, eine Besprechung gefunden haben, insofern nämlich das der Untersuchung zu Grunde liegende Material dieselben beleuchten konnte, so wird es nun am Platze sein, die Hauptresultate der objectiven Untersuchung des Pharynx (und des Isthmus faucium) darzustellen; hieran wird sich naturgemäss eine kurze Erörterung der an der vorderen Seite des Palatum molle und am Palatum durum gefundenen lupösen Veränderungen anknüpfen.

Rhinopharynx s. **Pars nasalis pharyngis.** In dieser Region fanden sich lupöse Veränderungen von unzweifelhafter Art in 8 unter den untersuchten Fällen (siehe Uebersicht S. 374 No. 7, 9, 15, 16, 19, 20, 31 und 36). Da der Rhinopharynx aus dem auf S. 376 erwähnten Grunde in 5 nicht in die Uebersicht mit aufgenommenen Fällen sammt in 3 unter den aufgenommenen nicht untersucht werden konnte, so ergiebt sich für die Häufigkeit des Auftretens des rhinopharyngealen Lupus der Procentsatz 4,2 pCt. Ausserdem war in 2 Fällen (No. 30 u. 33) die Schleimhaut von einer solchen Beschaffenheit, dass es nicht entschieden werden konnte, ob die Veränderung auf der Bildung einer diffus verbreiteten Narbe an der Schleimhaut oder auf einer durch einen atrophischen Katarrh hervorgerufenen narbenähnlichen Umbildung der Schleimhaut beruhte. Die lupöse Affection bestand in 2 unter den 8 Fällen in Knötchen (No. 20 u. 36). In dem ersten unter diesen Fällen (No. 20) fand sich im Pharynx oralis rechts von der Mittellinie an der hinteren und an der seitlichen Wand ein ca. 1 cm breites Kissen von Knötchen, welches sich auch auf die entsprechenden Wände der Pars nasalis hinaufstreckte, so weit als der untersuchende Finger hinaufgebracht werden konnte. In demselben Falle zeigte sich links von der Mittellinie an der hinteren Wand des Oro-

pharynx ein ca. $^1/_2$ cm breiter, glänzend weisser, dicker Narbenstrang, der mit einer Stimmlippe Aehnlichkeit hatte; denn sein der Mittellinie zugekehrter Rand war frei und scharf, und die Knotenbildung streckte sich etwas unter den freien Rand des Narbenstranges hinein, während der Strang sich eine Strecke in den Rhinopharynx hinauf fortsetzte. In dem 2. Falle (No. 36) war ebenfalls die Knotenbildung im Rhinopharynx eine directe Fortsetzung der Knotenbildung im Oropharynx, dessen hintere Fläche mit einer zusammenhängenden, körnigen Schicht von mohngrossen ulcerirten Knoten ganz bedeckt war; diese Schicht liess sich so weit hinauf verfolgen, als der untersuchende Finger, dessen Bewegungen durch Fissuren an der Mundöffnung stark gehemmt wurden, hineingebracht werden konnte.

In den übrigen 6 Fällen fanden sich im Rhinopharynx nur lupöse Narben. In 2 unter diesen Fällen bildeten diese Narben die oberen Strahlen eines Narbensterns, dessen untere Strahlen man bei directer Inspection an der hinteren Wand des Oropharynx beobachten konnte, und dessen Centrum sich am Uebergange zwischen den beiden Regionen der hinteren Wand befand (No. 9 u. 15). In einem Falle zeigten sich an der hinteren Wand des Rhinopharynx longitudinale, schmale Narbenstreifen, die nach unten nicht convergirten, sondern sich direct in ähnliche Streifen an der hinteren Wand des Oropharynx fortsetzten (No. 7). In einem vierten Falle (No. 31) war die hintere Wand der Pars nasalis pharyngis in eine zusammenhängende kreideweisse Narbenfläche umgewandelt, welche ebenfalls die directe Fortsetzung einer ähnlichen Narbenfläche in der Pars oralis war. Nur in den noch übrigen 2 Fällen hatte die Narbenbildung im Rhinopharynx einen mehr selbstständigen Charakter. In dem einen (No. 16) fand sich oben im Fornix eine querliegende Narbenfalte, und in dem andern Falle (No. 19) setzte sich das Septum in einen narbenartigen Kamm fort, der nach einem Verlauf von $^1/_2$ cm sich in zwei bogenförmige dicke Narbenstränge theilte, welche, der Concavität nach unten, sich auf die Seitenwände hinüber fortsetzten[1]). Aus dieser kurzen Beschreibung geht hervor, dass lupöse Knötchen selten im Rhinopharynx auftreten (1,0 pCt. unter sämmtlichen Fällen), dass die lupösen Affectionen am häufigsten in der Form von Narben auftreten, und dass sowohl die Knötchen als auch die Narben am häufigsten ihren Sitz an der hinteren Wand haben und meistens als eine Fortsetzung der entsprechenden Affectionen im Oropharynx zu betrachten sind.

Oropharynx s. Pars oralis pharyngis. In dieser Cavität wurden lupöse Leiden nicht viel häufiger nachgewiesen als im Rhinopharynx; nur in

1) Unter den oben erwähnten 6 Fällen, bei welchen lupöse Narben im Rhinopharynx auftraten, zeigte einer (No. 15) leichte Adhärenzen zwischen der hinteren Fläche des Velum palatinum und dem Rhinopharynx.

11 Fällen, d. h. 5,5 pCt. unter sämmtlichen Fällen, wurden solche aufgefunden[1]). Ausserdem hatte in 2 Fällen (No. 2 u. 31) die Schleimhaut der hinteren Fläche des Oropharynx ein solches Aussehen, dass sich nicht entscheiden liess, ob dieselbe den Sitz für eine diffuse oberflächliche Narbenbildung in Folge von Lupus abgegeben hatte.

Nur in 3 Fällen (d. h. 1,5 pCt. unter sämmtlichen 200 Fällen) liess sich Knotenbildung nachweisen. Zwei unter diesen Fällen (No. 20 u. 36) wurden schon auf S. 382 besprochen. In dem 3. Falle (No. 4) fand sich in gleicher Höhe mit der Basis linguae und ein wenig links von der Mittellinie eine etwas mehr als erbsengrosse lupöse Infiltration, welche aus einer Menge ca. mohngrosser Knötchen bestand; im Centrum war eine kraterförmige Vertiefung, die die Spitze einer Sonde in sich aufnehmen konnte.

In 10 Fällen (d. h. in 5 pCt. sämmtlicher Fälle) wurden Narben von unzweifelhaft lupöser Natur constatirt (No. 3, 7, 9, 14, 15, 20, 26, 29, 31 u. 33). Bei 2 Patienten (No. 9 u. 15), welche schon auf S. 382) Erwähnung fanden, zeigte sich am oberen Theile der hinteren Fläche das untere Bündel einer sternförmigen Narbe, deren oberes Bündel im Rhinopharynx sich beobachten liess, und deren Centrum ungefähr an der Uebergangsstelle der beiden Regionen Platz fand. Die Narben ähnelten in Bezug auf den sternförmigen Bau und den Sitz den in Folge von syphilitischen Ulcerationen gebildeten Narben; sie unterschieden sich von denselben aber dadurch, dass sie weniger stark an der Oberfläche der Schleimhaut hervortraten, dass sie dünnere Strahlen bildeten, und dass ihr Aussehen ein weniger schimmernd weisses war. In einem Falle fanden sich die auf S. 382 erwähnten longitudinalen Narbenstreifen an der hinteren Wand (No. 7); auch diese waren weniger hervortretend, schmaler und weniger scheinend weiss als die durch Syphilis hervorgerufenen Streifen. In einem anderen Falle (No. 20) dagegen war das an der hinteren Wand liegende dicke, ca. $^1/_2$ cm breite, einer Stimmlippe ähnliche Narbenband, welches S. 382 erwähnt wurde, von durchscheinend weisser Farbe; sein scharfer Rand war der Mittellinie zugekehrt, während sein lateraler Rand ohne scharfe Abgrenzung in die umgebende Schleimhaut überging. In einem Falle (No. 31) war die ganze hintere Wand in eine zusammenhängende kreideweisse Narbenfläche umgebildet, welche sich direct in die Pars nasalis pharyngis hinauf fortsetzte. In einem Fall war in gleicher Höhe mit der Spitze der Uvula an der hinteren Wand eine kleine sternförmige Narbe (No. 29), und in 2 Fällen endlich fanden sich Adhärenzen zwischen den Seitenwänden des Oropharynx und den hinteren Gaumenbogen (No. 30 u. 33).

Es ergiebt sich mithin, dass lupöse Knötchen auch im Oropharynx selten auftreten, dass die lupösen Affectionen sich am häufigsten in der

1) Leloir fand unter 312 Patienten mit Lupus nur 7, d. h. 2,2 pCt., mit „Lupus“ der hinteren Wand des Pharynx (l. c. S. 140).

Form von Narben darstellen, und dass sowohl die Knötchen wie die Narben fast ausschliesslich an der hinteren Wand Platz finden, von wo aus sie sich häufig direct in den Rhinopharynx hinauf fortsetzen.

Schliesslich wäre hervorzuheben, dass in keinem Falle mehr tiefgehende lupöse Ulcerationen der Rachenwand gefunden wurden; die lupösen Knoten gaben nur für oberflächliche Ulcerationsbildungen den Sitz her.

Die Thatsache, dass die lupösen Affectionen im Rhinopharynx und im Oropharynx häufiger als Narben, seltener als Knoten oder Ulcerationen auftreten, findet dadurch ihre natürliche Erklärung, dass der Lupus in diesen Regionen geneigt ist, verhältnissmässig schell zu verlaufen und in Narbenbildung zu resultiren.

Pars laryngea pharyngis. In diesem Abschnitt des Pharynx wurden in keinem Falle Lupus oder lupöse Narben nachgewiesen.

Arcus pharyngopalatini. Die hinteren Gaumenbogen bildeten in 13 Fällen, d. h. 6,5 pCt. unter sämmtlichen Fällen, den Sitz für lupöse Knötchen oder Narben; Leloir dagegen fand bei der Untersuchung von 312 Lupuspatienten nur 2 Mal Lupus des rechten und 2 Mal Lupus des linken hinteren Gaumenbogens (l. c. S. 140). Die Affection war in den meisten Fällen doppelseitig und symmetrisch; nur in 2 Fällen war der rechte Gaumenbogen allein afficirt (No. 14 u. 20). Am Häufigsten wurden allein Knötchen gefunden (No. 1, 4, 7, 11, 36); dieselben waren bald von der Grösse eines Mohnkörnchens, bald so gross wie ein Hanfsamen und am oberen Theile des Gaumenbogens am Stärksten vertreten; sie gingen deutlich von der Basis der Uvula aus, und dieses Organ war in sämmtlichen Fällen, in welchen die Gaumenbogen, die vorderen wie die hinteren, afficirt waren, mit Lupus befallen, ausgenommen in einem (No. 20). In 2 Fällen fanden sich im Arcus pharyngopalatinus sowohl Knötchen als auch Narben (N. 3 u. 14); in beiden Fällen fanden sich die Knötchen oben, die Narben unten in der Nähe der Pharynxwand. In mehreren unter den erwähnten Fällen hatten die Knötchen einen ausgesprochenen fibrösen Charakter, was sowohl ihr Aussehen als auch namentlich die Untersuchung mit dem Finger nachwies. In 6 Fällen (No. 5, 20, 22, 26, 31 u. 33) wurden ausschliesslich Narben nachgewiesen. In einem unter diesen Fällen (No. 22) war das Aussehen des hinteren Gaumenbogens so wenig verändert, dass erst die Untersuchung des Nasenrachenraumes mittelst des Fingers ihre narbenartige Beschaffenheit nachwies. Wenn die hinteren Gaumenbogen theilweise oder völlig narbenartig umgebildet waren, so bildete jeder Bogen häufig ein dickes fibröses Band mit stumpfem freiem Rande; bei der Digitalexploration fühlte sich das Band häufig auffallend hart und knorpelartig an. In einem Falle (No. 5) war der freie Rand mit Knoten besetzt; in einem Falle (No. 20) war der narbenartig umgebildete rechte Gaumenbogen zu einem kurzen Strang reducirt, welcher die Uvula stark nach rechts zog. In 4 Fällen

waren die narbenartig umgebildeten hinteren Gaumenbogen mit ihren unteren Theilen an den Seitenwänden und der hinteren Wand des Oropharynx festgewachsen, so dass der Eingang in den Rhinopharynx vermindert war (No. 3, 14, 26, 33). Bei einem einzelnen Patienten waren der Arcus pharyngopalatinus und der Oropharynx so eng mit einander verwachsen, dass der untersuchende Finger nur mit Mühe durch die übriggebliebene Oeffnung hinaufgepresst werden konnte (No. 26), aber in keinem Falle war die Verwachsung so bedeutend, dass der Nasenrachenraum nicht mit dem Zeigefinger untersucht werden konnte. In keinem Falle war das gebildete Narbengewebe der Ausgangspunkt für frische Knötchen.

Tonsilla palatina. Laut der Angabe Homolles localisirt der Lupus sich sehr selten an den Tonsillen. Jedoch fand Leloir unter 312 Fällen die rechte Tonsille 4 mal, die linke 4 Mal afficirt. Bei den 200 Patienten in Finsens Lichtinstitut fanden sich nur einmal (No. 22), und zwar nur am oberen Theile der rechten Tonsille, unzweifelhafte lupöse Knoten.

Arcus glossopalatini. Die vorderen Gaumenbogen gaben weit seltener als die hinteren den Sitz für lupöse Knoten oder Narben, vermuthlich, weil sie in einer weniger engen Verbindung mit der Uvula stehen diese war nämlich in sämmtlichen diesbezüglichen Fällen, im Ganzen 7, d. h. 3,5 pCt. unter sämmtlichen 200 Fällen, mit Lupus befallen (No. 1, 4, 5, 11, 12, 25 u. 31). Bei der Untersuchung von 312 Patienten fand Leloir 8 Mal den rechten und 4 Mal den linken vorderen Gaumenbogen lupös verändert. Die lupösen Veränderungen der vorderen Gaumenbogen waren bei unseren 7 Patienten am Häufigsten doppelseitig und symmetrisch; nur in einem Falle (No. 22) war bloss der linke Bogen afficirt. In vier Fällen (No. 4, 11, 22, 25) wurden nur Knoten allein nachgewiesen; dieselben waren klein, unregelmässig und dem Aussehen wie dem Gefühl nach von fibröser Beschaffenheit. In 2 Fällen (No. 1 u. 31) bildeten die vorderen Gaumenbögen Narbenstränge, die bei dem einen Patienten (No. 31) sich bis an das Centrum eines mitten am weichen Gaumen sich befindenden Narbensterns fortsetzten.

Basis linguae. Die Zunge wird so selten in das Lupusleiden mit einbezogen, dass Leloir bei der Untersuchung von 312 Lupuspatienten nur einmal ein lupöses Leiden der Zunge fand. Unter unseren 200 Patienten war nur einer, dessen Zunge überall lupöse Knötchen, Geschwüre und Narben darbot. Der Fall (No. 31) wurde in diesem Archiv. Bd. 10. S. 152 beschrieben.

Uvula. Nächst der Schleimhaut der Nase, der Lippen und der Gingiva ist der Zapfen dasjenige Organ, welches am Häufigsten an dem Lupus erkrankt. Unter den 200 Patienten in Finsen's Institut fanden sich nämlich nicht weniger als 29, d. h. 14,5 pCt., welche unzweifelhafte lupöse Veränderungen der

Uvula aufzuweisen hatten. Diese Zahl ist beträchtlich grösser als die von Leloir constatirte, welcher unter 312 Lupuspatienten nur 2,2 pCt. mit Lupus der Uvula fand (l. c. S. 140). Das lupöse Leiden der Uvula lässt sich in seinem Anfangsstadium nur schwer diagnosticiren, denn bei vielen gesunden Menschen ist dieses Organ ödematös,, geschwollen, steif und an der Oberfläche mit buckeligen oder knotenförmigen Hervorragungen versehen. In diesem Zustand befand sich die Uvula — ausser bei einigen Lupuspatienten, die nicht in der Uebersicht auf S. 374 mit aufgenommen wurden — bei 2 unter den in der Uebersicht genannten 36 Lupuspatienten (No. 18 u 23), ohne dass ich mich zu entscheiden getraute, ob der lupöse Process in diesen Fällen die Uvula ergriffen hatte oder nicht. In einem Falle (No. 15) wurde die Uvula stark verkürzt gefunden, aber ohne Narbenbildung, so dass auch dieser Fall vielleicht unter die zweifelhaften gerechnet werden muss.

Am Häufigsten war die Uvula in der Weise von dem Lupus angegriffen, dass sie ganz in ein Konglomerat von stark hervortretenden, recht regelmässig geordneten runden, glatten, zuweilen stark rothen, am Häufigsten jedoch blassrothen Knoten umgebildet war, welche in einzelnen Fällen von der Grösse eines Mohnkörnchens, häufiger aber hirsen- oder hanfgross waren. In einigen Fällen hatte die Uvula ihre natürliche Gestalt behalten, war aber breiter und länger geworden; durch Irritation mittelst der Sonde und bei der Intonation wurde keine Contraction hervorgerufen, oder es zeigen sich nur einzelne steife Runzeln an der Oberfläche. Bei der Digitalexploration fühlte die Uvula sich knotig, steif an; nicht selten fühlten sich die Knoten fibrös oder knorpelig an. In andern Fällen stellte sich die Uvula stark verkürzt dar, weil ihre Spitze durch die Ulcerationsbildung zerstört worden war; ab und zu war sie jedoch an Breite stark vergrössert, so dass sie die Gestalt einer von vorne und hinten zusammengedrückten Beere angenommen hatte. In einer Anzahl von Fällen war die Destruction der Uvula sehr bedeutend; bei 7 Patienten war das Organ in ein Narbenzäpfchen umgewandelt oder es fehlte gar (No. 9, 21, 24, 28, 30, 31, 35). In einer kleinen Anzahl von Fällen, bei welchen gleichzeitig Knötchen und Narbenbildung an der Uvula gefunden wurde, war augenscheinlich das Narbengewebe der Augangspunkt der Knötchen, welches Verhältniss — wie O. Chiari[1]) ausführt — für den Lupus an andern Schleimhäuten charakteristisch ist.

In Bezug auf die Ursache, warum der Lupus sich mit Vorliebe an der Uvula localisirt, weisen wir an dieser Stelle auf die S. 380 erwähnte, von E. Pontoppidan aufgestellte Theorie hin, laut welcher die Schleimhäute, welche vorzugsweise der Einwirkung der Luft ausgesetzt sind, einen günstigen Boden für den Lupus abzugeben scheinen. Der Umstand, dass der

---

1) Chiari und Riehl, Lupus vulgaris laryngis. Vierteljahrschr. f. Derm. u. Syph. 9. Jahrg. 1882. S. 695.

Uvulalupus fast immer mit intranasalem Lupus verbunden auftritt, muss nothwendig die Folge nach sich ziehen, dass diese Patienten durch den Mund athmen. Auf der andern Seite unterliegt es wohl kaum einem Zweifel, dass auch andere — und vielleicht wichtigere — Ursachen vorhanden sind, welche vielleicht in der morphologischen Beschaffenheit der Schleimhaut und namentlich des Epithels der Uvula zu suchen wären. Nur wenn man annimmt, dass solches der Fall ist, erklärt sich die Eigenthümlichkeit, dass die Tonsillen, welche scheinbar nicht weniger als der Zapfen den von aussen kommenden Irritamenten ausgesetzt sind, und die in unmittelbarer Nähe desselben liegen, so ausserordentlich selten von dem Lupus befallen werden.

Palatum molle s. Velum palatinum. Bei 16 Lupuspatienten, d. h. bei 8 pCt. unter sämmtlichen Patienten, wurden an dem weichen Gaumen lupöse Knötchen, Ulcerationen oder deren Narben nachgewiesen (No. 1—5, 7, 10, 11, 14, 15, 18, 23, 24, 28, 31 u. 35).

Die lupösen Knoten waren weit am häufigsten an der vorderen Fläche des weichen Gaumens localisirt; häufig waren sie von der Grösse eines Hirsekorns und blassroth, und sie gruppirten sich an der mittleren Partie der vorderen Fläche. Nur selten breiteten sie sich über das ganze Velum aus. Oefters bildeten sie die directe Fortsetzung der an der Basis der Uvula sitzenden lupösen Knötchen und konnten sich alsdann nur eine kurze Strecke nach vorne und oben an der vorderen Fläche fortsetzen. In einigen Fällen fanden sie sich jedoch ausschliesslich an dem dem harten Gaumen am nächsten liegenden Abschnitt des Velum und setzten sich alsdann direct in Knoten an dem Palatum durum fort.

An dem weichen Gaumen waren die Knötchen oft ulcerirt, aber die Ulcerationen waren in sämmtlichen Fällen oberflächlich, und wenngleich in einzelnen Fällen auch an der hinteren Fläche des Velum einige Knoten nachgewiesen wurden, so fand sich doch in keinem Falle Perforationsbildung. Auf welche Weise die Ulcerationsbildung durch völligen Zerfall der ursprünglichen Knötchen entsteht, das zu beobachten hatte ich einem Falle (No. 28) Gelegenheit. Bei diesem Patienten, dessen Uvula ein kleines warzenförmiges Zäpfchen mit starken Bindegewebsstrichen bildete, fand sich an der Mittellinie des Velum palatinum eine ca. $1^1/_4$ cm lange und 1 cm breite Ulceration; dieselbe, die vorne etwas zugespitzt war, war vollständig oberflächlich und ähnelte bei der ersten Betrachtung einer katarrhalischen Ulceration; die Ränder waren aber fein ausgenagt und bestanden — wie man deutlich erkennen konnte — an einer einzelnen Stelle aus einem zusammenhängenden Kreise von kaum hirsekorngrossen, hochrothen Knoten, um welche herum sich wieder ein ca. 0,25 cm breiter Bord von hochrother, geschwollener Schleimhaut befand. Wenn man diesen rothen, geschwollenen Bord mittelst einer Linse näher betrachtete, gewahrte man deutlich, dass auch er durch dicht gelagerte, leicht ödematös ge-

schwollene miliäre Knötchen gebildet wurde, unter welchen schon einige an der Oberfläche zu ulceriren angefangen hatten. Mittelst der Linse liess sich ebenfals constatiren, dass der unebene Boden der ganzen Ulceration aus ulcerirten Knötchen bestand.

Die lupösen Narben am weichen Gaumen präsentirten sich mitunter nur als schwach hervortretende, unregelmässige blasse Streifen oder Striche an der Schleimhaut (No. 10 u. 24). In einem Falle (No. 35) bildete die Narbe einen, besonders durch Berührung mit dem Finger erkennbaren fibrösen freien Rand des ganzen weichen Gaumens, welcher in der Richtung von vorne nach hinten verkürzt war. Eine mehr verbreitete Narbenbildung wurde bei einem Patienten (No. 31) gefunden; bei ihm war das Palatum molle in allen Richtungen verkürzt und bildete ein straff ausgespanntes fibröses Diaphragma. Die vorderen Gaumenbogen waren bei diesem Patienten in 2 Narbenstränge umgebildet, welche sich in der Mittellinie begegneten; von diesem Punkte gingen vorne recht hervortretende, nach oben und vorne hin divergirende Narbenstränge aus, welche, in Verbindung mit den vorderen Gaumenbogen, einen Narbenstern von dem Aussehen des an der hinteren Fläche des Pharynx oralis öfter beobachteten bildeten (s. S. 383). Schliesslich fanden sich bei einem Patienten (No. 15) schwache, strangförmige Adhärenzen, welche die hintere Fläche des weichen Gaumens mit der hinteren Wand des Rhinopharynx verbanden.

Perforation des weichen Gaumens wurde, wie schon erwähnt, in keinem Falle beobachtet; auch sämmtliche früheren Untersucher sind darüber einig, dass eine solche Destruction sehr selten auftritt.

Palatum durum. Die lupösen Affectionen dieser Region finden deshalb an dieser Stelle eine kurze Erwähnung, weil zwischen ihnen und den lupösen Veränderungen des weichen Gaumens häufig eine Verbindung besteht. Unter unsern 200 Patienten fanden sich 20, d. h. 10 pCt., mit lupösen Knötchen, Ulcerationen oder Narben des harten Gaumens. Unter diesen 20 Patienten gehörten 12 in die in der Uebersicht auf S. 374 erwähnte Gruppe (No. 1—3, 5, 10, 14, 18, 21, 23, 26, 30 und 31), während die übrigen 8 auf S. 373 Erwähnung fanden. Die lupösen Veränderungen traten hauptsächlich in der Nähe der Mittellinie auf und waren am häufigsten an der höchsten Partie des harten Gaumens am stärksten ausgesprochen; in einem einzelnen Falle (No. 21) war an dieser Stelle eine Perforation entstanden.

In der weit überwiegenden Anzahl von Fällen trat die lupöse Affection des harten Gaumens auf in der Form von Knötchen, die sich dadurch auszeichneten, dass sie recht gross — oft von der Grösse eines Hanfsamens oder gar noch grösser — und zahlreich waren; sie bildeten zusammenhängende Flächen, welche gewöhnlich ihre grösste Verbreitung in der Richtung von vorne nach hinten hatten, die sich aber auch häufig an der höchsten Partie des harten Gaumens flügelförmig nach beiden Seiten hin

ausbreiteten. Die Knotengruppen des harten Gaumens waren häufig abgeflacht und mit tiefen Querrunzeln versehen. Häufig standen sie mit den Knotenbildungen an dem weichen Gaumen und an der hinter den Vorderzähnen liegenden Partie der Gingiva in directer Verbindung; namentlich war die Verbindung mit der letztgenannten Partie häufig hervortretend, aber oft waren die beiden Partien auch durch gesunde Schleimhaut von einander getrennt. Die Knoten waren gewöhnlich nur oberflächlich ulcerirt, und eine bis auf die untenliegenden Knochen sich erstreckende Ulcerationsbildung fand sich, wie erwähnt, nur in einem Falle (No. 21); es war dadurch eine Perforation des harten Gaumen entstanden, was, laut der in der Literatur vorliegenden Beschreibungen, unter die sehr seltenen Fälle gehört.

Narbenbildungen in Folge von lupösen Ulcerationen wurden verhältnissmässig selten gefunden; die Narben stellten sich alsdann als blasse, wenig hervortretende Striche von Bindegewebe dar. Der Lupus des harten Gaumens scheint mithin langsam zu verlaufen und hat — im Gegensatz zu dem Lupus der Rachenwand — keine grosse Neigung zur Narbenbildung.

XXXV.

(Aus dem Laboratorium der Ohren- und Kehlkopfklinik zu Rostock [Director: Prof. Dr. Körner.])

Beitrag zur Kenntniss des Kehlkopfes der Marsupialier.

Von

Dr. **Suckstorff**, I. Assistent der Klinik.

(Hierzu Tafel XXI.)

Es wurden bis jetzt von Fürbringer, Körner, Möller, Symington, Albrecht und Gegenbaur die Kehlköpfe von folgenden Marsupialiern untersucht: Parameles (P. Gummii), Phascogale, Dasyurus (D. viverrinus), Didelphys virginiana, phylander, lanigera, pusilla, cancrivora, Phalangista (Ph. vulpina), Myrmecobius (M. fasciatus) Acrobates, Petrogale xanthopus, Halmaturus Billardieri, Halmaturus malabatus, Halmaturus Bennettii, Halmaturus Lessow, Halmaturus giganteus, Hypsiprymnus murinus, Phascolomys Wombat, Phascolarctus cinereus, Cuscus, Macropus rufus, Macropus robustus, Macropus melanopus. Leider geben einige Autoren nicht die Anzahl der von ihnen untersuchten Exemplare der einzelnen Arten an, ja es ist mitunter aus dem Zusammenhange schwer zu ersehen, ob ihre Deductionen sich auf eigene Untersuchungen oder auf die anderer stützen. Unwillkürlich fällt aber bei der Durchsicht der Literatur über den Kehlkopf der Marsupialier die grosse Verschiedenheit der Befunde bei den einzelnen Autoren auf, und es schien deshalb wünschenswerth durch Untersuchung der in der Sammlung der hiesigen Klinik vorhandenen Kehlköpfe den Versuch zu machen, zur Klärung der widerstreitenden Meinungen beizutragen.

Es standen mir zur Verfügung die Kehlköpfe von

Macropus rufus (1)
Macropus robustus (2)
Macropus giganteus (2, wovon einer juvenil)
Macropus penicillatus (2)
Halmaturus Thetidis (1).

Dieselben waren Herrn Prof. Körner theils von Herrn Prof. Kückenthal,

Director des zoologischen Instituts in Breslau, theils von Herrn Dr. Wunderlich, Director des zoologischen Gartens in Cöln, gütigst überlassen.

Drei dieser Kehlköpfe, und zwar die beiden von Macropus penicillatus und der jugendliche von Macropus giganteus, wurden in Serienschnitte zerlegt, da es wegen ihrer Kleinheit nicht möglich war, auf dem Wege des Präparirens ein deutliches Bild der anatomischen Verhältnisse im Allgemeinen, sowie im Besonderen des Zusammenhanges der beiderseitigen Musculatur in der Medianlinie zu gewinnen.

Was zunächst das Knorpelgerüst anbelangt, so ist dasselbe von den meisten Autoren nur sehr kurz beschrieben und nur bei Körner genauer abgebildet, und es soll deshalb dasselbe hier ausführlicher behandelt werden.

Alle Autoren constatiren die feste Verwachsung des Schildknorpels mit dem Ringknorpel. Auch bei den von uns untersuchten Thieren war das Gleiche der Fall, und zwar betrug die Länge der Verwachsungsstelle ungefähr $^1/_5$ der Circumferenz des Larynx. Diese Vereinigung findet aber erst später statt und embryonal sind Schild- und Ringknorpel besonders angelegt. So fand Symington bei einem jungen Macropus, der vom Kopf bis zum Schwanzende 2,1 cm maass, die beiden Knorpel durch dichtes embryonales Bindegewebe getrennt. Es scheint jedoch die Vereinigung schon ziemlich bald stattzufinden, denn Gegenbaur fand bei einem noch im Beutel der Mutter lebenden Parameles von 3 cm Länge schon eine vollständige Verschmelzung von Schild- und Ringknorpel. Die secundäre Vereinigung lässt sich auch daran erkennen, dass makroskopisch noch an den ausgewachsenen Kehlköpfen eine unregelmässige Leiste sowohl an der Vorder- wie an der Rückseite der Verwachsungsstelle deutlich sichtbar ist. Der Schildknorpel wiederum entsteht wie beim Menschen (Kallius), so auch beim Macropus nach Symington durch zwei embryonale Knorpelplatten, die sich später vereinigen.

Leider fand sich unter den mir zur Verfügung stehenden Kehlköpfen kein embryonaler, an dem man diese Angaben hätte nachprüfen können. Der Kehlkopf des jüngsten Thieres, eines Macropus giganteus, hatte schon eine Länge von circa 1,5 cm und das Korpelgerüst, sowie die Musculatur und Schleimhaut verhielten sich genau wie bei dem ausgewachsenen Thier derselben Art.

Was nun die Beschreibung der Form des Ring- und Schildknorpels anbelangt, so wird es sich empfehlen, jeden, obwohl beide ein Ganzes bilden, der leichteren Uebersicht wegen besonders abzuhandeln.

Der Schildknorpel der Marsupialier stellt im Gegensatz zu dem des Menschen, bei welchem noch immer eine vordere scharfe Kante die Entstehung aus zwei Platten andeutet, mehr eine nach vorn abgerundete und hinten offene Knorpelplatte dar. Die vordere Kante ist bisweilen nur leicht angedeutet. Der mittlere Theil des oberen Randes ist höher wie der hintere, wölbt sich eine kurze Strecke nach hinten um und überdeckt so den vordersten Theil des Kehlkopfinneren. Albrecht benennt diesen Theil sehr unglücklich „Knorpelblase“, obgleich derselbe mit einer Blase

durchaus nichts zu thun hat. An der Innenseite des Schildknorpels findet sich in der Mitte, dicht über der Verwachsung der beiden Knorpel beginnend, eine nach oben etwa bis zur halben Höhe des Schildknorpels aufsteigende kleine Crista. An den hinteren beiden Rändern trägt der Schildknorpel ebenso wie beim Menschen ein kürzeres oberes und ein längeres unteres Horn. Das untere Horn ist knorpelig mit der Spitze des später zu erwähnenden Horns des Ringknorpels verbunden, so dass Schild- und Ringknorpel also an drei Stellen — vorne und an den beiden Seiten — fest mit einander zusammenhängen. An allen unseren Kehlköpfen fand sich eine Verknöcherung des Schildknorpels vor und zwar im Unterhorn, dessen unterste Spitze immer knorpelig war. Die Verknöcherung reichte mehr oder weniger, je nach dem Alter der Thiere, nach vorn und oben und machte bei dem wohl ältesten Thiere, einem ausgewachsenen Macropus giganteus, circa $^1/_2$ cm von der Mittellinie halt, um von da in leicht concavem Bogen nach dem hinteren Rand des Knorpels zu verlaufen.

Der Ringknorpel bildet ebenso wie beim Menschen einen geschlossenen Ring, wenigstens war bei uns niemals hinten eine Lücke, wie Gegenbaur dies einer seiner Abbildungen nach gefunden zu haben scheint. Die vorne ziemlich schmale Fläche dieses Knorpels wird nach den Seiten zu breiter, um nach unten wieder fast ebenso schmal zu werden wie vorne. Es fehlt also eine Ringknorpelplatte, wie sie beim Menschen besteht. An den Seiten nun hat dieser Knorpel ebenso wie der Schildknorpel jederseits zwei Fortsätze, nämlich einen nach oben, den Gelenkfortsatz, auf dem die Giessbeckenknorpel articuliren, und einen nach unten, der dicht vor seiner Spitze mit dem unteren Ende des Cornu inferius des Schildknorpels verbunden ist. Die aufsteigenden hinteren Ränder der Cornua inferiora bilden bei Betrachtung des Knorpels von hinten eine Incisur. Die Ränder dieser Incisur sind wallartig verdickt, und zwar ist dieser Wall je weiter nach oben desto breiter und reicht in der Mitte des hinteren Abschnittes des Ringknorpels bis zum oberen Rand desselben. Es entspricht diese Verdickung der Stelle, wo der hintere Theil des Kehlkopfes nicht von Muskeln bedeckt ist. Dicht über der obersten Spitze dieser Verdickung findet sich mitunter ein kleiner Schaltknorpel, wie ihn Körner zuerst beschreibt. Symington erwähnt nichts von demselben und auch Möller fand ihn unter den von ihm untersuchten Kehlköpfen niemals. Bei unserem Material fand er sich einmal und zwar bei einem ausgewachsenen Giganteus. Es scheint also dieser Knorpel, wie Schalt- und Sesamknorpel ja meistens, sehr unbeständig zu sein.

Die Giessbeckenknorpel haben die Form einer Pyramide, auf deren Spitze eine halbmondförmige mit der Convexität nach oben gerichtete Platte aufgesetzt ist, die ungefähr dieselbe Länge wie die Höhe und die Basis der Pyramide hat. Diese halbmondförmige Platte steht in der Frontalebene des Kehlkopfes und nimmt nach Körner, wie auch durch unser Material bestätigt wird, ungefähr $^4/_5$ der ganzen Rima glottidis ein. Den drei Ecken der Pyramidenbasis entsprechen die drei Processus, nämlich der Processus

internus, der Processus muscularis und der Processus vocalis. Schräg vom Processus muscularis nach hinten und oben verläuft ebenso wie beim menschlichen Giessbeckenknorpel eine Linea arcuata. Die Basis der Pyramide zeigt eine Gelenkfläche, die mit dem oben erwähnten Processus articularis des Ringknorpels articulirt. Ein zweites Gelenk soll sich nach Symington am Processus internus finden, indem derselbe mit dem Processus internus des anderen Giessbeckenknorpels articulirt. Nun stossen zwar die beiden Processus interni dicht miteinander zusammen und sind durch dichte Bündel von Bindegewebsfasern verbunden, immer aber finden sich bei meinen Serienschnitten zwischen beiden Knorpeln mikroskopisch noch einzelne Bindegewebszüge. Auch makroskopisch sind an der medialen Wand der Processus interni keine deutlichen Gelenkflächen zu erkennen, so dass man kaum von einem richtigen Gelenk sprechen kann. Immerhin aber ist die Verbindung zwischen den beiden gegenüberliegenden Knorpeln eine so innige, dass man sie als eine Pseudarthrose bezeichnen kann, wenn man diesen Ausdruck auch für nicht pathologische Zustände gelten lassen will.

Ein weiterer Knorpel, der rudimentär auch bei anderen Säugethieren vorkommt und sich nach Luschka auch mitunter beim Menschen findet, ist die Cartilago sesamoidea sive papilionacea wie Körner, oder Cartilago interarytaenoidea wie Symington ihn nennt. Dieser Knorpel findet sich bei allen bis jetzt untersuchten Marsupialiern constant. Er liegt dicht oberhalb der vorher erwähnten bindegewebigen Verbindung der beiden Aryknorpel und reicht kaum über den Beginn dieser Verbindung hinab. Wegen dieser seiner Lage ist es auch falsch, denselben als Praecricoid zu bezeichnen, wie dies Dubois thut, da dieser Knorpel mit der Cartilago praecricoidea nichts zu thun hat.

Die Epiglottis ist fest mit dem Schildknorpel verbunden, in der unteren Hälfte leicht nach hinten, in der oberen stärker nach vorn gebogen. Sie überdeckt einen Theil des Kehlkopfeingangs und zeigt an ihrer Spitze eine kleine Kerbe.

Was nun die Muskeln des Kehlkopfes anbelangt, so haben sich dieselben mehr oder weniger dem Kehlkopfskelet angepasst. Vor Allem fehlt fast immer, da eine Annäherung zwischen Ring- und Schildknorpel wegen der Verwachsung mit einander unmöglich ist, ein Musculus crico-thyreoideus als zwecklos vollständig. Einen ganz besonderen Crico-thyreoideus fand Möller bei einem Macropus rufus. Derselbe entsprang langsehnig vor und unter der Articulatio crico-thyreoidea und ging nach oben und vorn. In der Mitte war ein schwacher platter Muskelbauch, welcher sich wiederum mit breiter Sehne an den unteren Rand der Cartilago thyreoidea anheftete. Ferner fand Symington einen auch beim Menschen mitunter vorkommenden Musculus crico-thyreoideus posticus. Bei den mir zur Verfügung stehenden Kehlköpfen von Marsupialiern fand sich, wie auch bei den von Körner beschriebenen, nichts von diesen Muskeln.

Der Musculus crico-arytaenoideus lateralis und der Musculus thyreo-arytaenoideus sind beim Marsupialier zu einem einzigen Muskel untrennbar

verbunden. Derselbe entspringt von der an der Innenseite des Schildknorpels gelegenen kleinen Crista, der Verwachsungsstelle des Schild- und Ringsknorpels und dem Theile des oberen Ringknorpelrandes, der zwischen der für den Aryknorpel bestimmten Gelenkfläche und dem Beginn der Verwachsung des Schild- und Ringknorpels liegt. Sein Ansatz ist die Crista arcuata oder lateralis des Aryknorpels und theilweise die Aussenfläche der Cartilago arytaenoidea und des Processus muscularis. Ein Uebergang zwischen den beiderseitigen Muskeln vorne an der Innenseite des Schildknorpels, wie ihn Körner makroskopisch fand, war an unserem Material nicht vorhanden, und auch die übrigen Autoren erwähnen von einem solchen Uebergange nichts. Symington, sowie auch Albrecht und Andere betrachten denjenigen Theil des Muskels, der vom freien oberen Rand des Cricoid entspringt, als dem Musculus crico-arytaenoideus lateralis entsprechend, so dass dieser letztere Theil ungefähr $^1/_3$ des ganzen Muskels einnehmen würde. Nun aber sind der Musculus crico-arytaenoideus lateralis und der Musculus thyreo-arytaenoideus bei den placentalen Säugethieren ursprünglich von einander geschieden und treten erst beim Menschen in nähere constante Beziehung zu einander (Fürbringer). Es hat somit bei aplacentalen Säugethieren, den Beutelthieren, schon einmal eine innige Verbindung zwischen den beiden Muskeln stattgefunden.

Der Musculus kerato-crico-arytaenoideus, ein auch bei Dasyprocta und Delphinus nach Fürbringer vorkommender Muskel, entspringt von der Verwachsungsstelle des Cornu inferius cartilaginis thyreoideae mit der Cartilago cricoidea, dem hinteren Rand des Cornu inferius cartilaginis thyreoideae und theilweise der inneren Fläche desselben, sowie von der Cartilago cricoidea in einer Linie, die horizontal von der Verwachsung zur oben erwähnten Incisur des Ringknorpels verläuft. Der Ansatz des Muskels ist einmal die obere und vordere Fläche des Processus vocalis und ferner die Linea arcuata des Giessbeckenknorpels. Zwischen diesen beiden Ansatzpunkten findet sich entsprechend der Linea arcuata eine kleine sehnige Raphe.

Der Musculus interarytaenoideus entspringt von dem hinteren Rand der Linea arcuata des Giessbeckenknorpels und zieht mit convergirenden Fasern medianwärts zur Cartilago papilionacea ohne mit einzelnen Fasern in den Musculus internus sive crico-thyreo-arytaenoideus überzugehen. Wohl aber ist derselbe mit seinem unterem Rand und besonders dem lateralen Theil desselben oft so innig mit dem unten zu beschreibenden Musculus crico-sesamo-arytaenoideus verbunden, dass beide nur schwer oder künstlich von einander zu trennen sind.

Der Ansatz des Musculus interarytaenoideus ist die Cartilago papilionacea. Die obersten Fasern jedoch gehen häufig in den Muskel der Gegenseite über, indem sie sich in der Mittellinie verflechten. Diese Verbindung der beiden Muskeln ist jedoch nicht constant, mitunter findet sich zwischen beiden eine Raphe, welche sie trennt. So war an unserem Material ein Uebergang zu constatiren, bei den beiden Macropus giganteus und

einem Macrapus robustus; Macropus rufus, sowie der zweite robustus konnten nicht darauf untersucht werden, da das eine Präparat beim Einbetten verunglückte und das andere leider beim Präpariren gerade an dieser Stelle lädirt wurde. Bei den beiden Macropus penicillatus und bei Macropus Thetidis fehlte ein Uebergang von Muskelfasern in die gegenüberliegende Seite. Auch Symington fand keinen constanten Uebergang der Fasern.

Der letzte noch zu erwähnende Muskel ist der Musculus crico-sesamo-arytaenoideus. Ich fasse unter diesem Namen die beiden von Körner als getrennt beschriebenen und von ihm Musculus crico-arytaenoideus profundus und Musculus crico-sesamo-arytaenoideus benannten Muskel zusammen. Nur bei einem Macropus giganteus sowie bei einem Macropus robustus liessen sich auf der linken Seite die beiden Muskel isoliren, während sie bei den übrigen Kehlköpfen fest miteinander verwachsen waren. Es scheint also hiernach, dass beide Muskel nur selten getrennt vorkommen, respective, dass der eine nur eine etwas stärker entwickelte Portion des anderen ist, so dass sich die Zusammenfassung beider unter einem Namen rechtfertigt.

Der Muskel entspringt von der hinteren und theilweise von der seitlichen Fläche der Cartilago cricoidea in einer unregelmässigen Linie, die in stark concavem Bogen zur Incisur verläuft. Die Fasern convergiren stark nach innen und oben und setzen sich an den unteren Rand des Processus internus des Giessbeckenknorpels sowie an eine Aponeurose, die sich an der Cartilago papilionacea inserirt, an. Nach Symington inserirt dieser Muskel an dem Processus muscularis des Aryknorpels gerade nach innen von dem Musculus kerato-crico-arytaenoideus. Nur einige wenige Fasern sollen sich nach diesem Autor am Processus internus des Aryknorpels und an der Cartilago papilionacea ansetzen. Es ist dies entschieden nicht richtig, wenigstens fand sich bei unseren Exemplaren niemals die Insertion dieses Muskels so, und auch Körner und Möller fanden dieselben Verhältnisse wie wir.

Was nun das Innere des Kehlkopfes anbelangt, so ist derselbe mit einer Schleimhaut ausgekleidet, die an mehreren Stellen charakteristische Falten bildet. Zunächst ziehen am Kehlkopfeingang von den seitlichen Rändern der Epiglottis beiderseits Falten nach hinten, theilweise bis dicht neben die hintere Spitze der Aryknorpel reichend, theilweise schon vorher ungefähr am Processus muscularis endigend. Es sind dies die Plicae epiglotticae laterales. Mitunter gehen dieselben aber auch zum oberen Rand der Aryknorpel und bilden so richtige Plicae ary-epiglotticae wie beim Menschen. Ferner zieht mehr oder weniger ausgeprägt von der Basis der Epiglottis zur Spitze des Processus vocalis eine leichte, oft nur eben angedeutete Falte. Albrecht fasst dieselbe als Analogon des Taschenbandes auf und setzt die zwischen dieser Falte und den Stimmbändern liegende flache Höhlung in Beziehung zum Sinus Morgagni. Symington hält diese Falte für hervorgerufen durch die bläschenförmige Erweiterung des oberen Theils des Thyreoidknorpels und dem lateralen Theil seines freien dorsalen

Randes entsprechend. Er erhärtet diese seine Ansicht dadurch, dass bei denjenigen Kehlköpfen, bei denen dieser Rand nicht so stark ausgebildet war, auch diese Falten fehlten. Ich kann diesem nicht beistimmen, neige vielmehr der Meinung Albrecht's zu, dass diese Falten eine rudimentäre Anlage der Taschenbänder sind.

Die eigentlichen Stimmbänder sind bei den Marsupialiern sehr verschieden entwickelt. Bald sind dieselben mächtig ausgebildet, bis $^1/_4$ cm hoch und in senkrechter Richtung vielfach gefältet, so dass eine Spannung zwischen den beiden Ansatzpunkten bei ihrer Länge überhaupt unmöglich ist. Bald sind es nur kaum angedeutete schwache kleine Falten, ja mitunter fehlt jede Spur eines Stimmbandes, wie schon Körner erwähnt.

Beigegebene Tafel, die das Kehlkopfinnere von zwei ausgewachsenen Marsupialiern, eines Macropus giganteus (Fig. 2) und eines Macropus rufus (Fig. 1) darstellen, mag die beiden Extreme in der Ausbildung der Stimmbänder veranschaulichen. Symington fand bei zwei Kehlköpfen eines jungen und eines ausgewachsenen Macropus Benettii, bei dem jungen die Höhe des Stimmbandes verhältnissmässig viel grösser als bei dem älteren. Er schliesst hieraus, dass bei dem älteren das Stimmband vielleicht wieder zurückgebildet ist, und dass die Form des Stimmbandes bei dem jüngeren Thier mehr den Voreltern gleicht, die noch das Stimmband gebrauchen konnten, d. h. eine Stimme hatten. Es scheint nach unserem Material diese Ansicht nicht richtig zu sein, wenigstens hatte einer der ausgewachsenen Kehlköpfe von Macropus giganteus ein verhältnissmässig viel besser ausgebildetes Stimmband wie der junge derselben Art. Auch sonst zeigten einzelne ausgewachsene Individuen verschiedener Macropusarten ein so stark ausgebildetes Stimmband, dass man kaum annehmen konnte, es sollte dies gegen früher zurückgebildet sein. Eines geht jedenfalls sowohl aus der verschiedenen Entwickelung des Stimmbandes, wie aus der Unmöglichkeit dasselbe zu spannen, hervor, dass die Thiere, wenn sie wirklich einen Ton hervorbringen, dies nur können, indem „die langen Ränder der Giessbeckenknorpel im gewissen Sinne das Stimmband vertreten", wie Körner schon anführt. Ein Muskel wie beim Menschen findet sich in dem Stimmband nicht eingebettet. Der Musculus thyreoarytaenoideus zieht viel mehr lateralwärts. Mikroskopisch ist das Stimmband deutlich von der benachbarten Schleimhaut unterschieden, indem ein hohes Pflasterepithel dasselbe überdeckt, das Bindegewebe dichter und zahlreicher in ihm ist und die Zahl der Drüsen bedeutend zurückgeht. Flimmerepithel, wie Albrecht, haben weder ich noch Symington auf dem Stimmband gefunden.

Auffällig bleibt, wie gross und mannigfaltig die Abweichung im Bau und in der Anordnung der einzelnen Theile des Kehlkopfes der Marsupialier ist. Möglich wäre es immerhin, dass ein Grund hierfür die Gefangenschaft ist, in der doch wohl die meisten der untersuchten Thiere gelebt haben oder in der sie geboren sind. Es wird deshalb bei weiteren Untersuchungen, soweit dies möglich ist, hierauf zu achten sein.

Fig. I. Makropus rufus.

Fig. II. Makropus giganteus.

Lichtdruck von Albert Frisch, Berlin W.

Die Anregung zu dieser Arbeit verdanke ich meinen Chef, Herrn Professor Körner, der eine Fortsetzung seiner Arbeiten über diesen Gegenstand wünschte und dazu das hier bearbeitete Material gesammelt hat.

Literatur.

1. Luschka, Der Kehlkopf des Menschen. Tübingen 1871.
2. Fürbringer, Beitrag zur Kenntniss der Kehlkopfmuskulatur, Jena 1875.
3. Körner, Beitrag zur vergleichenden Anatomie und Physiologie des Kehlkopfes der Säugethiere und des Menschen. Abhandlungen der Senkenburgischen naturforschenden Gesellschaft. 1883.
4. Derselbe, Weitere Beiträge zur vergleichenden Anatomie und Physiologie des Kehlkopfes. Abhandlungen der Senkenburgischen naturforschenden Gesellschaft. 1883.
5. Dubois, Zur Morphologie des Larynx. Anat. Anzeiger. Bd. I. 1886.
6. Gegenbaur, Die Epiglottis. Leipzig. 1892.
7. Kallius, Beiträge zur Entwicklungsgeschichte des Kehlkopfes. Anatomische Hefte. Bd. IX.
8. Albrecht, Beitrag zur Anatomie des Säugethier-Kehlkopfes. Sitzungsberichte der kaiserlichen Academie der Wissenschaften in Wien. Mathemat.-naturwissenschaftliche Klasse. Bd. CV. Abth. III. Juli 1896.
9. Symington, The MarsupialLarynx. Journal of Anatomy und Physiologie. Bd. 33. 1899.
10. Möller, Undersögelser over den Komparative Anatomie af Larynxmuskulaturen. Köbenhaven. J. Frimodts Forlag 1901.
11. Derselbe, Beiträge zur Kenntniss der Kehlkopfmuskulatur. Arch. f. Laryng. Bd. XII. Heft II.

XXXVI.

Aus dem Laboratorium der otolaryngologischen Klinik Basel.
(Prof. Dr. Siebenmann.)

Ein Fall von Zahnwurzelcyste (periodontale s. periostale Cyste) des Oberkiefers mit specieller Berücksichtigung der Histologie.

Von

Dr. **Theophil Hug,** Assistenzarzt (Freiburg i. Br.).

Ueber Kiefercysten, speciell über periostale oder Wurzelcysten ist in den letzten Jahren eine stattliche Literatur entstanden. Indess waren viele Punkte bis in die neueste Zeit noch Gegenstand der Controverse. Es ist gleichwohl auffallend, wie wenig in den Lehrbüchern der pathologischen Anatomie und der speciellen Chirurgie über dieses Gebiet zu finden ist. Die meisten behandeln diese Tumoren ganz kurz, etwas ausführlicher berichtet König (1). Genauer und präciser werden sie von Partsch (2) im Handbuch der praktischen Chirurgie von Bergmann, Bruns und Mikulicz berücksichtigt, ebenso von Kaufmann (3) in der neuesten Auflage seiner speciellen pathologischen Anatomie. Von zahnärztlicher Seite wird allerdings das klinische Bild gut geschildert, der histologische Bau der Cysten dagegen kaum erwähnt. Vide Scheff (4), Jessen (5), Helenkampff (6).

Die rhino-laryngologische Fachliteratur ignorirt sie fast vollständig. Wir suchen vergeblich um genauen Aufschluss über dieselben bei Zarniko (7), Mikulicz und Kümmel (8), Rosenberg (9), Hajek (10), Heymann (11), Schech (12). Etwas näher gehen nur Zuckerkandl (13) und Kunert (14) auf den Gegenstand ein.

Es ist daher wohl gerechtfertigt, über einen Fall von Wurzelcyste zu berichten, welcher auf der Klinik von Professor Siebenmann kürzlich zur Beobachtung kam. Wir wollen hierbei speciell die histologische Seite der Frage etwas würdigen und streifen Anderes nur insoweit, als es zum Verständniss des Falles nöthig erscheint. Hierbei sind wir uns bewusst, materiell nicht viel wesentlich Neues, aber doch noch wenig gekannte Details zu bringen, welche einer kurzen Erwähnung nicht unwerth erscheinen. —

Krankengeschichte.

Die Patientin E. Künzli von K., 51 Jahre alt, am 20. Mai in der Klinik aufgenommen, bemerkt seit 3 Jahren eine Geschwulst am linken Oberkiefer auf dessen Aussenseite. Dieselbe ist wenig schmerzhaft und hat im Verlaufe dieser 3 Jahre nur unwesentlich zugenommen. Zähne, unter andern auch sämmtliche Molaren und Prämolaren dieser Oberkieferseite, von Jugend auf cariös. Nasenathmung frei. Kein Ausfluss aus der Nase. Seit $2^1/_2$ Jahren lässt sich der Inhalt der Geschwulst durch eine Oeffnung an der Stelle des ersten Prämolarzahns, ohne Schmerzen zu verursachen, ausdrücken. Die jeweilen entleerte Flüssigkeit war anfänglich hell, wässerig, seit etwa 2 Jahren eitrig und übelriechend. Eine Incision in die Geschwulst brachte keine Heilung. Die Incisionsöffnung schloss sich bald wieder. Die Schwellung erreichte in kurzer Zeit die ursprüngliche Grösse und Form wieder; eine vor $^1/_2$ Jahr ausgeführte Zahnextraction führte obensowenig zu einem befriedigenden Resultate.

Status: Mittelgrosse, magere Person, Puls 78 pro Minute, regelmässig, von guter Qualität. Abendtemperatur 37° C. Innere Organe gesund. Urin ohne pathologische Bestandtheile.

Localstatus: Die linke vordere Wangengegend ist mässig vorgetrieben. An Stelle der Zähne auf der ganzen linken Kieferhälfte nur noch einige cariöse Wurzeln. In der Gegend der linken fossa canina eine fluctuirenhe Vortreibung, welche auf Druck fötiden Eiter durch eine der Lage des ersten Prämolarzahnes entsprechende Oeffnung des freien Alveolarraudes entleert. Nach Ausdrücken des Geschwulstinhaltes zeigt es sich, dass die äussere, knöcherne Wand der fossa canina fehlt. Eine durch genannte Fistelöffnung eingeführte Sonde gelangt in eine glattwandige Höhle, welche bis nahe an den Orbitalboden reicht. Nase beiderseits normal. In die Abscesshöhle injicirtes Wasser fliesst nicht durch die Nase.

Am 22. Mai wird in ruhig verlaufender Chloroformnarcose von Professor Siebenmann die Operation ausgeführt. Bei der Eröffnung der Geschwulst von der Wangenalveolarbucht aus gelangt man in eine glattwandige, über wallnussgrosse Höhle mit rothem, sammetfarbigem, weichem Ueberzug. Der Inhalt ist dünnflüssig, eitrig, von gelbbrauner Farbe, übelriechend. Die vordere, laterale Wand des Knochens fehlt in ganzer Ausdehnung.

Es werden sämmtliche noch vorhandenen Zahnwurzeln der linken Oberkieferhälfte extrahirt, ein kleines Stück des Alveolarrandes subperiostal resecirt und die Weichtheile der Cystenwand in toto vom Knochen abgeschält und entfernt. Ein grosser Schleimhautlappen, durch subperiostale Resection des Alveolarrandes gewonnen, wird in die Höhle hineingelegt und fest auftamponirt. Dauer der Operation $^1/_4$ Stunde. — Nach 6 Tagen wird Patientin als geheilt entlassen.

Der mikroskopisch untersuchte Eiter enthält viele ein- und mehrkernige Leucocyten, rothe Blutkörperchen und einige Mikroorganismen als Kokken und Stäbchen, darunter kapselhaltige Diplokokken. Leider wurde nichts über das Vorhandensein oder Fehlen von Cholestearin berichtet.

Die bacteriologischen Culturen ergaben Bacterium coli commune, Streptococcus brevis und Staphylcoccus pyogenes aureus. (Bericht von Dr. Marchesi aus dem bacteriologischen Institut des Bürgerspitals.)

Von der Cystenwand wurde ein Theil nach Verweilen in 4 pCt. Formol in Paraffin, ein Theil in Celloidin nach Härtung in Alcohol in aufsteigender

Concentration eingebettet und geschnitten. Schnittdicke 15 μ. Es wurde eine Schnittserie von 12 Paraffin- und 33 Celloidinschnitten gefertigt, die Schnitte mit Hämatoxylin-Eosin, einige mit Hämatoxylin und van Gieson'scher Lösung gefärbt.

Mikroskopisches Untersuchungsergebniss.

Die Cystenwandung lässt im Wesentlichen drei Schichten unterscheiden. Eine unterste, aus derbem, periostalem Bindegewebe bestehend, eine intermediäre, mit lockerem, sehr kernreichem Gewebe nach dem Typus des wuchernden Granulationsgewebes, eine oberste Schichte, im Grossen und Ganzen an das geschichtete Plattenepithel erinnernd.

Diese Dreitheilung der Cystenwand ist nicht überall deutlich ausgesprochen. An einzelnen Stellen der Schnitte findet man die periostale, derbe Bindegewebslage nur schwach entwickelt, um so mächtiger dagegen das Granulationsgewebe. Andere Partien lassen wenig oder fast kein Granulationsgewebe erkennen. Das Epithel scheint fast direct dem fertigen Bindegewebe aufzuliegen. —

Die Bindegewebsschichte besteht, wie schon angedeutet, aus meist kernarmen, spindelzellenhaltigen Fibrillen, die zu mehr oder weniger dichten Bündeln vereinigt sind und oft welligen Verlauf zeigen. Die Dicke der ganzen periostalen Bindegewebslage wechselt, sie beträgt an einzelnen Stellen 320 μ, an anderen 1040 μ.

Im Allgemeinen herrscht periostales, ziemlich straffaseriges Bindegewebe vor. Zwischen den einzelnen Bündeln sind deutlich zahlreiche lymphatische Saftlücken und Spalträume vorhanden, welche zum Theil ziemlich weit sind. Die Blutgefässmenge und -Vertheilung entspricht durchaus normalen Verhältnissen. In dieses Gewebe, das auch der elastischen Fasern nicht entbehrt, fanden sich Züge von Granulationsgewebe eingesprengt, welche aus der intermediären Schichte nach der Peripherie der Cystenwand hin dringen.

Die intermediäre Schichte besteht aus einem lockeren Bindegewebe mit vielen Leucocyten, das Aussehen desselben entspricht durchaus jenem der adenoiden, subepithelialen Schichte, wie sie in der Schleimhaut von Nase und Rachen antreffen. Die Rundzelleninfiltration ist von verschiedener Dichtigkeit. Aus diesem Grunde hebt sich bei schwächerer Vergrösserung die mittlere Schichte bald als ein helles, nach oben und unten gut abgrenzbares Band, bald als eine mit Hämatoxylin tief dunkel gefärbte Zone ab. Die Mächtigkeit dieser Schichte schwankt zwischen 200 und 720 μ.

Der Uebergang der mittleren in die untere Schichte ist im Ganzen ein allmählicher. Nach oben ist die Grenze bald gradlinig, bald dringen gefässführende Papillen zwischen das Epithel hinein. Die Papillen erscheinen auf den Schnitten meist zungenförmig, enthalten zuweilen viele, öfter nur wenig Rundzellen und bestehen aus lockerem, ziemlich kernarmem Stroma.

In beiden Fällen, sowohl wenn die Abgrenzung zwischen Epithel und Bindegewebe geradlinig ist, als auch wenn sich Papillen zwischen das erstere hineinschieben, ist dieselbe nicht immer ganz scharf. An manchen Stellen sieht man das jugendliche Bindegewebe die Epithelzellen auseinanderdrängen, es scheint eine förmliche Durchwachsung des Epithels mit theils fertigem, bindegewebig zurückgebildeten, theils jungem Granulationsgewebe vorzuliegen.

Das Epithellager, die epitheliale oder oberste Schichte ist von verschiedener Mächtigkeit. Die Höhe derselben beträgt an einzelnen Stellen 200 μ, an anderen 850—900 μ. Die einzelnen Epithelzellen haben eine

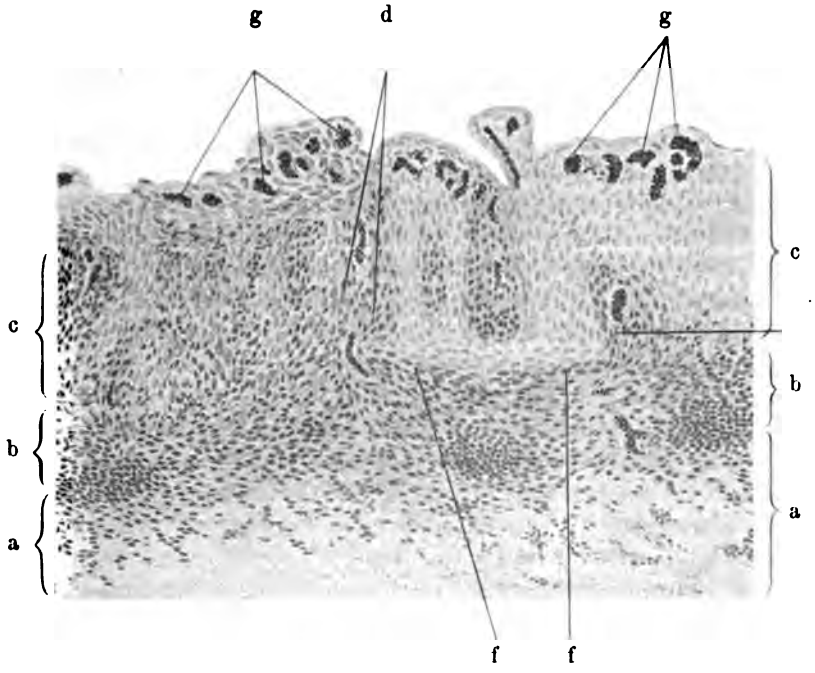

a Unterste periostale Bindegewebsschicht.
b Intermediäre Schicht von Granulationsgewebe.
c Oberste Epithelschicht.
d Papillen mit Gefässen.
e Durchwucherung von Epitbel mit Bindegewebe.
f Basalzellen.
g Gefässschlingen im Epithel.

Höhe von 27 μ und eine Dicke von 8 μ. Das Epithel besitzt im Allgemeinen den Charakter eines geschichteten Plattenepithels. Gegen die Oberfläche hin finden sich oft ganz deutliche Platten. Von Verhornung daselbst ist nichts zu bemerken, was bei dem eitrigen Inhalt der Cyste und der hierdurch bedingte Maceration nicht merkwürdig erscheint. In den tieferen Lagen ist mehr der Typus des Uebergangsepithels vorherrschend.

Auch die tiefste, gegen die intermediäre Zone die Grenze bildende Epithelzelllage — die Basalschicht — lässt kein Cylinderepithel erkennen, was doch bei gewöhnlichem, geschichteten Plattenepithel vorausgesetzt wird. Die Basalzellen sind an Stellen, wo die Abgrenzung zwischen intermediärer und Epithelschicht geradlinig ist, parallel gestellt zu den obersten Zellen der intermediären Schicht, nicht senkrecht. Die Zellen sind auch hier kubisch, nicht cylindrisch; die Zellkerne sind rund; eine Basalmembran lässt sich nirgends finden. An jenen Partien, wo Papillen gegen die Epithelzelllage vordringen, sind die epithelialen Basalzellen ebenfalls zu den Zellen der bindegewebigen Papillen parallel gestellt. Bemerkenswerth ist ferner, dass die Epithelschicht vielfach von Bindegewebe ganz durchwachsen wird. An solchen Stellen fehlen Basalzellen. Wo Basalzellen sich finden, sind sie klein, ungeordnet, nicht so schön regelmässig neben einander gestellt, wie in den Schleimhäuten. Wir verweisen in Bezug auf diese Verhältnisse auf die Abbildung.

Im Epithellager finden sich, allerdings nicht zahlreich, Leucocyten. Sie scheinen zwischen den Epithelzellen zu liegen, nicht in denselben. Riffzellen oder sternförmige Ausläufer konnten an den Epithelien nicht nachgewiesen werden, auch Vacuolenbildung war nirgends deutlich. Interessant ist im mikroskopischen Bilde das Eindringen von Papillen und von Sprossen jungen, gefässführenden Bindegewebes zwischen das Epithel. Man sieht zuweilen Gefässstämmchen in die Papille eindringen, und von hier aus, zwischen das Epithel sich verzweigend, mit bogenförmigen dilatirten Schlingen zur Oberfläche der epithelialen Schichte ziehen. Gerade in den obersten Epithellagen finden sich oft solch dilatirte Gefässe, die so dicht von Epithel umschlossen sind, dass es den Anschein hat, es liege gefässhaltiges Epithel vor. Die genannten Gefässschlingen sind meist mit rothen Blutkörperchen dicht angefüllt, auch Leucocyten finden sich in einzelnen Capillaren zahlreich.

Es stellt dieser Process der Durchwucherung e der zum Theil fast vollständigen Substituirung des Epithels durch Bindegewebe ein Analogon dar zu normal embryologischen Vorgängen in der Zahnentwicklung. Bekanntlich wird ferner beim fertigen Zahn das Dentin von den sog. Dentinröhrchen durchzogen, die in der Pulpa ihren Anfang nehmen. Im äussern Drittel verzweigen sie sich mehrfach und werden allmälig enger. In der Regel gelangen diese Verzweigungen der Dentinröhrchen bloss bis zu den Schmelzzellen, resp. dem fertigen Schmelze heran. Einzelne dieser Verzweigungen aber können ausnahmsweise die Grenze des Schmelzes überschreiten. Siehe Davidhoff (15). Also auch hier ein Analogon von Durchsetzen des Epithels mit bindegewebigen Elementen!

Nach Wiedergabe der Krankengeschichte und Darstellung des histologischen Befundes kommen wir zur epikritischen Besprechung des Falles. Dabei sind Aetiologie, Differentialdiagnose und Therapie kurz zu begründen. Das mikroscopische Ergebniss ist mit den bezüglichen Mittheilungen anderer Untersucher zu vergleichen. Zum Schluss geben wir

ein Resumé über die geschichtliche Entwicklung hinsichtlich der Frage nach der Provenienz des Epithels an dieser Stelle und präcisiren den heutigen Stand der Anschauungen in dieser Frage.

Obgleich die Kiefercysten seit langem das wissenschaftliche Interesse erregt haben, namentlich von französischer Seite schon im 18. und in der ersten Hälfte des 19. Jahrhunderts darüber viel geschrieben wurde (Runge [16], Thèses de Haller. 1775), Bordenave (17), Jourdain (18), Dupuytren (19), Forget (20) und später die bezüglichen Mittheilungen sich noch mehr häuften, so brachte doch erst Magitot (21 u. 22) 1872-1873 mit seinem „Mémoire sur les Kystes du périoste dentaire" Ordnung und System in dieses Gebiet.

Mit ihm unterscheiden wir heute noch periostale (jetzt Wurzelcysten genannt) und folliculäre Kiefercysten. Nach dem Vorgange von Broca (1869) unterschied Magitot bei den folliculären Cysten drei Unterarten als Ausdruck für die Cystenbildung in drei verschiedenen Stadien der Zahnentwicklung, nämlich Cysten: a) der embryoplastischen, b) der odontoplastischen, c) der Coronarperiode der Zahnentwicklung. Diese Cysten verdanken ihre Entstehung durchwegs einer Störung der Zahnbildung, sie schliessen sich eng an den Process der Zahnentwicklung an. Dementsprechend trifft man sie hauptsächlich bei jugendlichen Individuen, nur jene vom Weisheitszahne ausgehenden Cysten machen hiervon eine Ausnahme, entsprechend der späten Entwicklung desselben. Im Gegensatz dazu sind die Wurzelcysten ein Product von Störungen des ausgewachsenen Zahnes.

Welches in letzter Linie die Ursachen dieser krankhaften Bildungen sind, darüber hat man theilweise nur Vermutungen.

Für die Entstehung der Follicularcysten macht Magitot eine Ernährungsstörung verantwortlich, ohne indess für diese Behauptung den Beweis anzutreten. Die Genese der Wurzelcysten dagegen sei zurückzuführen auf einmalige, schwere Traumen, auf lang einwirkende, leichtere mechanische Reize und Schädigungen (z. B. anhaltender Druck eines künstlichen Gebisses), chronische Entzündungen der Zähne, Zahncaries und Gangrän der Zahnpulpa, welch letztere einen septischen Reiz auf die Umgebung ausübe; Witzel (22) bestreitet zwar, dass Gangrän der Pulpa diesen septischen Reiz ausübe. Nicht eine durch den Wurzelcanal des Zahnes hinaufschreitende septische Entzündung bedinge die Entwicklung der Wurzelcysten — dagegen spreche die lebhafte Epithelwucherung in den Anfangsstadien der Cystenbildung —, sondern ein chronischer, chemisch entzündlicher Reiz. Wie dem auch sei, sicher ist, dass aus Wurzelgranulomen, welche man bei Zahncaries so häufig findet, Cysten entstehen können. Warum aber kommt es bei einem Fall zur Cystenbildung, und macht im andern Fall der Process beim Wurzelgranulom halt?

Bezüglich der Differentialdiagnose zwischen Wurzel- und Follicularcyste kommt wohl neben dem Alter des Patienten in erster Linie der Zustand der Zähne in Betracht. Follicularcysten findet man bei gesundem

Gebiss. Dasselbe kann vollständig sein, oder es fehlt ein Zahn. An dieser Stelle ist dann auch gewöhnlich der Sitz der Cyste. Wurzelcysten dagegen findet man ausschliesslich bei krankem Gebiss; oft steckt der kranke Zahn mit seiner Wurzel in der Cyste drin. Follicularcysten enthalten meist einen oder mehrere Zähne, rudimentäre Zähne oder Zahnkeime. Indess werden auch Zähne beschrieben, wo bei fehlendem Weisheitszahn überdies noch Zahnwurzeln von Molaren in das Cysteninnere hineinreichten, so z. B. von Haasler (24); hier ist die Entscheidung schwer. Follicularcysten haben im Ferneren, weil nirgends mit der Oberfläche in irgend welcher directer oder indirecter Communication einen anfänglich klaren, gelblichen Inhalt. Bei Wurzelcysten ist derselbe meist frühzeitig eitrig, was durch das Hineinragen einer kranken Zahnwurzel in die Cyste wohl verständlich ist. Wurde der kranke Zahn extrahirt, so bleibt häufig eine Fistel zurück, durch welche den Mikroorganismen zum Eindringen Thür und Thor geöffnet ist.

Im Allgemeinen findet man sowohl bei Wurzelcysten als bei Follicularcysten — indessen bei ersteren aus begreiflichen Gründen häufiger —, sobald sie etwelche Grösse erreicht haben, in der knöchernen Umhüllung derselben weichere Stellen, man constatirt Pergamentknittern, wie es von Dupuytren l. c. genannt wurde. (Das damit identische „bruit de coques d'oeuf" war übrigens schon von Runge l. c. und von Jourdain l. c. beschrieben worden.) Es kann sogar nach längerem Bestehen der Cyste in Folge entzündlicher Knochenresorption die ganze faciale Knochenwand fehlen, wie in unserm Falle. Durch Druckusur bei sehr dünner Antrumwandung kann Durchbruch der Cyste nach der Kieferhöhle stattfinden. Es ist dies indess, wie Partsch im Handbuch der Zahnheilkunde von Scheff bemerkt, ein sehr seltenes Ereigniss. Einen Durchbruch nach der Nase beschreibt Kunert l. c.

Ferner wird der histologische Befund zur Erleichterung der Differentialdiagnose herangezogen. Während Follicularcysten immer mit Epithel ausgekleidet seien, finde man solches nicht bei Wurzelcysten. Noch in der neuesten Auflage seines Lehrbuches der speciellen Chirurgie bemerkt König, „bei periostalen Cysten soll zuweilen Epithel gefunden worden sein (Malassez, Charcot)". Dieses „soll" erweckt nicht den Eindruck, dass König genannte Aufgabe als feststehende Thatsache betrachtet. Wir werden weiter unten auf diesen Punkt noch einmal zu sprechen kommen und zeigen, dass gerade unser Fall den Beweis liefert, dass in der That Wurzelcysten mit Epithel ausgekleidet sein können.

Bezüglich der Differentialdiagnose gegenüber Antrumempyem verweisen wir auf die ausführliche Arbeit von Kunert l. c. Noch kämen Zahnabscess, benigne und maligne Tumoren in Betracht, worüber sich Witzel l. c. des Genaueren verbreitet.

Dieser kurze Hinweis auf Aetiologie und Differentialdiagnose möge genügen, um für unsern Fall die Annahme zu rechtfertigen, dass es sich um

eine Wurzelcyste handelte; wir verweisen, um Wiederholungen zu vermeiden, einfach auf die ausführliche Krankengeschichte.

In therapeutischer Hinsicht wurde ein sehr einfacher Weg eingeschlagen, der zu befriedigendem Resultate führte. Denn schon 6 Tage nach der Operation konnte Patientin geheilt entlassen werden.

Der Cystensack liess sich leicht in toto ausschälen. Durch subperiostale Resection des Alveolarrandes war es möglich, einen grössern Schleimhautlappen zu bilden. Derselbe wurde in die Höhle hineingelegt, fest auftamponirt und vereinigte sich rasch organisch mit der darunter liegenden Knochenwandung.

Ein anderes Verfahren, von Partsch (25) inaugurirt und in neuester Zeit vielfach geübt, besteht darin, dass mit Cooper'scher Scheere ein genügend grosses Stück aus der Cystenwand herausgeschnitten wird, um eine directe Verwachsung zwischen dem Cysten- und Mundepithel zu erreichen, was bei dem analogen Bau dieser Epithelien leicht gelingt. Dass mit dieser letztern Methode in unserm Fall die Heilungsdauer kürzer ausgefallen wäre, ist nicht wahrscheinlich.

Bezüglich des histologischen Befundes der Wurzelcysten stimmen fast alle Beobachter darin überein, dass die Cystenwandung aus Bindegewebe und gegen den Hohlraum hin aus einem epithelialen Ueberzug bestehe. Dieses Bindegewebe kann eine oder mehrere Schichten zeigen, welche mehr oder weniger scharf von einander getrennt sind. Das Epithel wird meist als ein wenig- bis vielschichtiges Plattenepithel beschrieben, oder als geschichtetes Plattenepithel mit deutlichen Cylinderzellen gegen das Bindegewebe hin. Andere, so z. B. Aicher (26) beschreiben ein Uebergangsepithel. Einen merkwürdigen, einzig dastehenden Befund beschreibt Kummer (27). Er fand Cylinderepithel mit Flimmerhaaren. Dies veranlasste ihn, da überdies die Cyste nahe der Kieferhöhle lag, zur Annahme einer Antrumcyste. Gegen diese Auffassung erhebt Lindt (28) energische Zweifel, „da die Mittheilung kurz ist, verschiedene diagnostisch sehr wichtige Punkte unerwähnt sind, und nicht genau angegeben ist, wie bei der Operation und der Entnahme des Materials zur mikroskopischen Untersuchung vorgegangen wurde". Lindt l. c. neigt zur Ansicht, es habe sich vielleicht ein Rest der wirklichen, nur sehr verdrängten Antrumwand unter das Mikroskop geschlichen. — Der epitheliale Belag kann übrigens auch fehlen, was sich daraus erklären liesse, dass infolge eitrig-entzündlicher Processe das Epithel an allen Stellen der Cystenwand abgestossen und gelockert wird (Witzel l. c.)

Uebergehend auf unsern Fall ist vor Allem bemerkenswerth gegenüber König, dass das histologische Bild eine deutliche, an einzelnen Stellen hohe Schicht von Epithel aufweist. Wenn wir im Weitern unsern Befund mit den bezüglichen Angaben in der Literatur vergleichen, so hat derselbe am meisten Aehnlichkeit mit einer Beschreibung von Bennecke (29). Er bemerkt über den histologischen Befund bei einem multiloculären Cystom

des Unterkiefers u. A.: „Zu erwähnen sind kurze, von wenig Bindegewebe eingehüllte Gefässsprossen, welche von der bindegewebigen Unterlage aus eine Strecke weit in die Epithelschicht hineinwuchern". An anderer Stelle sagt er: „Wir sehen in den mittleren und oberen Schichten des Epithelbelags eine grosse Anzahl gefässführender, lockerer Granulationssprossen auftauchen, offenbar stark geschlängelt und daher meist auf Quer- und Schrägschnitten getroffen, deren Ursprung aus der fibrösen Schicht auf Längsschnitten genügend deutlich wird. Oft sind es nur ziemlich weite, mit rothen Blutkörperchen gefüllte Gefässlumina, mit dünner, adventitieller Scheide, bisweilen dicke Zapfen aus deutlichem Granulationsgewebe mit einer ganzen Anzahl kleiner Gefässe." Er bemerkt des Ferneren, dass das Epithel in den oberen und mittleren Schichten von Granulationsgewebe durchwachsen werde und dass auch neugebildete Gefässe dasselbe durchziehen. In ähnlicher Weise spricht sich Haasler l. c. aus. In seinem Resumé über die Histogenese der Kiefergeschwülste, das auch für die Wurzelgranulome und die Kiefercysten Geltung hat, führt er u. A. als wesentlich an „die Neigung des gefässhaltigen Bindegewebes zur Durchwachsung des Epithels, entweder in Form scharf abgegrenzter Papillen, oder in mehr diffusem Vordringen bis zur allmäligen Substituirung der Epithellager". Ferner „das Eindringen zarter Gefässschlingen und sprossenden Bindegewebes in die Epithelmassen entsprechen durchaus den analogen Vorgängen am normalen Schmelzorgan".

Es erübrigt uns noch, die Frage nach der Herkunft des Epithels zu besprechen. Magitot l. c. nahm an, bei den folliculären wie den periostalen Cysten entwickle sich der Cystenbalg, der nach aussen aus Bindegewebe besteht und nach innen zu mit Epithel belegt ist, vom Zahnsäckchen. Dieses letztere wandelt sich an der erwachsenen Zahnwurzel zu Periost um. Wenn nun durch Trauma oder Entzündung dieses Periost zur Wucherung angeregt wird, so liefern diese wuchernden periostalen Elemente das Material zum Aufbau des Cystensacks. Diese Auffassung barg indess eine Schwierigkeit in sich. Woher stammte das Epithel, das man in den Cysten in der Regel findet? Magitot behalf sich in der Antwort auf diese Frage mit der Annahme einer directen Genese des Epithels aus Bindegewebe — „par voie de genèse directe" —, was bei dem damaligen Wissen nicht verwerflich schien. Hatte doch Virchow (citirt nach Witzel l. c.) zu jener Zeit den Ausspruch gethan, das Bindegewebe sei der Keimstock jeden Gewebes. Auch Mikulicz (30) theilte damals diese Ansicht in seiner Arbeit über die „Dermoide am Kopfe". Der inzwischen Gemeingut gewordenen Ueberzeugung, dass Epithel nur von Epithel abstammen könne, Rechnung tragend, erklärte Magitot in rein hypothetischer Weise, dass das unter dem Wurzelperiost persistirende Schmelzorgan das Epithel für die Cystenwand liefere.

Diese Annahme sollte später mehr oder weniger ihre Bestätigung finden, wie wir noch sehen werden. Inzwischen wogte der Streit hin und her. Die Wenigsten machten sich Magitot's Ansicht zu eigen, weil eben

bisher von einem Persistiren des Schmelzepithels nichts bekannt war. Aguilhon de Sarrau (31) glaubte, dass das Epithel vom Endothel der Gefässe, welche zur Wurzelspitze und Zahnpulpa ziehen, herkomme. Verneuil (32) nahm an, die Cystenhöhle sei das Resultat einer Dilatation eines Epithelrestes durch Production von seröser Flüssigkeit in dessen Innern. Falkson (33) meinte, die Kiefercysten stammen von einer abnormen Einstülpung des Schmelzorganes her, welche ihrerseits aus Theilen des Cylinderepithels und des Stratum intermedium zusammengesetzt ist. Inzwischen kam Malassez (34) der Wahrheit ziemlich nahe mit seiner paradentären Theorie, die er durch seine histologischen Untersuchungen und Resultate erfolgreich zu stützen wusste. Malassez hatte in Kiefertumoren häufig Epithel gefunden, welches grosse Aehnlichkeit besass mit jenem Epithel, das zur Zahnbildung beiträgt und dieselhe begleitet. Er glaubte, dass auch an normalen und ausgewachsenen Kiefern solch' epitheliale Reste der Zahnanlage sich müssten finden lassen und in der That konnte er ihre Existenz durch seine Untersuchungen zweifellos feststellen. Diese Epithelreste „débris épithèliaux paradentaires" liegen an der Innenseite des Periodontium, lagern sich netzförmig um die Wurzelspitze und reichen oberflächlich bis ins Zahnfleischinnere. Die meisten Zellen liegen nackt mitten im Bindegewebe. Sie sind sehr ähnlich den zahlreichen Epithelknospen, welche beim Fötus vom Schmelzorgan und seinem Verbindungsstrange mit dem Mundepithel ausgehen. An diesen abortiven Zahnanlagen sind nach Malassez drei Schichten zu unterscheiden, eine oberflächliche, an das tiefe Zahnfleisch angrenzende, eine intermediäre, und eine tiefe Schichte, welche mit dem Schmelzorgan zusammenhängt. Während die Epithelien der oberflächlichen Schichte dem Typus im Rete Malpighi ähnlich sind, nähern sich die tiefen dem Schmelztypus. — Diese Verwandtschaft zwischen den Epithelien führte Malassez zur Annahme, die genannten débris épithèliaux paradentaires um die Zahnwurzeln Erwachsener seien Ueberreste jener aberranten fötalen Epithelproductionen.

Wenn auch Malassez über die physiologische Rolle der Epithelreste nichts zu berichten weiss, so schreibt er ihnen eine um so grössere pathologische Wichtigkeit zu. Er führt nämlich nicht nur alle Kiefercysten, sondern überhaupt alle epithelialen Kiefertumoren auf abnorme Wucherungszustände derselben zurück. Diese Wucherungen wurden veranlasst durch Trauma, Entzündung oder sonstige Reize. — Diese Theorie von Malassez fand bald allgemeine Anerkennung, wie aus den Arbeiten von Kruse (35) und Eckhart (36) hervorgeht. Immerhin wird diese Auffassung für die Follicularcysten von vielen bestritten, so von Kunert und Lindt. Gegenüber Magitot's Hypothese hatte sie den grossen Vortheil, eine auf Thatsachen begründete Stütze zu besitzen. Sie scheint sogar zur Stunde noch fast allgemeine Gültigkeit zu besitzen und wird auch fernerhin, wenn schon in etwas abgeänderter Form, zu Recht bestehen. —

Wir müssen hier nämlich einer Beobachtung von A. von Brunn (37)

gedenken, welche zuerst von Partsch in ihrer Wichtigkeit für unsere Frage, später auch von Haasler (l. c.), Witzel (l. c.), Aicher (l. c.) u. A. gewürdigt wurde.

v. Brunn fand bei seinen Studien über Zahnentwicklung, dass das Schmelzorgan nach und nach tiefer wuchernd bis zur Zahnwurzelspitze reicht und dieselbe bedeckte also nicht bloss so weit, als später der Schmelz sich erstreckt. Dieser Epithelfortsatz bis zur Zahnwurzelspitze, von Hertwig (38) zuerst gesehen und „Epithelscheide" genannt, hat nach v. Brunn hauptsächlich eine formbildende Aufgabe für den Zahn; ist dieses Postulat erfüllt, so wird er immer dünner, bald nur noch zweischichtig, mit platten Epithelzellen, die Epithelzellen werden durch das Zellenalveolenperiost aus ihrem Zusammenhang gerissen und wir bekommen schliesslich das, was Malassez ass débris épithéliaux paradentaires beschrieben hat. Es geht hieraus hervor, dass Magitot mit seiner Hypothese von der Persistenz des Schmelzorgans nicht Unrecht hatte.

Diese Entdeckung von A. v. Brunn erklärt uns also, wo wir den Ursprung des Epithels der periostalen oder Wurzelcysten, sowie vieler epithelialer Kiefertumoren zu suchen haben.

Durch seine werthvollen Untersuchungen hat Witzel (l. c.) uns darüber noch genaues belehrt und er kommt zum Schlusse:

„Die Epithelscheide liefert das Material für die epitheliale Auskleidung der Zahnwurzelcysten."

Es erübrigt darauf hinzuweisen, dass Malassez seine „fongosités radiculo-dentaires" aus seinen débris épithéliaux paradentaires, welche in Folge von Zahncaries zu wuchern pflegen, hervorgehen lässt, und Partsch (l. c.) seine Wurzelgranulome, welche mit den „fongosités" von Malassez identisch sind, aus der Epithelscheide herleitet. Die Wurzelgranulome aber sind, wie namentlich Haasler (l. c.) hervorhebt, als Vorstufe der periostalen, periodontalen oder Zahnwurzelcysten aufzufassen. —

Literaturverzeichniss.

1. König, Lehrbuch der speciellen Chirurgie. 1898.
2. Partsch in „Handbuch der pract. Chirurgie von Bergmann, Bruns u. Mikulicz. 1900".
3. Kaufmann, Lehrbuch der speciellen patholog. Anatomie. 1901.
4. Scheff, Handbuch der Zahnheilkunde. 1892.
5. Jessen, Lehrbuch der pract. Zahnheilkunde. 1899.
6. Helenkampff, Diagnose u. Therapie der Erkrankungen des Mundes und Rachens. 1886.
7. Zarniko, Krankheiten der Nase. 1894.
8. Mikulicz u. Kümmel, Krankheiten des Mundes. 1898.
9. Rosenberg, Krankheiten der Mundhöhle. 1899.
10. Hajek, Pathologie u. Therapie der Nebenhöhlen der Nase. 1901.
11. Heymann, Handbuch der Laryngologie u. Rhinologie. 1900.
12. Schech, Krankheiten der Mundhöhle, des Rachens u. der Nase. 1902.
13. Zuckerkandl, Normale u. pathol. Anatomie der Nasenhöhle. 1893.

14. Kunert, Arch. f. Laryngol. Bd. 7. 1898.
15. Davidhoff, Lehrbuch der Histologie. 1898.
16. Runge, Thèses de Haller Lausanne 1775.
17. Bordenare, Mémoire de l'académie royale de chirurgie. 1778.
18. Jourdain, Maladies de la bouche. 1778.
19. Dupuytren. Leçons orales. 1833.
20. Forget, Recherches sur les Kystes des os maxillaires. Thèse de Paris 1840.
21. Magitot, Mémoires sur les Kystes des mâchoires. Archives générales de médecine. 1872 u. 1873.
22. Derselbe, Des Kystes périostiques du maxill. supér. Gazette hebdomad. de méd. 1876.
23. Witzel, Ueber Zahnwurzelcysten. Inaug.-Diss. Freiburg. i. Br. 1896.
24. Haasler, Die Histogenese d. Kehlkopfgeschwülste. Arch. f. klin. Chirurgie. Bd. 59. 1896.
25. Partsch, Ueber Kiefercysten. Deutsche Monatsschrift f. Zahnheilkunde. 1892. Heft 17.
26. Aicher, Beitrag zur Genese der Wurzelcysten. Inaug.-Diss. München 1898.
27. Kummer, Pathogénie des cystes épithel. des maxill. Revue méd. de la Suisse rom. No. 13. 1893.
28. Lindt, Einige Fälle von Kiefercysten. Corresp.-Bl. für Schweizer Aerzte. 1902. No. 13 u. 14.
29. Bennecke, Beitrag z. Kenntniss der centr. epithelialen Kiefergeschwülste. Zeitschr. f. Chirurgie. 1896. Bd. 42.
30. Mikulicz, Beitrag z. Genese der Dermoide am Kopfe. Wien. med. Wochenschrift. 1876. No. 39—44.
31. Aguilhon de Sarrau, Sur la pathogénie des cystes des mâchoires. Soc. de biologie. 1884.
32. Verneuil, Kystes du maxill. supérieur. Gazette des hôpitaux. 1884. No. 45.
33. Falkose, Zur Kenntniss der Kiefercysten. Virch. Arch. Bd. 76. 1879.
34. Malassez, Sur le rôle des débris épith. paradentaires. Arch. de physiolog. 1885. 5 u. 6.
35. Kruse, Ueber die Entwickl. epithelialer Geschwülste im Unterkiefer. Virch. Arch. Bd. 124.
36. Eckhart, Die Retentionscysten der Kiefer. Inaug.-Diss. München 1898.
37. von Brunn, Ueber d. Ausdehnung des Schmelzorgans. Arch. f. mikrosk. Anatom. 1887.
38. Hertwig, Ueber das Zahnsystem der Amphibien. Arch. f. mikrosk. Anatom. Supplementheft. 1874.

Ausserdem wurden benutzt:

39. Becker, Zur Lehre d. centr. gutartig. Epithelialgeschwülste der Kieferknochen. Arch. f. klin. Chir. Bd. 47. 1894.
40. Allgayer, Ueber centrale Epithelialgeschwülste des Unterkiefers. Beitr. z. klin. Chirurgie. Bd. 2. 1886.
41. E. Bennecke, Zur Genese der Kiefercysten. Inaug.-Diss. Halle 1891.
42. Wintercamp, Beitrag z. Pathogenese der Kiefercysten. Bonn 1891.
43. J. Kolbe, Ueber Cysten im Oberkiefer. Inaug.-Diss. Erlangen. 1901.
44. Roth, X., Ueber einige vom Schmelzkeim abstammende Kiefergeschwülste. Inaug.-Diss. Lausanne 1902.

XXXII.

Die cystoskopische Untersuchung des Nasenrachens oder Salpingoskopie.

Von

Prof. Dr. **Ad. Valentin** (Bern).

(Hierzu Tafel XXII.)

Das von Moritz Nitze[1]) erfundene, durch Bénèche[2]) zuerst mit einem das Gesichtsfeld vergrössernden Fernrohr ausgestattete Cystoskop ist den Urologen schon lange ein unentbehrliches Hülfsmittel bei der Blasenuntersuchung geworden, und die schönen von ihm gezeigten Bilder der Blasenwandgegenden haben seine Beliebtheit in ärztlichen Kreisen fest begründet. Um so auffallender erscheint es, dass dies ausgezeichnete endoskopische Untersuchungsinstrument bis jetzt fast gar nicht zur Erforschung anderer Körperhöhlen verwandt worden ist. Erst vor Kurzem hat Max Reichert durch die um die Construction von Cystoskopen verdiente Firma „Louis und Löwenstein, Berlin" ein kleineres Cystoskop, welches er „Antroskop" nannte, zur Untersuchung der eröffneten Kieferhöhle anfertigen lassen, und er hat drei damit beobachtete Fälle veröffentlicht. Ich habe nun von der Firma „Reiniger, Gebbert und Schall, Erlangen" auch ein meinen Wünschen entsprechendes kleines Cystoskop erhalten und zur Untersuchung des Nasenrachens und der Inspection der tieferen Mundrachentheile von oben verwandt. Ich bezeichne diese Methode, mit Rücksicht auf ihr wichtigstes Untersuchungsobject, die Rachenmündung der Tuba Eustachii, mit dem Namen „Salpingoskopie".

Das von mir benutzte Salpingoskop ist. wie andere Cystoskope, ein Rohr, welches die durch eine Glühlampe erhellte Bildfläche vermittelst eines Prismas um 90° dreht und durch ein vergrösserndes Fernrohr zur Anschauung bringt. Es ist von der Ocularfläche bis zum Schnabelende 14 cm lang; der durch die untere Nasengänge durchführbare Theil hat etwa $4^1/_2$ mm im Durchmesser (14 Charrière). An dem distalen Ende befindet sich in

1) Wiener med. Wochenschrift. 1879. No. 24–30.

2) Lowandowsky, das elektr. Licht in der Heilkunde. Wien 1892. p. 18.

einem um gegen 165° abgebogenen, nach unten offenen Schnabel eine längliche Glühlampe, wie sie Dittel zuerst in die Cystokopie eingeführt hat[1]). Meine auf 4 Volt eingestellte Glühlampe giebt schönes Licht und doch so wenig Wärme, dass auch bei längster Benutzung das Instrument kaum merklich erwärmt wird, was von grossem Vortheil gegenüber den grössern, oft einer eigenen Kühlvorrichtung bedürfenden Instrumenten ist. Zwei Accumulatorzellen oder drei leicht transportirbare kleine Trockenelemente (Hallesen's Patent No. 4, Siemens u. Halske) liefern mit oder selbst ohne Rheostat den nöthigen Strom, doch ist für grössere Spannung Vorsicht nöthig, da schon bei 5 Volt der Faden verbrennt. In diesem Fall muss dann das Lampenende abgeschraubt und durch eine Reservelampe ersetzt werden, was übrigens leicht auszuführen und nicht theuer ist.

Proximal vom Schnabelwinkel ist das bildauffassende Prisma angebracht, dessen an sich kleine Bildfläche durch das Bénèche'sche terrestrische Fernrohr im langen Instrumententheil sehr stark erweitert wird, zugleich wird das Bild selbst durch das Fernrohr vergrössert. Man sieht die sonst verborgenen Gegenstände fast, wie wenn das eigene Auge an der Fläche des Prismas sässe. Ueber die Lage des Prismas orientirt den Beobachter bei Axendrehung des Cystoskops jeweilen ein am trichterförmig verbreiterten Ocularende angebrachter Knopf. Diese Verhältnisse haben allerdings die bei allen Cystoskopen auftretenden Uebelstände zur Folge, dass eine vor dem Prisma liegende Bildfläche um einen rechten Winkel umgekehrt erscheint und dass nahe Gegenstände vergrössert, ferne stark verkleinert werden. So erscheint beim Abwärtsdrehen des Prismas im Epipharynx die Projection des Gaumensegels deutlich und gross, der Larynx aber nur als zierliches, kleines, scheinbar weit entferntes Miniaturbild (Taf. XXII, Fig. 7). Man muss in der Praxis diese Verhältnisse eben abschätzen und corrigiren lernen. Im Epipharynx selbst liegen aber wenigstens die seitlichen Wandungen nicht so weit, dass diese Verzerrung erheblich störend empfunden würde; am stärksten tritt sie vielmehr nur bei Betrachtung des Daches und vor Allem der unter dem Pharynx liegenden Partie hervor.

Das Cystoskop ist vor der Benutzung mit Lysol abzuwaschen; die Prismafläche muss man, da sie sonst neblig beschlagen würde, mit Lysol benetzen oder noch besser mit etwas Schmierseife einreiben und dann mit einem weichen Handschuhleder abtrocknen. Die Nase des Patienten hat von Schleim durch Austupfen, Abspülen oder Ausblasen gut gereinigt zu sein; Cocainisirung ist zweckmässig, aber meistens nicht gerade nothwendig. Bei etwa 90 pCt. der Erwachsenen kann das Cystoskop wie ein Ohrkatheter durch den unteren Nasengang bis hinten eingeführt werden. Oft ist dies nur auf einer Seite möglich, doch kann man gewöhnlich auch von einer Seite aus den Epipharynx vollständig untersuchen, da bei Drehung des Fernrohrs

1) Siehe Casper, Handbuch der Cystoskopie, Leipzig 1898, 10 und Verhandlungen der Deutschen Gesellschaft für Chirurgie, 1887.

um seine Axe die entgegengesetzte Seitenwand sogar besser übersehen wird, als die gleichseitige. Für Kinder unter 12 Jahren ist das bis jetzt construirte kleinste Cystoskop meist noch zu dick, doch habe ich ausnahmsweise schon Kinder bis zu 7 Jahren salpingoskopiren können.

Das wichtigste Bild der neuen Untersuchungsart ist das der Umgebung der pharyngealen Tubenöffnung. Man sieht auf einmal oder bei mässiger Axendrehung nacheinander den Tubenwulst mit den von ihm absteigenden beiden Falten, den Recessus pharyngeus, das Gaumensegel mit dem sogen. Levatorwulst in Verbindung, zuweilen auch ein Stück der unteren Nasenmuschel, besonders bei Hyperplasie ihres Hinterendes. Diese Gebilde treten meist bei sagitaller Stellung des Prismas am besten hervor, bisweilen auch bei schräger oder selbst fast horizontaler. Es hängt dies einerseits von der Lage des Ostium tubae, das in seltenen Fällen fast in einer Frontalebene vorspringt, ab; andererseits und hauptsächlich aber von der relativen Höhe des unteren Nasenbodens, dem das Cystoskop aufliegt. Kunkel[1]) hat nachgewiesen, dass als Ausdruck von Wachsthumseigenthümlichkeiten das Ostium pharyngeum beim Neugeborenen tiefer als der harte Gaumen liegt, beim 4jähr. Kinde etwa 4 mm über demselben, beim Erwachsenen 10 mm über dieser Ebene, und dass gleichzeitig untere Muschel und Tubenöffnung sich während des Wachsthums nähern. Diese Verschiebungen, welche hauptsächlich vom stärkeren Herunterwachsen des Gesichtsskeletts abhängen[2]), gehen aber nicht selten in unregelmässiger Weise vor sich, so dass besonders bei asymmetrisch gebauten Schädeln die Verhältnisse sich dann auch beim Erwachsenen der kindlichen Norm nähern, was bekanntlich die Katheterisation der Tuba erschweren kann.

Das Cystoskop giebt von den oben genannten Organen ein Bild von überraschender Schönheit und lichtvoller Farbenfrische. Alle Details zeigen sich hell und klar. Der Gegensatz des salpingoskopischen En face-Bildes der Tubenöffnung, gegenüber der kümmerlichen verkürzten Projectionszeichnung bei der gewöhnlichen hinteren Rhinoskopie ist ein sehr grosser. Aber auch der directe Einblick von vorn, sei es bei atrophischen Nasen, sei es bei Einführung Zaufal'scher Nasentrichter, sei es selbst bei grösseren Defecten, leistet, weil er eben auch nur eine perspektivisch verkürzte Projection giebt, nicht annähernd dasselbe, wie die neue Methode.

Eine grosse Reihe von Beobachtern hat sich schon mit der Untersuchung der Tubenöffnung am Lebenden abgegeben. Czermak[3]) hat zuerst die hintere Rachenwand und Voltolini[4]) selbst den Tubenwulst durch die Nase hindurch gesehen, und derselbe verdiente Forscher hat darauf

---

1) Hasse, Anatom. Studien. 1869. Leipzig. No. 5.

2) Symington, The topograph. anatom., of the child, Edinburgh 1887. — Disse, Archiv f. Anat, Supplem. 1889. Taf. III.

3) Wiener medic. Wochenschr. 1858. No. 3.

4) Festschrift zur fünfzigjährigen Jubelfeier der kgl. Univers. Breslau 1861, p. 16.

aufmerksam gemacht[1]), dass gerade die Ozaena mit ihrer Nasenmuschelatrophie oft diese Beobachtungsmöglichkeit liefert. Weitere Bestätigungen dieser Beobachtungen brachten C. Michel[2]), in Cöln, (bei einem jungen Manne, welcher durch Nekrose Rachendach, Septum und Muscheln verloren hatte), sowie Jakoby[3]), welcher 8 mal durch den Zaufal'schen Trichter die betreffende Epipharynxgegend gesehen hat. Die consequentesten und erfolgreichsten Untersuchungen aber hat E. Zaufal selbst in einer langen Reihe von Beobachtungen veröffentlicht. Die wichtigsten Zaufal'schen Angaben werde ich weiterhin erwähnen[4]) bis [8]). Andere Arbeiten, wie die von Lucae[9]), Urbantschitsch[10]), Poelchen[11]) u. s. w. haben keine wesentlichen Aenderungen des Bildes gebracht; nur die sehr detaillirten Untersuchungen von Kostanecki[12]) haben besonders in Bezug auf die grosse Variabilität des Tubenostiums und seiner Nachbargebilde Aufschluss gegeben.

Die für den Praktiker instructiven Bilder Zaufals [[5]) und [6])], welche in die meisten Lehrbücher übergegangen sind, weichen nicht unerheblich in manchen Dingen von den cystoskopisch gewonnenen ab. Die Tubenöffnung erscheint im Salpingoskop in Ruhelage als eine dunkle Vertiefung mit scharfer Abgrenzung durch die vordere und hintere Lippe, während nach unten der „Levatorwulst" nur wenig deutlich ist und in schiefer Ebene all-

---

1) Monatsschr. f. Ohrenheilk. 1868. No. 3. Zur Function der Tuba Eustachii.

2) Das Verhältniss der Tubenmündung zum Gaumensegel am Lebenden, betrachtet durch die Nase. Berl. klin. Wochenschrift. 1873. No. 34.

Neue Beobachtungen über das Verhalten der Rachenmündung der Tuba und über die Thätigkeit der Muskulatur des Schlundkopfes. Berl. klin. Wochenschrift, 1875. No. 41.

3) Archiv für Ohrenheilk. 1876. XI, p. 195.

4) Ueber die Anomalien der Bildung der Nasenmuscheln, vorgetr. im Verein Deutscher Aerzte in Prag, 4. 12. 1874. No. 23 des ärztl. Corresp. Bl.

5) Die normalen Bewegungen der Rachenmündung der Eustachischen Röhre. Arch. f. Ohrenheilk. 1875. IX. p. 133 u. 229.

6) Ueber die Untersuchung des Nasenrachenraumes von der Nase aus, insbesondere mit trichterförmigen Spiegeln. Arch. f. Ohrenheilk. 1877. Bd. XII. p. 243.

7) Die Plica salpingopharyngea, Wulstfalte. Arch. f. Ohrenheilk. 1880. XV. p. 96.

8) Das mit der Rhinoskopia posterior in der Ruhelage des weichen Gaumens gewonnene Bild des Nasenrachenraumes. Arch. f. Ohrenheilk. 1880. XVI. p. 273.

9) Zur Function der Tuba Eustachii. Virchow's Arch. Bd. 64.

10) Anat. Bemerkungen über Gestalt und Lage des Ostium pharyngeum Tubae beim Menschen. Arch. f. Ohrenheilk, 1876. Bd. X.

11) Zur Anatomie des Nasenrachenraumes. Virchow's Arch. 119. 1889.

12) Die pharyngeale Tubenmündung und ihr Verhältniss zum Nasenrachenraum. Arch. f. mikrosk. Anatomie. 29. 1887 und zur Kenntniss der Tubenmuskulatur und ihrer Fascien. Arch. f. mikrosk. Anatomie. 32. 1888.

mälig bis zum Gaumensegel abfällt. Oft sieht man in der Tiefe der weiten Eingangsöffnung ein plötzlich verschmälertes dunkles Loch, den Eingang der inneren Eustachi'schen Röhre (Taf. XXII, Fig. 3). Bisweilen tritt während der Untersuchung aus der Tube glasheller Schleim aus, der bei Bewegung mit Luftblasen durchsetzt wird (Taf. XXII, Fig. 6). In anderen Fällen, besonders bei Nasenkatarrh, hängen auch wohl weissliche Schleimfetzen in der Tubenöffnung. Ich habe den Eindruck bekommen, dass die Tube ein regelmässiger und nicht unbedeutender Schleimlieferant für den Epipharynx bildet. Vielleicht spielt hier der glasige Schleim in ihrem Lumen eine ähnliche Rolle zur Verhütung der Infection des Mittelohrs durch Mikroorganismen, wie dies von den Gynäkologen für den Schleim des Cervix uteri angenommen wird. Doch kann der Tubenschleim leicht von der eintretenden Luft durchbrochen werden, was mir aber kein Gegenbeweis gegen die eben ausgesprochene Ansicht zu sein scheint.

Die Form der Tubenöffnung in der Ruhe ist äusserst variabel; nach oben ist sie häufig dreieckig zugespitzt oder oval, nicht selten auch etwas sichelförmig gekrümmt, und ihre Längsaxe steht senkrecht oder leicht schräg. Constant ist nur die Verwischung der unteren Grenze durch das allmälige Abfallen der Schleimhaut gegen das Gaumensegel zu. Die Schleimhaut der hinteren Lippe ist meist stärker geröthet als die der vorderen, doch kommt auch das umgekehrte vor. Die vordere, in die Plica salpingopalatina auslaufende Lippe trägt nicht selten ein oder mehrere oberflächliche Blutgefässe (Taf. XXII, Fig. 1 u. 2), welche beim Abkratzen der Tubentonsille wahrscheinlich nicht unerhebliche Blutungen veranlassen müssen. Eigenthümlicher Weise habe ich bisher auf der Plica salpingopharyngea, auf welcher Zuckerkandl grosse Venen abgebildet hat, noch keine Gefässe salpingoskopisch gesehen[1]). Die hintere, aus Wulst und Plica salpingopharyngea bestehende Lippe ist meistens plumper und dicker als die vordere. Doch wechselt ihre Gestalt sehr; nicht selten besitzt sie eine oder mehrere Einschnürungen (Taf. XXII, Fig. 3). Häufig trägt sie dichte folliculäre Bildungen, welche sich von da bis in die untere Tubenpartie erstrecken und eine „Tubenmandel" bilden, während die vordere Lippe nur wenig oder garnicht in diese körnige Bildung einbezogen wird. Auf der hinteren Seite der dicken Plica salpingopharyngea sieht man den Recessus pharyngeus, die Rosenmüller'sche Grube. Seine Vertiefung ist oft nicht so leicht cystoskopisch zu durchleuchten, wie der Tubeneingang, doch ist sie, wenigstens vom Nasenloch der entgegengesetzten Seite aus, meistens gut sichtbar. Demnach erscheint auch seine Plastik in unserem Bilde sehr schön. Oft bemerkt man eine schon von Tourtual[2]) geschilderte Eigenthümlichkeit, man sieht nämlich zunächst eine flache, wie mit dem Finger

1) E. Zuckerkandl, Normale und pathologische Anatomie der Nasenhöhle. 2. Aufl. Bd. I. Tafel XIII. Wien und Leipzig 1893.

2) Tourtual. Neue Untersuchungen über den Bau des menschlichen Schlundes und Kehlkopfes. Leipzig 1846.

eingedrückte Grube, welche Tourtual Sinus faucium superior nennt und erst im Anschluss daran lateralwärts eine meist scharf in die Tiefe dringende dunkle Fossa Rosenmuelleri. Bisweilen erstrecken sich lymphoide, tonsillenartige Gebilde bis in den Recessus; ich habe bei einem Patienten denselben durch einen solchen Wulst quer in zwei besondere Gruben getheilt gesehen, und besonders bei jüngeren Individuen können diese lymphoiden Schwellungen den Recessus sogar völlig ausfüllen und verwischen. Doch habe ich letzteres bis jetzt nur auf einer Seite beobachtet, wie denn überhaupt die Recessus beider Seiten selten ganz gleich sind.

Nach vorne sieht man vor der Plica salpingopalatina gewöhnlich eine Vertiefung, die nasale Grenzfurche; häufig kommt schon in dieser Lage des Cystoskops das Hinterende der unteren Muschel und wohl auch der mittleren Muschel zu Gesicht (Taf. XXII, Fig. 3 u. 4). Sehr deutlich wird die untere Muschel, wenn wir das Cystoskop etwas nach vorn herausziehen und die Prismafläche nach oben drehen. Hypertrophien kommen dabei vergrössert und äusserst klar ins Gesichtsfeld. Dreht man das Prisma weiter nach oben, so sieht man vorn die entsprechende Choane und dann das Nasenrachendach mit seinen Gruben und adenoiden Gebilden. Obwohl dieses deutlich gesehen wird, so erhält man seiner grösseren Entfernung wegen ein relativ kleineres und schmäleres Bild, als vorhin von der gleichnamigen Seitenwand. Wenn der Anfänger in der Salpingoskopie diesen Umstand nicht berücksichtigt, so wird er das Rachendach und seine Gebilde sogar für schmäler halten, als sie wirklich sind. Bei weiterer Drehung kommen dann die Plicae und die Tubenöffnung der entgegengesetzten Seite schön und grösser, als man von vorneherein glauben sollte, zur Anschauung. Meistens sieht man auch den entgegengesetzten Recessus pharyngeus. Bisweilen bedeckt das nach hinten ragende Septum nasi einen Theil des Bildes (Taf. XXII, Fig. 2 u. 3), doch giebt dies nie eine wesentliche Störung.

Es ist nicht schwer, Abnormitäten der Ostiumlage cystoskopisch zu analysiren und die eine Tubenöffnung mit einer Sonde oder einem Katheter zu berühren, während man das Instrument in der entgegengesetzten Nasenhöhle stecken hat und durch dasselbe die Bewegungen der Sonde sieht.

Ich habe einen Mann, bei dem einer ganz abnormen Lage des Ostiums wegen die Katheterisation äusserst schwierig war, aufs leichteste, allerdings mit einem besonders für ihn gebogenen Katheter, unter salpingoskopischer Controle katheterisirt. Natürlich muss dabei ein Assistent das Cystoskop gut fixirt halten; in seltenen Fällen kann man die Fixation den Patienten selbst anvertrauen.

Weit wichtiger aber, als die Beobachtung des ruhenden Epipharynx ist die salpingoskopische Untersuchung der Tuben- und Gaumensegelbewegungen beim Sprechen und Schlucken, und hier gelingt es aufs leichteste, Dinge zu sehen, welche früher nur indirect erschlossen oder durch besondere Umstände und Kunstfertigkeit zur Anschauung gebracht worden sind.

Die grosse Beweglichkeit der Tubengegend wirkt bisweilen geradezu verwirrend auf den Beobachter, und bei manchen Patienten, welche beständig einen oder den andern Muskel contrahiren, muss man durch einen bekannten Kunstgriff die absolute Ruhelage herbeiführen, nämlich durch die Aufforderung, ruhig durch die Nase zu athmen. Manche ältere Bilder der Tubenmündung in Ruhelage, welche von vorne gezeichnet worden sind und eine die Tube unten quer abschliessende Plica salpingopalatina zeigen, wie z. B. das Zaufal'sche Bild (Arch. f. Ohrenheilk. Bd. IX. Taf. VIII. Fig. 7) scheinen mir nicht in der absoluten Ruhelage, sondern bei unwillkürlicher Muskelspannung gewonnen zu sein.

Sehr schön sieht man im salpingoskopischen Bilde das Spiel der Muskelbewegungen, welches sich von kleinen zuckenden Verschiebungen der Falten bis zu dem stärksten Hervorspringen des Levators, dem Aufschnellen des Gaumensegels, dem nach Hintenschlagen des Tubenwulstes mit der Plica salpingopharyngea beim Phoniren und vor Allem beim Schlucken steigern kann (Taf. XXII. Fig. 2, 4).

Der Levatorwulst springt gleichzeitig mit der Gaumensegelbewegung im unteren Theil der Tuben hervor, und das Gaumensegel bildet dabei durch seine Hebung einen scharfen, die Tubenöffnung unten abgrenzenden Rand, welcher indessen oft nicht wagrecht, sondern gebogen erscheint.

Gleichzeitig wird die Plica salpingopalatina ein wenig, die bewegt, Plica salpingopharyngea aber sehr stark nach hinten gegen den Recessus zugezogen, so dass letzterer durch ihr Vorspringen verkleinert oder ganz verdeckt erscheint. Dadurch nimmt die Tubenöffnung, selbst wenn sie in der Ruhe nicht dreieckig, sondern etwa oval (wie meist bei alten Leuten) ist, die Gestalt eines nach unten breiten Dreiecks an. Die so bewerkstelligte Erweiterung ihres Querdurchmessers scheint aber compensirt oder selbst übercompensirt zu werden durch das starke Hervorquellen des Levatorwulstes an ihrer Basis zwischen den beiden Lippen. Doch erstreckt sich der Levatorwulst in denjenigen Fällen, wo in dem oberen Grund des Eingangstrichters das eigentliche tiefere Tubenlumen als schwarzes Loch oder schwarze Spalte erscheint, niemals bis über diese Stelle hinüber; es hat demnach dieser sichtbare Theil der Tubenbewegung, welcher ja nur den weiten Theil der Trompete betrifft, keineswegs den hemmenden Einfluss auf die beim Schlucken vorgehende innere Tubenerweiterung, welchen frühere von aussen beobachtende Autoren aus ihren Bildern deduciren zu müssen glaubten.

Am auffallendsten aber ist die gewaltige Hebung des Gaumensegels, welche mit der Levatorhebung zeitlich zusammenfällt. Gaumensegel und Levatorwulst bilden dabei eine untrennbare Einheit, und gerade das salpingoskopische Bild steht in dieser Beziehung im Gegensatz zu den älteren von vorne aufgenommenen perspectivischen Bildern, bei welchen ein isolirtes Hervorspringen des Levatorwulstes nur allzuleicht vorgetäuscht wird und vielfach angenommen worden ist. Ueberhaupt habe ich bis jetzt weder beim Phoniren noch bei Beobachtung der Schluckbewegung eine deutliche

Trennung des Aktes in verschiedene zeitlich nacheinander auftretende Muskelbewegungen sehen können, wie sie z. B. Lucae[1]) für die Thätigkeit des Tensor und Levator beobachtet zu haben glaubte. Es ist nicht ganz leicht, aus dem complicirten und rasch verlaufenden Bewegungsbilde die Thätigkeit jedes einzelnen in Betracht kommenden Muskels nach Grösse und Wichtigkeit seines Antheils am Ganzen herauszulesen. Während an der Bewegung des Velum wohl Levator, Tensor und Azygos sich betheiligen, so kommt für die Tube, besonders für die Plica salpingopharyngea, ausserdem noch der von Luschka[2]) besonders hervorgehobene, freilich schon von Santorini und Albin beschriebene und abgebildete Musculus salpingo-pharyngeus in Betracht. Derselbe verläuft in individuell sehr wechselnder Stärke unter der Schleimhaut der Plica salpingo-pharyngea und scheint den kräftigen Ausschlag derselben nach hinten und unten beim Schlucken mit zu bewirken.

Es ist mir schon möglich gewesen, zahlreiche pathologische Fälle mit meinem kleinen Cystoskop zu beobachten. Die vorliegende Mittheilung hat aber nicht den Zweck, etwa eine vollständige Pathologie des Epipharynx zu schildern, sondern nur zu weiteren Untersuchungen mit dem schönen Instrumente anzuregen. Ich zweifle nicht daran, dass sich manche neue und brauchbare Resultate in jeder Hinsicht aus der Salpingoskopie ergeben werden.

Einige weitere hierher gehörige Dinge möchte ich noch erwähnen. Wenn man das Prisma im Epipharynx nach unten dreht, so sieht man, falls der Patient ruhig durch die Nase athmet, durch die Rachenöffnung nach unten. In der Tiefe erscheint, allerdings nur schwach beleuchtet, der Kehlkopf (Taf. XXII. Fig. 7).

Derselbe ist seiner Entfernung wegen sehr klein. Doch gelingt es bisweilen, die Stimmbänder zu erblicken. In mehreren Fällen habe ich auf diese Weise ein Bild gesehen, das uns als gewöhnlich nur vom lebenden Hunde bekannt ist, nämlich respiratorische Excursionen der Stimmknorpel; in der ruhigen Inspiration bewegten sich dieselben schwach, aber deutlich nach aussen, um dann respiratorisch wieder ein wenig nach innen zu rücken. Ich versuchte, dieses Bild bei denselben Patienten auch laryngoskopisch zu bekommen, doch gelang mir dies nicht. Vielleicht verwischt die beim Laryngoskopiren eintretende leichte Muskeltension gewöhnlich den automatischen Vorgang.

Lässt man in derselben Stellung des Prismas den Patienten phoniren oder schlucken, so hebt sich das Gaumensegel mit raschem Ruck nach hinten und verdeckt bei den meisten Personen das ganze Gesichtsfeld. Doch giebt es viele Leute, welche bei verhältnissmässig weitem Rachen ein kurzes Gaumensegel besitzen. Regelmässig ist dies bei Ozaenakranken der Fall, doch bisweilen auch bei ganz Gesunden. Hier kann nun der

1) Zur Function der Tuba Eustachii. Virchow's Arch. Bd. 64.

2) Luschka. Der Schlundkopf des Menschen. Tübingen 1868. p. 96.

Rachenverschluss beim Schlucken aufs Schönste direct beobachtet werden. Während man vorher während der Ruhe (vergl. Taf. XXII. Fig. 7 u. 8) am Velum in der Mitte nur den Wulst des Azygos schwach vorspringen sah, so bäumt sich nun die Mittelpartie sehr stark nach hinten vor, so dass man fälschlich eine neue Art Uvula direct zu sehen glaubt; gleichzeitig rückt das ganze Gaumensegel nach hinten. Von der hinteren Rachenwand springen aber eine kleinere oder grössere Anzahl von Wulsten radiär gegen die Mitte vor und schliessen die Oeffnung mit dem Velum zusammen, wie ich das in Taf. XXII. Fig. 8 nach der Natur bei einer Ozaenakranken gezeichnet habe. Dieses Bild entspricht übrigens ungefähr dem schon von Beckmann mit dem Michel'schen Spiegel gesehenen[1]).

Bei einzelnen Männern sah ich hauptsächlich zwei grössere, seitliche Wülste vorspringen, ein Bild, welches die Theorie Zaufal's von der hervorragenden Rolle der beiden Plicae salpingo-pharyngeae beim Schlucken zu bestätigen schien, doch habe ich dies nur zweimal, aber eine Vielheit von Wülsten mehrfach gesehen. Unter keinen Umständen liess sich die Lehre von einem einzelnen Passavant'schen Wulste mit dem Bilde vereinigen.

Zur eigentlichen Laryngoskopie vom Nasenrachenraume aus ist mein kleines Salpingoskop viel zu lichtschwach. Hübsche Kehlkopfbilder erhält man dagegen, wenn man das Instrument wie einen Kehlkopfspiegel bei vorgehaltener Zunge vom Munde aus einführt und damit die Uvula nach hinten und oben schiebt. Viel besser freilich sind in dieser Stellung die grösseren und lichtstärkeren Cystoskope der Urologen zu gebrauchen, durch die man Kehlkopfbilder erhält, welche den laryngoskopisch gesehenen in nichts nachstehen. Dies wird aber in einzelnen Fällen, wo wegen Tumoren oder sonstigen Hindernissen der Kehlkopfspiegel nicht eingeführt werden kann, von Wichtigkeit sein, da das Cystoskop auch durch enge Wege zu führen ist. Bei Kindern habe ich mit dem Salpingoskop in einzelnen Versuchen selbst besser gesehen, als laryngoskopisch, doch ist für Verallgemeinerung der Methode in der Kinderpraxis der zu weit über das Prisma hervorragende Beleuchtungsschnabel bis jetzt noch recht hinderlich. Vielleicht können aber auch für solche Zwecke passende Instrumente construirt werden. —

Ich möchte zum Schluss die neue Methode, die Cystoskopie des Nasenrachens (Salpingoskopie) den Collegen zur Prüfung aufs Dringendste empfehlen.

---

1) Beckmann, Schliessung und Oeffnung der Rachenmündung der Tuba Eustachii. Arch. f. Ohrenheilk. XXII. S. 90. 1892.

Erklärung zu den Abbildungen

auf Tafel XXII.

Die Figuren sind von Herrn cand. med. de Montet und mir möglichst treu nach der Natur gezeichnet worden. Genauer würden Photographien ausgefallen sein, doch ist hierfür die etwas zu schwache Beleuchtung und die rothe Farbe der darzustellenden Organe hinderlich. Besonders an die für Abbildung der Bewegungsstellungen nöthigen Momentaufnahme kann vorläufig kaum gedacht werden.

Der Vorsprung ausserhalb des äusseren Randkreises stellt in allen Figuren den Knopf dar, welcher am Ocularirichter des Instrumentes befestigt ist und die Lage der auffangenden Prismaebene anzeigt. Das Prisma kehrt das Bild um neunzig Grad um, was jeweilen zu beachten ist, da es unsere Bilder in einen Gegensatz zu den direkten Abbildungen bringt.

Figur 1. Tubengegend der linken Seite in Ruhelage (zweiunddreissigjähriger Mann). Die linke Seite des Bildes entspricht der vorderen, die rechte der hinteren Hälfte der abgebildeten Seitenwand. Das Cystoskop ist in den rechten Nasengang eingeführt. Von links nach rechts ist angedeutet das Septum nasi (dunkelroth), die Plica salpingopalatina mit einem Blutgefäss, die Tubenöffnung, Tubenwulst und Plica salpingopharyngea, Recessus pharyngeus.

Figur 2. Dasselbe Bild, wie Figur 1, aber in Phonationsstellung. Man sieht das gehobene und den Unterrand des ganzen Bildes deckende Gaumensegel mit dem unter der Tubenöffnung liegende Levatorwulst. Die Tubenöffnung ist unten erheblich erweitert, Tubenwulst und Plica salpingopharyngea so nach hinten gezogen, dass sie den Recessus theilweise bedecken.

Figur 3. Tubengegend der rechten Seite in Ruhelage (junge Frau). Das Cystoskop liegt im linken unteren Nasengang; die linke Seite des Bildes entspricht der hinteren, die rechte der vorderen Seitenwandgegend.

Von links nach rechts sieht man Recessus pharyngeus, Tubenwulst mit Plica salpingopharyngea, Tubenöffnung (nach unten mit der continuirlich dem Gaumensegel zustrebenden Levatorwulsterhöhung), Plica salpingopalatina, Sulcus retronasalis, Hinterende der unteren Nasenmuschel.

Figur 4. Dasselbe Bild, wie Figur 3, aber in Phonationsstellung (Aussprache von E.). Man sieht die starke Verschiebung des Wulstes und der Wulstfalte (Plica salpingo pharyngea) nach hinten (im Bilde links) über den Recessus, die verbreiterte Tubenöffnung mit dem basalen, in das gehobene Gaumensegel übergehenden Levatorvorsprung, die nur geringe Lageveränderung der Plica salpingopalatina.

Figur 5. Tubengegend der rechten Seite in Ruhelage (junges Mädchen). (Siehe Erklärungen von Fig. 3.)

Figur 6. Dasselbe Bild, wie Fig. 5, aber mit blasigem Schleim, der während der Beobachtung aus der Tubenöffnung hervorgequollen ist.

Figur 7. Salpingoskopisches Bild des unteren Rachens in Ruhelage bei nach unten gedrehter Prismafläche des durch den rechten Nasengang nach hinten geführten Instrumentes. Die obere Bildhälfte entspricht der Vorder-

seite, die untere der Hinterseite des Rachens. (Junges, an leichter Rhinitis atrophicans leidendes Mädchen.) In der Tiefe die Epiglottis; Larynxinneres wegen zu schwacher Beleuchtung undeutlich; dagegen ist nach vorn (im Bilde oben) das Gaumensegel gut beleuchtet und man sieht in der Mitte das Hervorragen des Azygoswulstes.

Figur 8. Dasselbe Bild während der Schluckbewegung. Das sehr kurze Gaumensegel ist nach hinten gezogen; der Azygoswulst springt kräftig vor. Vom Rachen kommen blitzartig schnell dem Gaumensegel Falten entgegen, welche den festen Abschluss mit ihm bewerkstelligen. Die dicksten Falten kommen von den Seitenparthien des Rachens. Das ganze Bild geht nach einem kurzen Augenblick wieder in das von Fig. 7 zurück.

Fig. 1

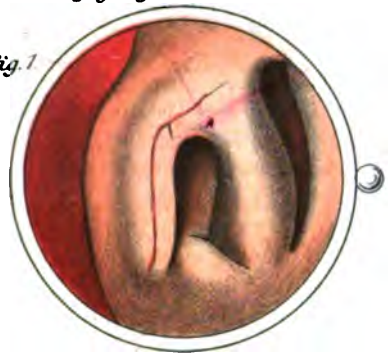

Fig. 2.

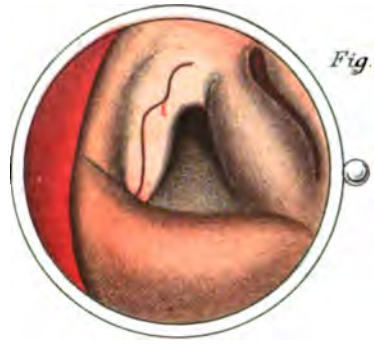

Fig. 3.

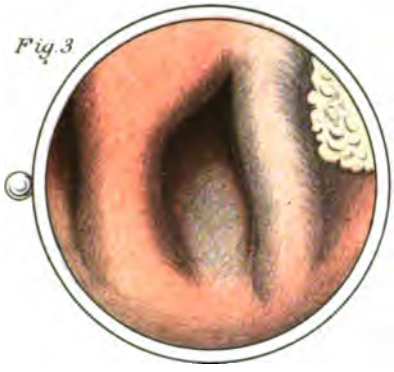

Fig. 4.

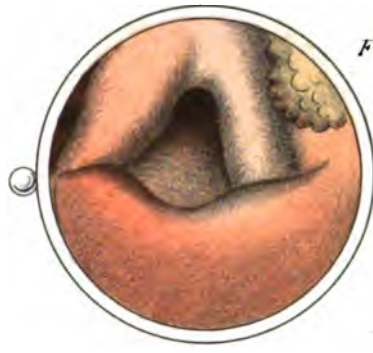

Fig. 5.

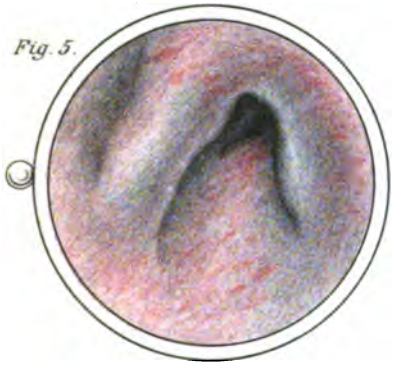

Fig. 6.

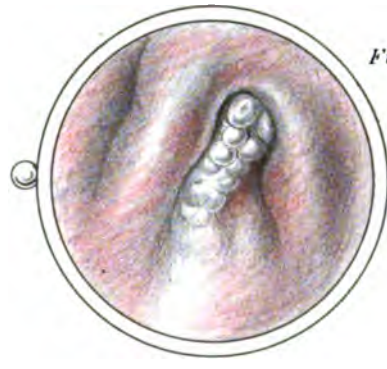

Fig. 7.

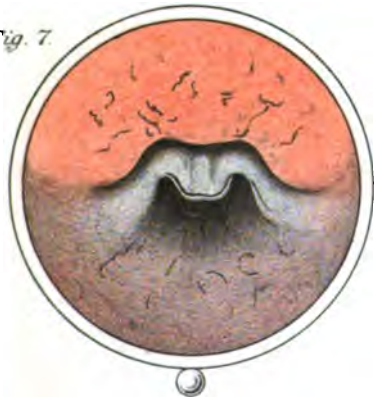

Fig. 8.

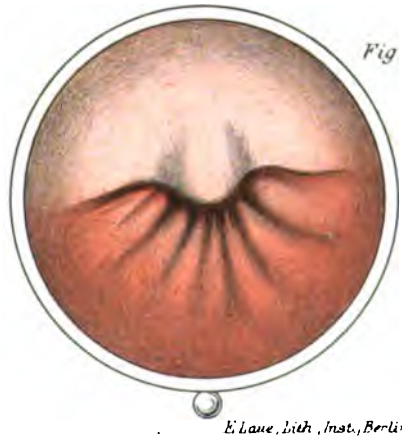

E. Laue, Lith. Inst., Berlin.

XXXVIII.

Ueber einen bemerkenswerthen Fall von Sequester der Nase; zugleich ein Beitrag zur Lehre von der motorischen Innervation des Gaumensegels.[1])

Von

Dr. **A. Ephraim** (Breslau).

Vor Kurzem consultirte mich ein 40jähriger Mann wegen eines Nasenübels, das schon seit $1^3/_4$ Jahren bestehe. Vor ca. 2 Jahren, im October 1900, habe er sich syphilitisch inficirt; obgleich er bald einer Schmierkur unterworfen worden sei, welche übrigens im Laufe des folgenden Jahres dreimal wiederholt wurde, sei nach 3 Monaten eine Entzünduug des rechten Auges, nach einem weiteren Monat Schnupfen, hauptsächlich in der linken Seite der Nase, eingetreten. Während die erstere bald abgeheilt sei, sei der letztere immer schlimmer geworden; allmählich habe sich übler Geruch aus der Nase eingestellt, der auch heute noch in hohem Grade bestehe. Im Juli d. J. sei ihm in der hiesigen Königl. Klinik für Ohrenkrankheiten ein Stück Knochen aus der Nase entfernt worden, von dem er glaube, dass es die Nasenscheidewand war; die Beschwerden hätten sich jedoch danach nicht vermindert. Vielmehr hätte der üble Geruch weiter angehalten; später seien starke Schmerzen in der Nase aufgetreten, die erst vor Kurzem aufgehört haben; auch sei die Nase neuerdings links sehr verstopft.

Die Untersuchung ergab zunächst, dass die Form der äusseren Nase völlig normal war. Weiter zeigte sich, dass sich in der linken Nasenhöhle eine grosse Knochenmasse befand, die mittelst der Sonde in geringen Grenzen frei beweglich war, dass ferner eine grosse Perforation des knorpeligen und knöchernen Septums bestand, durch welche die erwähnte Knochenmasse auch vom rechten Nasenloch aus breit sichtbar war. Die linke Nasenhöhle war nicht zu übersehen, rechts zeigte sich die untere Muschel stark atropisch. Die hintere Rachenwand war stark geröthet und trocken, der Gaumen von normalem Aussehen und normaler Beweglichkeit, die Sprache von normalem Klange.

Die Entfernung des Sequesters, welche ja den ersten therapeutischen Eingriff bilden musste, war nicht ganz leicht, zum mindesten nicht auf dem Wege nach vorn, welchen ich vorzog, weil mir die gewaltsame Ausstossung durch die Choane hier nicht unbedenklich erschien. Zunächst mussten mehrere Vorsprünge des

1) Nach einem in der Schlesischen Gesellschaft für vaterl. Cultur gehaltenen Vortrage.

Sequesters, welche seine Beweglichkeit hinderten, innerhalb der Nase mit der Knochenzange abgezwickt werden. Dann gelang es, wenn auch unter Schwierigkeiten, das restirende Stück mittelst stumpfen Hakens und Zange durch den innen wohleingefetteten Nasenflügel herauszuwälzen.

Ich erlaube mir nun Ihnen den so gewonnenen Sequester nebst den Stücken, die ich in situ von der Hauptmasse abgezwickt hatte, zu demonstriren. Es musste schon bei der ersten oberflächlichen Betrachtung auffallen, dass der Sequester eine sehr beträchtliche Masse spongiöser Substanz enthält, während ja die Knochen, die das Nasengerüst bilden, lamellöser Art sind. Die nähere Untersuchung ergab, dass der Sequester dem Keilbein angehört. Am besten können Sie sich über seine Herkunft orientiren, wenn Sie von dem Canal ausgehen, der ihn (in der Richtung von vorn nach hinten) durchsetzt und an seinen beiden Enden völlig, in der

Figur 1.

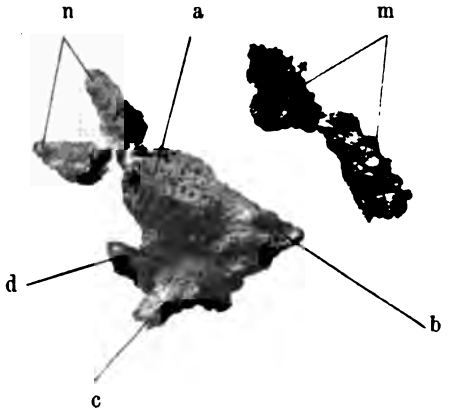

Ansicht von oben. a Keilbeinkörper, b hintere Oeffnung des Canalis vidianus, c Verbindungsstück mit dem grossen Keilbeinflügel, d Basis des Flügelfortsatzes, m Fragmente des Sequesters, zum Keilbeinkörper gehörig, n Fragmente des Sequesters zum Flügelfortsatz gehörig.

Mitte jedoch nur als Rinne in ihm enthalten ist. Es ist dies der linke Canalis vidianus, dessen hinteres Ende hier deswegen abnorm weit ist, weil es im schrägen Durchschnitt erscheint und überdies durch den Krankheitsprocess offenbar erweitert ist. Gehen Sie von diesem Canal bei der Vergleichung des Sequesters mit einem normalen Keilbein aus, so finden Sie, dass der erstere den grössten Theil der linken Hälfte des Keilbeinkörpers enthält. Wir müssen übrigens, um uns den hierdurch entstandenen Defect völlig zu vergegenwärtigen, noch diese 2 Fragmente (m) hinzuaddiren, welche durch ihre spongiöse Beschaffenheit gleichfalls ihre Zugehörigkeit zum Keilbeinkörper verrathen. Wir sehen weiter an dem Hauptstück einen plumpen Fortsatz, der die Basis des Proc. pteryg., sowie einen spitzeren Fortsatz, der die Verbindung mit dem grossen Keilbeinflügel darstellt, und

in dessen Nähe wir uns das For. rotundum, die Durchgangsstelle des Oberkieferastes des Trigeminus, vorzustellen haben. Die beiden schlankeren Knochenfragmente (n) scheinen dem Proc. pterygoideus anzugehören. Ich möchte noch darauf hinweisen, dass der Sequester nicht erkennen lässt, dass die Schädelbasis irgendwo gänzlich zerstört ist; vielmehr scheint es, dass überall die Lamina interna, an manchen Stellen aber auch nur diese, erhalten geblieben ist.

Eine genaue Untersuchung des Patienten, welcher seinen Wohnsitz auswärts hat, habe ich erst 14 Tage nach Entfernung des Sequesters vornehmen können, und es zeigte sich nunmehr, dass das knorpelige und das knöcherne Septum soweit zerstört war, dass von ihm nur der Rahmen erhalten war. Es zeigte sich ferner ohne Weiteres, dass die linke Keilbeinhöhle mit der Nasenhöhle in freier Communication stand, und zwar ge-

Figur 2.

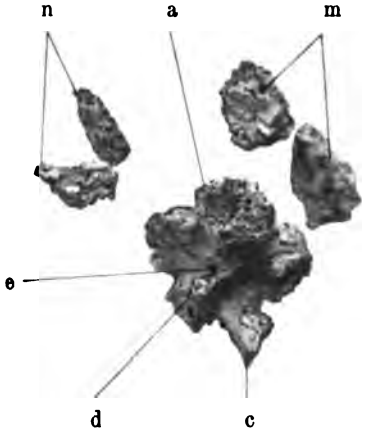

Ansicht von vorn. e Vordere Oeffnung des Canalis vidianus.

langte die Sonde erst in einer Entfernung von $9^3/_4$ cm vom hinteren Nasenlochrand auf einen mässig festen Widerstand. Der Boden der linken Keilbeinhöhle war durch weiches Granulationsgewebe ersetzt.

Von besonderem Interesse war natürlich die Untersuchung des Nasenrachenraums. Mit Rücksicht auf die Grösse des Sequesters hatte ich erwartet, einen ausserordentlich grossen Defect zu finden; indess war ein solcher insofern nicht vorhanden, als er durch Granulationen völlig ausgefüllt war. Man sah eben anstatt der glatten Schleimhaut in der linken Hälfte des Rachendachs eine granulirende Masse, welche sich oberhalb der Tubenmündung seitlich nach vorn erstreckte und die laterale Contour der Choane unterbrach. Eine Sondirung dieser Stellen unterliess ich aus begreiflichen Gründen. An den Tubenmündungen selbst, wie im Rachen überhaupt, zeigte sich die Schleimhaut geschwellt: die Veränderung ihrer Form

beim Schlingen, die durch die Nase sehr bequem beobachtet werden konnte, war die normale.

Auch die Form und die Bewegungen des Gaumensegels waren, worauf nochmals hingewiesen sei, völlig normal. Die Sensibilität der Nasen- und Gaumenschleimhaut, wie auch der Gesichtshaut zeigte nicht die mindesten Störungen; das Gehörorgan erwies sich beiderseits sowohl bezüglich des Trommelfellbefundes, wie bezüglich des Hörvermögens völlig intact. Das Sehvermögen war gleichfalls beiderseits nicht beeinträchtigt; die Untersuchung der Augen ergab ausser einem Pigmentfleck der rechten, früher erkrankt gewesenen Iris nichts Abnormes. Das Geruchsvermögen ist wenigstens für starke Gerüche vorhanden. Der Geschmack ist anscheinend nur in der linken Hälfte der Zungenspitze herabgesetzt, an allen übrigen Partien der Zunge erhalten; indess ergab die Untersuchung auch bezüglich der Zungenspitze kein ganz sicheres Resultat.

Hinzufügen möchte ich noch, dass der Kranke sich nach der Entfernung des Sequesters wohl befunden hat und sich völlig frei von Beschwerden fühlt; insbesondere ist der üble Geruch aus der Nase völlig geschwunden. Nur wird Patient durch eine kleine Perforation belästigt, die sich vor einigen Tagen im vorderen Theil des harten Gaumens gebildet hat und mit der Affection, die uns hier beschäftigt, nicht in örtlichem Zusammenhang steht. Wird diese Perforation durch einen Tampon geschlossen, so ist die Sprache völlig normal.

Die vorstehend beschriebene Beobachtung erscheint mir aus mehreren Gründen bemerkenswerth. Zunächst wegen der Grösse und der Herkunft des Sequesters. Zwar handelt es sich hier durchaus nicht um ein Unicum: denn es ist von Baratoux und von Erichsen[1]) je ein Fall beschrieben worden, in welchem fast der ganze Keilbeinkörper ausgestossen wurde, und Aehnliches mag auch wohl sonst gelegentlich beobachtet worden sein. Immerhin sind solche Fälle aber anscheinend recht selten.

Es ist ferner bemerkenswerth, dass der tertiäre Process, welcher die Nekrose des Knochens zur Folge gehabt hat, schon 4 Monate nach der Infection begann; die Angaben des Patienten lassen dies als zweifellos erscheinen.

Der vorliegende Fall bildet ferner ein Paradigma dafür, dass die früher verbreitet gewesene Ansicht irrig ist, nach welcher die syphilitische Sattelnase eine Folge des Verlustes des Septums sein soll. Er zeigt uns vielmehr wiederum, dass, wie man neuerdings wohl allgemein annimmt, für die Entstehung der Sattelnase auch eine Erkrankung der Nasenbeine Vorbedingung ist.

Indess ist diese Beobachtung nicht nur von casuistischem Werth, sondern sie ist meines Erachtens nach einer bestimmten Richtung von allgemeinerer Bedeutung. Ich habe vorhin darauf aufmerksam gemacht, dass der Sequester den Canalis Vidianus enthält, und zwar so vollständig, dass

1) Cit, bei Grünwald, Lehre von der Naseneiterung. 2. Aufl. p. 248.

der Inhalt desselben unmöglich erhalten geblieben sein kann. Sie erinnern sich, dass den Inhalt dieses Canals der N. Vidianus bildet, ein Nerv, der sich aus dem sympathischen N. petrosus profund. maj. und dem N. petrosus superfic. maj. zusammensetzt. Dieser letztgenannte Nerv soll nun einestheils, wie einige Anatomen annehmen, Fasern der Chorda tympani centralwärts leiten. Indess scheint es, als ob diese Meinung nicht völlig erwiesen wäre; der vorliegende Fall giebt keinen Anhalt für oder gegen sie, da hier eine Beeinträchtigung des Geschmacks nicht mit Sicherheit nachgewiesen oder ausgeschlossen werden konnte, im Uebrigen auch die Betheiligung der Chorda tymp. an der Geschmacksinnervation ausserordentlich wechselnd zu sein scheint.

Grösser ist die Bedeutung des N. petr. superf. maj. für die Pathologie der Facialislähmung. Sie kennen ja das von Erb aufgestellte Schema dieser Affection, nach welchem aus dem Umfang der gelähmten Partien auf diejenige Stelle des N. facialis geschlossen wird, an welchem die Krankheitsursache einwirkt. Hier spielt nun die Gaumensegellähmung eine grosse Rolle. Denn wenn ausser der Gesichtsmusculatur etc. auch das Gaumensegel gelähmt ist, so gilt nach diesem Schema als erwiesen, dass die lähmende Ursache am Ggl. geniculi oder centralwärts von demselben sich befindet. Aus diesem Ganglion nämlich zweigt sich der N. petrosus superf. maj. vom Facialis ab, um durch den Can. Vid. zum Ggl. sphenopalat. zu gehen, von welchem der Gaumen innervirt wird; und so stellt dieser Nerv die Verbindung — und zwar die einzige — zwischen Facialis und Gaumensegel dar.

Lange Zeit hindurch war nun das Erb'sche Schema allgemein acceptirt; und man war in Folge dessen gewohnt jede Gaumenlähmung, soweit sie nicht peripherer Natur war, auf den Facialis zu beziehen. Indess wurden später einige Beobachtungen gemacht, die mit dieser Anschauung nicht übereinstimmten; und Rethi hat 1893 diese Frage in einer Monographie[1]) eingehend behandelt. Er hat eine Anzahl solcher Fälle zusammengestellt, in denen eine Facialislähmung durch eine central vom Ggl. genic. befindliche Läsion bestimmt verursacht war, ohne dass Gaumenlähmung eintrat, und eine weit grössere Zahl solcher Beobachtungen, welche die Gaumenlähmung ohne Zweifel als Theilerscheinung einer Vaguslähmung erkennen lassen. Ich möchte nur beiläufig auf das bekannte häufige Zusammentreffen von Stimmband- und Gaumenlähmung hinweisen. Kurz, Rethi kommt zu dem Schluss, dass nicht der Facialis, sondern der Vagus der motorische Nerv des Levat. vel. pal. ist. Diese letztere Meinung, welche später auch noch andere Vertheidiger gefunden hat, scheint bei den Neuropathologen — nach einer Durchsicht der neueren Lehrbücher zu schliessen — wenigstens insoweit Beachtung zu finden, als die Beziehungen des Facialis zum Gaumen als ungewiss hingestellt werden, während in den anatomischen Lehrbüchern auch der letzten Jahre der

1) Motilitätsneurosen des weichen Gaumens.

Facialis immer noch ohne Einschränkung als der anatomische Nerv des Levator veli palat. angegeben ist[1]).

Nun, ich glaube, dass für die Beurtheilung dieser Frage, welche ja nicht nur von anatomischem, sondern in erster Reihe von klinisch-diagnostischem Interesse ist, der vorliegende Fall von ganz unzweideutigem Werth ist; umsomehr, als uns hier die klinische Beobachtung und die Autopsie gleichzeitig zu Gebote steht. Sie sehen an dem Sequester, dass der N. petros. superf. maj , wie erwähnt, die einzige Verhindung zwischen Facialis und Gaumensegel, völlig zerstört ist, während die Beobachtung des Pat. uns gezeigt hat, dass auch nicht die Spur einer Gaumenlähmung besteht. Es ergiebt sich hieraus zweifellos, dass nicht der N. petros. superf. maj., mithin auch nicht der Facialis der motorische Gaumennerv sein kann, dass vielmehr die Ansicht, nach welcher dies der Vagus ist, durch die vorliegende Beobachtung eine sichere Stütze erhält. Wir werden also, um diese Verhältnisse klinisch auszudrücken, in Fällen, in welchen neben einer Gesichtslähmung auch eine Gaumenlähmung besteht, nicht eine reine Facialislähmung anzunehmen haben, sondern wir werden wissen, dass es sich um eine gleichzeitige Läsion des Vaguskernes oder des Vagusstammes handelt.

---

1) Rauber, Lehrbuch der Anatomie. 1898. V. Aufl. p. 475. — Hasse, Handatlas der Hirn- und Rückenmarksnerven. 1900. Taf. 26. — Henle-Merkel, Grundriss der Anatomie des Menschen. IV. Aufl. 1901. p. 539.

XXXIX.

Ueber den rhinogenen Hirnabscess.

Von

Dr. **Marc. Paunz** (Budapest).

Seitdem wir auf die intracraniellen Eiterungen nasalen Ursprungs besser zu achten gelernt haben, kommt auch der rhinogene Hirnabscess häufiger zur Beobachtung. Ein von mir beobachteter und operirter Fall von rhinogenem Stirnlappenabscess veranlasste mich dasjenige, was wir bisher über den rhinogenen Hirnabscess erfahren haben, womöglich einheitlich zusammen zu fassen zu versuchen.

Der rhinogene Hirnabscess ist viel seltener, als derjenige otitischen Ursprungs. Pitt fand unter 9000 Sectionen nur einen Fall, Gowers erwähnt in seiner Statistik 6 Fälle rhinogener Hirninfection, Treitel fand in 6000 Sectionsprotokollen im Ganzen 21 Hirnabscesse, wovon 7 Fälle auf eine Mittelohreiterung, 3 Fälle auf eine Eiterung der Nasenhöhle zurückzuführen waren. Noch geringer ist die Zahl der in vivo diagnosticirten rhinogenen Hirnabscesse. Ich konnte insgesammt in der mir zugänglichen Literatur etwa 30 Fälle von rhinogenem Hirnabscess auffinden. Es sind jedoch wegen der mangelhaften Beschreibung nicht alle Fälle verwerthbar. Auch dürfte die Zahl der Beobachtungen eine etwas grössere sein. So besitzt denn heute noch jeder genau beobachtete Fall nicht nur einen casuistischen Werth, sondern kann auch zur Klärung des Krankheitsbildes beitragen. Mein Fall ist folgender:

Katharine Sz., 16 J., Arbeiterin in einer Zündholzfabrik, meldete sich am 15. October 1901 auf der Ambulanz für Augenkranke im Ambulatorium der „Budapester allgemeinen Arbeiter-Unterstützungs-Krankenkasse“. Pat. erkältete sich vor zwei Wochen, bekam einen heftigen Schnupfen, blutete mehrmals aus der linken Nasenseite. Eine Woche später schwoll das linke Oberlid in Begleitung heftiger, linksseitiger Stirnkopfschmerzen an. Herr Dr. M. Mohr, Leiter der ophthalmologischen Ambulanz, diagnosticirte einen acuten Abscess des linken oberen Lides. Durch Incision wurde viel dicker, grünlich-gelber Eiter entleert, worauf die Kopfschmerzen ein wenig nachliessen, um aber nach einigen Tagen in noch heftigerem Grade aufzutreten. Nachdem die durch die Fistel geführte Sonde auf rauhen Knochen stiess, welcher wahrscheinlich die vordere Wand des

Sinus frontalis bildete, wurde Pat. am 25. October 1901 auf die Abtheilung für Nasen-, Rachen- und Kehlkopfkranke mir überwiesen. Ich konnte folgenden Befund aufnehmen: Das linke obere Augenlid mässig geschwellt, herabhängend; im äusseren Drittel eine Fistel von der Grösse einer Linse, aus welcher wenig, dünnflüssiger Eiter quillt. Die Sonde stösst über dem medialen Ende des Arcus superciliaris auf entblössten Knochen. Die Haut der Glabella ist oedematös; sowohl auf Betasten, als auch auf Beklopfen sehr heftige Schmerzen über dem medialen Theile der linken Augenbraue und der Glabella. Beide mittlere Muscheln geschwellt, besonders die linke; im mittleren Nasengange rechts spärliches schleimiges, links viel schleimrig-eitriges Secret. Nasenathmung frei. Zähne gesund. Mässig vergrösserte Tonsillen. Kehlkopf, Luftröhre normal. Brust-

Abscess. lolo. front. sin. Op. 27. Oct. 1901. Prolaps. cerebri † 26. März. 1902.

organe gesund. Die Hauptklage der Kranken bilden die äusserst heftigen Kopfschmerzen. Nachdem es sich offenbar um eine Periostitis des Stirnbeins, welche von einer acuten eitrigen Entzündung der Siebbein-Stirnhöhlen ausging, handelte, empfahl ich behufs Operation die Aufnahme in das Krankenhaus. Dieser Vorschlag wurde sowohl von der Kranken, als auch den Angehörigen angenommen, jedoch mit der Bedingung, dass Pat. sich erst nach zwei Tagen aufnehmen lasse. Als Pat. am 27. Oct. morgens in das Krankenhaus der „Allg. Arbeiter-Unterstützungs-Krankenkasse" aufgenommen wurde, war das Befinden ein viel schlechteres. Fast unerträgliche Kopfschmerzen. Pat., die zu Fuss kam, erbrach unterwegs einigemale. T. Vorm. 37,0 ° C., Nachm. 37,5 ° C. Entschieden wahrnehmbare Pulsverlangsamung. Die Zahl der Pulschläge beträgt anfangs 66, fällt bis nachmittags 4 Uhr auf 60. Erweiterte, träge reagirende Pupillen. Im Augenhintergrunde ausgesprochene venöse Hyperaemie. Im Harn kein Eiweiss, kein Zucker. Pat. liegt zusammengekauert, mit auf den Bauch gezogenen Knieen, jammert fortwährend, giebt auf Fragen nur unwillige und zögernde Antworten. Der Gesichtsausdruck ist ein eigenthümlich fahler. Auf die leiseste Berührung

des Kopfes schreit Patientin auf. Die empfindlichsten Stellen sind die linke Stirnhälfte und die Glabella.

Aus den geschilderten Symptomen folgerte ich auf eine Eiterretention im linken Sinus frontalis, welche wahrscheinlich schon eine intracranielle Complication nach sich zog. Es war somit die dringende Indication zur Operation gegeben. Unter freundlicher Assistenz der Herrn Collegen Dr. J. Lévai und M. Mohr operirte ich Pat. noch am selben Tage, nachmittags 5 Uhr. Chloroformnarcose. Ein 5 cm langer Bogenschnitt in der linken Augenbraue. An dem entblössten Knochen keine Perforation. Aufsuchen der Stirnhöhle über dem Augenbrauenkopf, ein wenig links von der Nasenwurzel. Statt der Stirnhöhle stiessen wir jedoch auf die blasse, stark gespannte, nicht pulsirende harte Hirnhaut. Jetzt, nachdem die prall gespannte Dura mater für Eiterretention sprach, Probepunction mit einer Pravazspritze. Beim zweiten Einstich aspirirt die Spritze aus einer Tiefe von beiläufig 2 cm dünnflüssigen, grünen Eiter. Ich liess die Nadel stecken, setzte auf das innere Ende des Hautperiostschnittes noch einen zweiten 3 cm langen verticalen Schnitt und erweiterte nach Zurückschieben des dreieckigen Hautperiostlappens die ursprüngliche linsengrosse Knochenlücke mittelst Meissels hauptsächlich nach oben-innen und nach der Nasenwurzel hin zur Grösse eines 20 Hellerstückes. Inzwischen kam auch an der Nasenwurzel die Stirnhöhle zum Vorschein in der Form eines kaum 2—3 mm breiten und 3—4 mm hohen Spaltes, welcher durch das Auseinanderweichen der beiden Stirnbeinblätter entstanden war. Ich meisselte die ganze rudimentäre Stirnhöhle, welche keinen Eiter enthielt, weg. Nach Spaltung der Dura mater legte sich die weiche, injicirte Rindensubstanz in die Wunde. Mit einer feinen Sonde der in situ belassenen Nadel durch die erweichte Hirnsubstanz behutsam folgend, quoll auf einmal aus einer Tiefe von $1\,^1/_2$ cm in dickem, pulsirendem Strahl dünnflüssiger, geruchlorer, grüner Eiter hervor. Es entleerten sich etwa 80 ccm. Die in der Hirnrinde entstandene Lücke erweiterte ich zuerst mit einer geschlossenen Arterienpincette und dann nach innen mit einem Messerschnitte. Während dieser Manipulation entleerte sich abermals viel Eiter. Lockere Jodoformgazetamponade. Der dreieckige Hautperiostlappen wird auf die ein wenig hervorragende, pulsirende Hirnsubstanz zurückgelagert. Feuchter Verband mit Borsäurelösung.

Pat. kehrt nach der Operation bald zum Bewusstsein zurück, ist fast gänzlich frei von Kopfschmerzen. Puls Abends 9 Uhr 78. Nachts 12 Uhr T. 36,8 ° C., P. 100.

28. Oct. Vorm. T. 37,0 ° C., P. 80. Nachm. T. 36,8 ° C., P. 72. Befinden gut, Kopfschmerzen kaum angedeutet. Wechseln des äusseren Verbandes.

29. Oct. Die Jodoformgazetamponade wird durch ein Drainrohr ersetzt. Es entleert sich abermals eine Menge Eiter. Das Drainrohr leitet gut. Kein Kopfschmerz, Pat. ist gut gelaunt, lebhaft, sitzt im Bette. Dieser günstige Zustand dauert unverändert bis zum 7. November. Die Temperatur erreicht auch am Abend keine 37,0° C., die Zahl der Pulsschläge beträgt 70—72. Das von reinen Granulationen bedeckte Gehirn erreicht kaum das Niveau der Haut und lässt sich durch den Hautperiostlappen leicht decken.

7. Nov. Morgens Erbrechen. Vorm. T. 37,0° C., Nachm. 37,1° C. P. 104. Allgemeinbefinden, Appetit gut, kein Kopfschmerz. Wenig Eiter. Die reger gewordene Gehirnpulsation wirft das Drainrohr vor die Wunde; das Drainrohr wird durch Borgazetamponade ersetzt. Von nun an hält sich die Temperatur über 37,0° C.

11. Nov. Abends T. 37,4° C., P. 72—80. Allgemeinbefinden gut, kein Kopfschmerz.

12. Nov. Brechreiz. Vorm. T. 38,1° C., Nachm. 37,6° C. P. 80—84. Wunde zeigt reine Granulationen. Sehr lebhafte Gehirnpulsation.

13. Nov. Brechreiz, Kopfschmerz. Die Gehirnsubstanz prolabirt. Pupillen weit. Gesichtsfarbe fahl. Vorm. T. 38,1° C., Nachm. 37,4° C. P. Morgens 120, Nachm. 2 Uhr 72, Abends $^1/_2$10 Uhr 60. Erweiterung des Wundcanals im Gehirn durch das Messer. Kein Eiter.

14. Nov. Pat. ist sehr unruhig, schläft nur 2 Stunden, appetitlos. Pupillen weit, träge reagierend. Vorm. T. 37,8° C., P. 90, Nachm. T. 38,4° C., P. 72. Nussgrosser Hirnvorfall mit belegter Oberfläche. Von dem Wundcanal aus vorgenommene Probepunctionen fallen negativ aus. Eisbeutel.

15. Nov. Bei unverändertem Allgemeinbefinden vergrössert sich der Hirnvorfall um das Doppelte. T. Vorm. 38,1° C., Nachm. 38,4° C. P. 72—88.

16. Nov. Kopfschmerz lässt nach, Pat. nimmt Nahrung. Der Hirnprolaps hat die Grösse eines Apfels erreicht, Oberfläche belegt. T. 38,5° C., P. 78. Augenhintergrund normal.

17. Nov. Pat. schläft gut, ist wohlgelaunt, hat Appetit. Unbedeutende Kopfschmerzen. T. Vorm. 37,8° C., Nachm. 37,5° C. P. 90.

Von nun ab ist das Befinden wieder gut, wird nur manchmal durch geringen Kopfschmerz gestört. Vom 19. November angefangen hält sich die Temperatur dauernd unter 38,0° C., und erreicht vom 6. December ab keine 37,5° C. Auffallend ist jedoch der häufige Wechsel der Zahl der Pulsschläge. Ohne jede wahrnehmbare Ursache wechselt die Zahl zwischen 72 und 102. Der Hirnvorfall wird durch Abstossen nekrotischer Rindentheile kleiner und ist wieder durch gesunde Granulationen bedeckt. Am 23. November wurde Pat. photographirt. Pat. schläft am 9. und 10. December schlecht.

11. Dec. Morgens 5 Uhr plötzlich heftig einsetzende Kopfschmerzen. Morgens 8 Uhr T. 38,0° C., P. 150. Rechter Nervus abducens gelähmt. Nachm. $^1/_2$2 Uhr T. 40,1° C. Pat. wird von epileptiformen Krämpfen befallen, ist vollständig bewusstlos, Gesicht eingefallen, blass, Pupillen weit, reagiren nicht. Genickstarre. Puls nicht fühlbar. Lässt Urin unter sich. Aetherinjection. Nachm. 6 Uhr T. 39,8° C., P. 136. Abends 11 Uhr T. 38,9° C., P. 124.

12. Dec. Pat. schläft gut. Abends Kopfschmerzen kaum vorhanden. Der rechte Nerv. abducens nur mehr paretisch. Vorm. T. 38,2° C., P. 102. Nachm. T. 37,1° C., P. 90. Der Hirnvorfall ist wieder grösser.

Jetzt beginnt wieder ein günstiger Zustand. Die Temperatur fällt wieder, steigt nur am 16. December auf 39,0° C., bleibt sonst immer unter 38,0° C. Jedoch wechselt die Zahl der Pulsschläge häufig (88—120). Hin und wieder stellen sich geringe Kopfschmerzen ein. Die oberflächlichen Theile des Hirnvorfalles stossen sich nekrotisch ab. Am 19. December gesellt sich zu der noch bestehenden rechtsseitigen Abducensparese auch eine rechtsseitige Facialisparese.

20 Dec. Kopfschmerz. Vorm. T. 40,3° C., P. 150. Nachm. T. 39,6° C., P. 120. Das linke Oberlid ist stark geschwellt; aus dem äusseren Wundwinkel entleert sich neben dem Aussenrande des Hirnprolapses viel Eiter. Die Sonde stösst dort auf rauhen Knochen.

21. Dec. Pat. fieberfrei; das linke obere Augenlid nicht mehr geschwellt. T. Vorm. 37,3° C., Nachm. 37,2° C. Nun ist das Befinden wieder gut. Die Temperatur erreicht kaum 37,0° C., nur am 27. December beginnen unbedeutende

abendliche Temperaturerhöhungen. Der rechte N. abducens nicht mehr paretisch, kein Doppeltsehen, jedoch besteht die Facialisparese, namentlich der oberen Zweige unverändert.

Nachdem das kleine Krankenhaus der „Allg. Arbeiter-Unterstützungs-Krankenkasse“ für auf längere Zeit hindurch pflegebedürftige Frauen keinen Platz hat, wurde Pat. am 30. December in das naheliegende Hospital der „Budapester allgem. Poliklinik“ transferirt, wo sich ihrer Herr Docent Dr. H. Hültl annahm und auch ich Gelegenheit hatte den Verlauf weiter zu verfolgen.

Vom 1. Januar 1902 angefangen ist der Zustand wieder zufriedenstellend. Die Temperatur bleibt unter 37,0° C., Pulsschläge häufig wechselnd (88—112). Pat. ist gut gelaunt, bleibt tagsüber auf, unterhält sich mit den übrigen Patienten. Der Hirnvorfall bildet sich zurück, vom Wundrande aus beginnt überall die Ueberhäutung. Keine Abducenspareso; jedoch besteht die Facialislähmung. Am 16. Januar beginnt eine abendliche Temperatursteigung (37,9° C.), die ihren Höhepunkt am 23. Januar Abends erreicht (38,6° C.). Pat. hat Kopfschmerzen, ist unruhig, delirirt, antwortet kaum auf Fragen. Der Hirnvorfall ist wieder grösser. Vollständige Lähmung des rechten Nerv. facialis.

24. Jan. Auf der Kuppe des Prolapses bildet sich durch Nekrose eine Fistel, aus welcher sich dicker, grünlich-gelber Eiter entleert. T. 37,8° C. Vom 25. Januar an ist das Befinden wieder gut. Die Temperatur erreicht kaum 37,0° C., nur entleert sich aus der Fistel und aus noch zwei frisch entstandenen Fistelgängen fortwährend sehr viel Eiter. Bei geringer Abwechselung zieht sich dieser Zustand bis zum 6. März hin. Pat. nahm inzwischen an Gewicht zu, die Ueberhäutung des Hirnvorfalls macht grosse Fortschritte, nur besteht die Facialislähmung unverändert.

6. März. Wenig Eiter. Pat. ist deprimirt. T. 37,4° C. — 37,6° C.

8. März. Kopfschmerz. Appetitlosigkeit. T. 37,2° C.

9. März. Heftiger Kopfschmerz, weite Pupillen, Genickstarre. Pat. ist somnolent, apathisch. Dieser Zustand verschlimmert sich fortwährend, bei unbedeutenden abendlichen Temperatursteigerungen.

13. März. Pat. antwortet auf Fragen nicht. T. Vorm. 37,8° C., Nachm. 38,0° C. Nachdem es sich augenscheinlich um eine Eiterretention handelte, entschlossen wir uns zu einem neuen Eingriffe, welcher die Eröffnung der Fistelgänge bezweckte. Mehr wurde von den Eltern nicht gestattet.

18. März. Breite Eröffnung der Fistelgänge und Loslösung des eingekrempelten Hautperiostlappens. Wir stiessen auf keine neue Eiterquelle. Auf diese Operation reagirte Pat. eine halbe Stunde später mit einem allgemeinen Krampfanfall. Dieser liess auf eine Morphininjection nach. T. 37,5° C., P. 112.

19. März. Pat. klagt über Kopfschmerz. Aus dem unteren Segmente des Prolapses bricht viel Eiter hervor. T. Vorm. 37,3° C., Nachm. 38,0° C. Am 20. März fällt Pat. wieder in den früheren apathischen Zustand zurück. Genickstarre, weite Pupillen, Somnolenz. Dieser Zustand besteht Tage hindurch. T .36,2° C. — 38,2° C.

26. März. Morgens 6 Uhr plötzlich auftretender allgemeiner Krampfanfall. Bewusstlosigkeit, hochgradige Genickstarre, Pupille eng, reagirt nicht. Puls nicht fühlbar, Athmung aussetzend, Gesicht cyanotisch, Extremitäten kühl. Auf Kampher und Coffeininjectionen wird der Puls fühlbar. Röchelndes Athmen, Gesicht geröthet. In der Mittagsstunde wird das Gesicht blass, Extremitäten kühl. Unter allgemeinen Lähmungserscheinungen stirbt Pat. Nachmittag 1 Uhr.

Sectionsbefund (Herr Prof. Dr. H. Preisz). Ueber der linken Augenbraue eine an der Nasenwurzel beginnende, nach oben convexe, 5 cm lange, theilweise schon vernarbte Schnittwunde, von deren äusserem Wundwinkel aus ein federkieldicker Canal in die Schädelhöhle führt. Dieser Stelle entsprechend befindet sich im Stirnbeine eine Lücke von der Grösse eines Zwanzighellerstückes, welche in die Schädelhöhle und in die ihrer oberen Wand baaren Stirnhöhle führt, eigentlich die untere Wand der letzteren freilegt. An den Rand dieses Knochendefectes sind von aussen die Haut und die darunterliegenden Weichtheile, von innen die harte Hirnhaut fest angelöthet. Durch den Knochendefect drängt sich ein haselnussgrosses Stück des erweichten, eitrig infiltrirten linken Stirnlappens hervor. Die Schädelhöhle ist hauptsächlich in querer Richtung erweitert, der Knochen mässig dick, stellenweise tiefere Digitalimpressionen. Die harte Hirnhaut ist stark gespannt, dem vordereren Theile des linken Stirnlappens entsprechend durch frische, bindegewebige Pseudomenbranen angewachsen. Die weichen Hirnhäute sind über dem Kleinhirn, der Medulla oblongata und der Brücke durch grünen Eiter infiltrirt. Der linke Stirntheil des Gehirns ist stark geschwellt und erweicht, stellenweise fluctuirend; in den linken vorderen unteren Stirnwindungen mehrere bohnen- bis haselnussgrosse, grünen Eiter enthaltende Abscesshöhlen, nur durch eine sehr dünne Rindenschicht bedeckt. Der oben erwähnte Hirnvorfall ist sehr weich, eitrig, zerfallend. Die Seitenventrikel, hauptsächlich der linke, erweitert, letzterer communicirt mit einem im linken Stirnlappen sitzenden, hühnereigrossen, glattwandigen Abscess. Sowohl der l. Ventrikel, als auch der Abscess enthalten viel dunkelgrünen, dünnflüssigen Eiter, ebenso auch der IV. Ventrikel. Die Wände der Seitenventrikel, hauptsächlich der linke Nucleus caudatus sind stark erweicht, im vorderen Theil des letzteren viel kleine Haemorrhagien. Die hintere Wand der rechten Stirnhöhle wird durch eine papierdünne, keinen Knochen enthaltende Membran gebildet. Die Lamina cribrosa des Siebbeins ist sehr dünn, wird durch eine membranartige Knochenplatte gebildet. Aus dem medialen Theile der unteren Wand der linken Stirnhöhle gelangt die Sonde durch eine kleine Oeffnung in die Siebbeinzellen, welch letztere mit dickem, grünem Eiter angefüllt sind.

Wie aus dem Beginne und Verlauf des Falles hervorgeht, entstand die Gehirninfection aus der dem acuten Schnupfen folgenden eitrigen Entzündung der Ethmoidalzellen. Aus dem mit der Pravazspritze aspirirten Eiter züchtete Herr Docent Dr. Krompecher Diplostreptokokken in Reinculturen. Die mit dem Hirnabscess sich gleichzeitig entwickelnde Periostitis des Stirnbeins lenkte unsere Aufmerksamkeit auf die schwere Erkrankung. Wir konnten sehr genau die sich successive entwickelnden Gehirnsymptome verfolgen. Vor der Operation beobachteten wir die Symptome des gesteigerten Hirndruckes, später die rechtsseitige Abducenslähmung als die Folge der zuerst aufgetretenen Meningitis. Ein untrügliches Zeichen der weiterschreitenden eitrigen Encephalitis bildete die contralaterale Facialislähmung und zuletzt verfolgten wir die Entwickelung der terminalen eitrigen Leptomeningitis und konnten auch die stürmischen Erscheinungen des Durchbruchs des Abscesses in den Seitenventrikel beobachten. Nach der Trepanation zeigten sich im Augenhintergrunde keine Stauungssymptome mehr, jedoch gelangte der gesteigerte Hirndruck in dem

unaufhaltsamen Wachsen des Hirprolapses zum Ausdruck. Die Operation konnte in Folge der mehrfachen Abscessbildung keinen Erfolg haben.

Wenn wir nun die bisher beobachteten einschlägigen Fälle überprüfen, so finden wir, dass diese viel Aehnlichkeit aufweisen und es lässt sich ein sehr gut umschriebenes Krankheitsbild zeichnen.

Die aus der Nasenhöhle und deren Nebenhöhlen entstehenden eitrigen intracraniellen Processe können sich als extradurale und intradurale circumscripte Eiteransammlungen, als diffuse eitrige Leptomeningitis, als circumscripte eitrige Encephalitis, d. h. Hirnabscess und als Sinusthrombose äussern. Oft sind diese verschiedenen Veränderungen mit einander combinirt. Die intracraniellen Complicationen gesellen sich zumeist zu den Eiterungen der Stirnhöhle und Ethmoidalzellen, dann zu denen des Sinus sphenoidalis; viel seltener verursacht das Empyem der Highmorshöhle intracranielle Complicationen. Die Ursache liegt in den anatomischen Verhältnissen. Während das Keilbein, das Siebbein und theilweise auch das Stirnbein ergänzende Theile der Schädelbasis bilden, tritt der Sinus maxillaris nur durch Vermittlung der fronto-ethmoidalen Höhlen und der Augenhöhle in nähere Beziehung zur Schädelbasis und nur der oberste-hinterste Winkel der Highmorshöhle gelangt in die Nachbarschaft der Schädelhöhle. Es ist bemerkenswerth, dass in mehreren Fällen, in welchen sich die intracranielle Complication an ein Empyem der Highmorshöhle anschloss, die ursprüngliche Infection von einem cariösen Zahne ausging (Mair, Panas, Silex). Wir müssten also in solchen Fällen von odontogenen Gehirncomplicationen sprechen um so eher, weil doch auch die aus einem cariösen Zahne entstehende Periostitis an der Aussenwand des Os maxillare die Infection des Schädelinnern nach sich ziehen kann.

Der Eiter kann aus den Nebenhöhlen in das Schädelinnere durch physiologische Knochendefecte gelangen. Solche Knochendefecte wurden sowohl an der Hinterwand der Stirnhöhle (Zuckerkandl), als auch an der Lamina cribrosa und der Wand der Keilbeinhöhle beobachtet. Dennoch scheint dieser Infectionsweg nur eine untergeordnete Rolle zu spielen. Meistens geschieht die Infection der Schädelhöhle dadurch, dass die Schleimhaut der eiternden Nebenhöhlen exulcerirt, wodurch der darunter liegende Knochen blossgelegt und usurirt wird und so der Eiter in die Schädelhöhle durchbrechen kann. In einem grossen Theile der aus dem Sinus frontalis entstandenen Gehirninfectionen konnte diese Perforation nachgewiesen werden. Die Infection kann auch durch Venenthrombose und auf dem Wege der Lymphbahnen entstehen. Dass virulente Bakterien auch den makroskopisch intact erscheinenden Knochen passiren, lehrt die Geschichte der acuten Osteomyelitis (v. Bergmann). In einem Falle von Keilbeinhöhleneiterung, welche eine Meningitis verursachte, konnte Ortmann den Durchtritt der Bakterien durch den Knochen mikroskopisch nachweisen. Der Eiter kann auch längs der Nerven seinen Weg zum Gehirn finden. Heubner fand bei einem an Pertussis leidenden, 6 Monate

alten Kinde als Ursache der Meningitis die eitrige Durchtränkung der Riechnerven und eine eitrige Schleimhautentzündung in den oberen Nasengängen. Eine ähnliche Beobachtung machte auch Ortmann. Wenn der Eiter zuerst in die Orbitalhöhle durchbricht, kann die Infection entlang des Nerv. opticus zum Gehirne gelangen. Es wurde auch beobachtet, dass der entzündliche Process in der Nase schon ausgeheilt war und nachträglich sich ein Hirnabscess entwickelte. So im Falle Jacubasch's, in welchem der in der Nase bestandene ulceröse Process ausheilte und sich zwei Monate später die Symptome eines Hirnabscesses zeigten. In der Nase vorhandene Geschwülste können auch auf mechanischem Wege eine Eiterretention in den Nebenhöhlen verursachen und so eine Infection bewirken. Einen solchen Fall beschreibt Th. Leber. Im hinteren oberen Theile der rechten Nasenhöhle entwickelte sich ein mit schmalem Stiel am Septum haftender kastaniengrosser Tumor (Fibrosarcom), welcher das Ostium des Sinus sphenoidalis verlegte und durch die Eiterretention entstand die tödtliche Meningitis. Leber fügt hinzu, dass die Geschwulst nicht diagnosticirt wurde, was um so bedauerlicher sei, als die rechtzeitige Entfernung den tödtlichen Ausgang hätte verhindern können. Im Falle Pitt's durchbrach ein Polyp die Lamina cribrosa und führte zur Bildung eines Hirnabscesses.

Nach den bisherigen Erfahrungen entwickelt sich der rhinogene Hirnabscess meistens im Anschluss an die eitrigen Entzündungen der Stirnhöhle und auch denen der Siebbeinzellen. Selten führt das Empyem der Highmorshöhle zur Entwickelung eines Abscesses, während das Empyem der Keilbeinhöhle grösstentheils zur Entwickelung von Meningitis und Thrombose des Sinus cavernosus Veranlassung gab, in einigen Fällen mit extraduralen und intraduralen Abscessen combinirt. Nicht immer bildete eine Nebenhöhle die Infectionsquelle, sondern oft mehrere. Sind doch die Eiterungen der Stirnhöhle fast immer mit denen der Siebbeinzellen combinirt und auch beim Empyem der Highmorshöhle finden wir oft eine eitrige Entzündung der Siebbeinzellen und auch der Stirnhöhle, ebenso auch öfters Empyem der Keilbeinhöhle. Dem entsprechend entwickelt sich der rhinogene Hirnabscess fast immer im Stirnlappen. Nur im Falle Westermayer's entwickelte sich der Abscess im rechten Schläfenlappen aus einem Empyem der Highmorshöhle. Der Eiter durchbrach die Hinterwand des Sinus maxillaris und gelangte durch die Fossa pterygo-palatina und den grossen Keilbeinflügel in die Schädelhöhle.

Wenn die Infection aus den Siebbeinzellen entsteht, so werden mehr die medialen Stirnwindungen angegriffen; bricht jedoch der Eiter aus der Stirnhöhle durch, so entwickelt sich der Abscess eher in den lateralen Windungen. Oft ist der Stirnlappenabscess mit einer extraduralen Eiteransammlung combinirt. Dieser extradurale Abscess kommt besonders leicht bei langsamer Usuration des Knochens zu Stande, denn es ist genügend Zeit zur Verwachsung der Dura mater mit dem Knochen. Geschieht auch der Durchbruch der Dura mater langsam, so kann sich auch hier eine

circumscripte Eiteransammlung — ein intraduraler Abscess — bilden, während bei raschem Durchbruche sich regelmässig eine diffuse eitrige Leptomeningitis entwickelt. Entsteht die Infection des Gehirnes durch die Blut- und Lymphbahnen, so brauchen sich an den Hirnhäuten keine besondere Veränderungen zu entwickeln, sondern es entsteht der Hirnabscess durch encephalitische Erweichung, durch eitrigen Zerfall der Hirnsubstanz. Im Allgemeinen können wir einen acuten und einen chronischen Verlauf beobachten. Im ersteren Falle kann sich zur acuten Nebenhöhleneiterung die Infection des Gehirnes schon nach wenigen Wochen, ja nach einigen Tagen gesellen, während chronische Empyeme erst nach Monaten, oft erst nach Jahren Complicationen verursachen. Im Falle Krecke's wurde die Naseneiterung schon vor 50 Jahren beobachtet. Oefters entstanden mehrere Hirnabscesse (Jacubasch, Silex, Redtenbacher). Die die Infection verursachende Nasenerkrankung ist nicht immer manifest. In dem erwähnten Falle Jacubasch's war das Nasengeschwür bereits geheilt, im Falle Knapp's ergab auch die Section in den Nasengängen und an den Nasenmuscheln keine Veränderungen, sondern erwies nur das latente Empyem der Siebbeinzellen und der Stirnhöhle, welch' letzteres in die Schädelhöhle durchbrach. Solche Umstände können bedeutende diagnostische Schwierigkeiten verursachen.

Wollen wir nun die Symptomatologie des rhinogenen Hirnabscesses zusammenfassen, so können wir selbstverständlich das ursprüngliche Nasenleiden nicht ausser Acht lassen. In den meisten Fällen wird eine gründliche Untersuchung die Infectionsquelle herausfinden. Doch noch viel mehr erregen unsere Aufmerksamkeit die fast immer vorhandenen äusseren Complicationen. Die Periostitis des Stirnbeines, die Orbitalphlegmone mit mehrminder hochgradiger Vortreibung des Augapfels, die Entzündung und Abscedirung des oberen Augenlides bilden diejenigen auffallenden äusseren Merkmale, welche in den bisher beobachteten Fällen von rhinogenem Hirnabscess nur ausnahmsweise (Jacubasch, Koebel, Denker, Herzfeld) fehlten. Diese äusseren Complicationen müssen unsere Aufmerksamkeit auf das Allgemeinbefinden der Patienten und besonders auf etwa vorhandene Hirnsymptome lenken.

Nach v. Bergmann lassen sich die Symptome eines jeden Hirnabscesses in drei Gruppen bringen. Erstens in solche, die abhängig sind von der Eiterung an sich. Zweitens in Symptome, die einen gesteigerten intracraniellen Druck und störende intracranielle Verschiebungen anzeigen. Die dritte Gruppe bilden die dem Sitze des Abscesses entsprechenden Herdsymptome.

Wenn wir diese Symptome bei den bisher beobachteten Fällen von rhinogenem Hirnabscess prüfen, so können wir im Allgemeinen dieselben Wahrnehmungen machen, wie bei anderen Hirnabscessen. Wir finden aber dennoch einige abweichende Merkmale.

In die erste Gruppe gehört das Fieber und der damit einherschreitende, mit dem Grade des Fiebers gar nicht im Einklang stehende rapide Verfall

der Kräfte. Das Fieber ist grösstentheils unbedeutend, erreicht kaum 39,0° C.; oft besteht nur ein Frösteln mit unbedeutenden abendlichen Temperatursteigerungen. Den intermittirenden Typus des Fiebers finden wir auch bei dem rhinogenen Abscess öfters. Höhere Temperatursteigerungen beobachten wir nur dann, wenn diese durch die acute Periostitis oder Orbitalphlegmone verursacht sind oder in Folge der hinzugetretenen Meningitis enttanden sind.

Die zweite Gruppe bilden die Symptome des gesteigerten Hirndrucks: Kopfschmerz, welcher fortwährend anhält und namentlich während der Temperatursteigerungen unerträglich wird, ferner umschriebene Schmerzen auf Beklopfen des Schädels über dem Abscess, Erbrechen, Schwindel, Benommenheit des Bewusstseins und als wichtigste Symptome die Pulsverlangsamung und die Stauungserscheinungen im Augenhintergrunde.

Die mehr allgemeinen Symptome, als Erbrechen, Schwindel etc. haben für die Diagnose keine besondere Bedeutung. Viel wichtiger ist der Kopfschmerz. Es ist bekannt, dass sich der Kopfschmerz bei Stirnhöhleneiterungen strenge an die Grenzen des Sinus frontalis hält, was wir durch Percussion genau nachweisen können. Dieser locale Kopfschmerz steigert sich bei intracraniellen Complicationen bis ins Unerträgliche und besitzt die grösste Bedeutung, wenn der Eiter aus dem Sinus, gleichviel ob per vias naturales oder durch äussere Operation, entleert wurde. Lassen die Kopfschmerzen nicht nach oder steigern sie sich noch nach der Entleerung des Eiters, so haben wir fast den Beweis einer intracraniellen Complication. Gesellt sich zum Kopfschmerz auch noch eine Pulsverlangsamung, so sind wir zu energischem Eingreifen berechtigt. Die Pulsverlangsamung allein, obzwar mit den anderen Symptomen zusammen von ausschlaggebender Bedeutung, kann jedoch zur Eröffnung der Schädelhöhle keine Indication abgeben. Es scheint, wir haben hier eine bisher unbekannte Wahrnehmung gemacht. Am 10. December 1901 operirte ich bei einem Manne von 42 Jahren wegen Durchbruch nach Aussen nach der Methode Kuhnt's ein linksseitiges Stirnhöhlenempyem. Im Beginne der in Chloroformnarkose durchgeführten Operation fiel die Zahl der Pulsschläge von 72 auf 42, zuletzt auf 36. Ich beendete die Operation in vorsichtiger Narkose, und beobachtete bei diesem Patienten — die Nachbehandlung bestand in offener Tamponade — in den ersten 10 Tagen nie mehr als 60 Pulsschläge, bei sonstigem Wohlbefinden. Auch bestand links einige Tage hindurch eine geringe Abducensparese mit Doppeltsehen. Ueber eine ähnliche Beobachtung berichtet Killian. Der 23jähr. Mann litt an beiderseitigem Stirnhöhlenempyem. Zahl der Pulsschläge 52, später 48. Kein Fieber. Bei der beiderseitig ausgeführten Operation entfernte Killian auch die Hinterwand der Stirnhöhlen, aber nachdem kein extraduraler Abscess vorhanden war, die Dura mater normales Aussehen bot und pulsirte, ging er nicht weiter. Erst 8 Tage nach der Operation stieg die Zahl der Pulsschläge auf 60. Später musste an demselben Patienten auch die linke Highmorshöhle radical operirt werden. Bei der Tamponade der Highmors-

höhle fiel in den ersten Tagen die Zahl der Pulsschläge von 72 auf 48. Killian sagt: „Es ist also ganz klar, dass bei diesem Patienten von den Nebenhöhlen aus auf reflectorischem Wege Pulsverlangsamungen zu Stande kamen". Dies ist von wichtiger diagnostischer Bedeutung: die Pulsverlangsamung ist bei Nebenhöhleneiterungen kein unbedingtes Symptom einer intracraniellen Complication. Killian hält es für möglich, dass eine leichte acute seröse Meningitis bestanden haben könnte. Das ist schwer zu beweisen; die in meinem Falle beobachtete leichte Abducensparese könnte wohl für diese Annahme sprechen, jedoch muss ich bemerken, dass mein Patient auch an Syphilis gelitten hatte und bei ihm auch rechts eine Eiterung der Siebbeinzellen und Stirnhöhle bestand.

Bezüglich der Veränderungen im Augenhintergrunde wissen wir, dass bei Hirngeschwülsten die Stauungspapille das wichtigste Symptom bildet. Nach v. Bergmann ist auf der von der Geschwulst befallenen Seite die Stauung gewöhnlich besser ausgeprägt. Diese Stauungserscheinungen fehlen meistens auch beim Hirnabscess nicht, jedoch sind sie gewöhnlich geringeren Grades, als bei Hirngeschwülsten. Nicht in allen Fällen der bis jetzt beobachteten rhinogenen Hirnabscesse wurde eine Untersuchung des Augenhintergrundes vorgenommen. In den meisten untersuchten Fällen fehlten die entsprechenden Veränderungen nicht. Im Falle Redtenbacher's bestand ausgesprochene Neuritis nervi optici; in Stenger's Fall war eine Stauungspapille vorhanden, die während der heftigeren Erscheinungen des Hirnabscesses besser ausgeprägt war und in ruhigeren Tagen wieder theilweise zurückging. Knapp fand „geringe venöse Hyperämie der Netzhaut und leichtes circumpapilläres Oedem"; Denker und Wertheim fanden die Papille verschwommen. Im Falle Panas' endete die Neuritis nervi optici in Atrophie. In acuten Fällen fehlen gewöhnlich Veränderungen im Fundus (Schindler, Herzfeld, Silex). In Anbetracht der oft vorhandenen Orbitalphlegmone sprechen die auf der kranken Seite besser ausgeprägten Stauungserscheinungen nicht unbedingt für eine Hirncomplication, überhaupt dann nicht, wenn auf der gesunden Seite keine ganz entwickelten Veränderungen im Augenhintergrunde zu finden sind. In Mair's Fall wurde „am Foramen opticum wenig Eiter um den N. opticus herum" gefunden und im Falle Panas' ergab die mikroskopische Untersuchung, dass „es sich um eine eitrige Entzündung in der Schnervenscheide und um ascendirende Myelitis nervi optici handelte und so durch Compression der Nervenfasern die Amaurose bedingt war". Nach Valude hat die Untersuchung des Augenhintergrundes auch eine prognostische Bedeutung, indem beim Hirnabscess und bei Meningitis Stauungserscheinungen gewöhnlich vorhanden sind, beim extraduralen Abscess jedoch meistens fehlen. Auf den Gang der Operation, die ja doch die bestehenden Verhältnisse klarlegt, kann dieser Umstand keinen Einfluss ausüben (Luc).

Die Herdsymptome spielen bei dem Abscess des Stirnlappens eine verhältnissmässig untergeordnete Rolle. Es ist bekannt, dass auch hochgradige Verletzungen und Geschwülste des Stirnlappens keine Ausfallserscheinungen

verursachen. Das gilt auch für den Abscess, für den rhinogenen Abscess um so eher, weil dieser sich gewöhnlich in den vorderen basalen Windungen des Stirnlappens entwickelt. Nur wenn der Abscess sehr gross ist und auch die hintere Hälfte des Stirnlappens ergreift, entstehen motorische Störungen entweder indirect durch den vom Abscess ausgeübten Druck und durch das ihn umgebende entzündliche Oedem und die Erweichungszone oder direct dadurch, dass der Abscess die motorischen Centren selbst angreift. Am öftesten kann man die Lähmung der contralateralen Gesichtshälfte und der oberen Extremität beobachten und wenn der Abscess in der linken dritten Stirnwindung seinen Sitz hat, Sprachstörung, motorische Aphasie. Viel häufiger wurden solche allgemeine Lähmungserscheinungen beobachtet, die für eine genaue Localisation nicht verwendbar sind, und zwar Contracturen (Bousquet), Krämpfe unbestimmten Charakters (Begbie, Schindler, Treitel, Koebel, Stenger), contralaterale Hemiparese (Jacubasch, Treitel), beiderseitige Parese (Wertheim). Sprachstörung wurde von Schindler beobachtet. „Die Autopsie ergab das Vorhandensein eines grossen Abscesses in der Gegend der zweiten und dritten linken Stirnwindung, der mit dem Sinus frontalis durch einen Eitergang in Verbindung stand. Die obere Sinuswand zeigte eine kleine Perforation.“ Vollständige motorische Aphasie konnte Wallenberg beobachten. Es handelte sich ebenfalls um ein Empyem der linken Stirnhöhle, welches in die Schädelhöhle durchbrach und zu einer intraduralen Eiterung führte. „Beim Durchschneiden der harten Hirnhaut entleert sich aus der Gegend der linken Fossa Sylvii eine grössere Menge stinkenden Eiters, welcher sich zwischen Pia und Dura angesammelt hat. Diffuser eitriger Belag der mittleren Partie der linken Hirnhemisphäre. Der Eiter bedeckt folgende Windungsabschnitte: Die caudalen Theile der beiden ersten, die ganze dritte Stirnwindung, die erste Schläfenwindung ganz, die zweite nur theilweise, die ganze vordere Centralwindung, den untersten Abschnitt der hintern.“ Im Falle Krecke's verursachte der wallnussgrosse Abscess, welcher in den linken Seitenventrikel durchbrach und mit Leptomeningitis und einer extraduralen Eiteransammlung combinirt war, nie irgendwelche Symptome. Die 58jähr. Patientin, die schon seit ihrer Jugend an Naseneiterung litt und in ihrem 14. Jahre wegen Nasenpolypen operirt wurde, hatte nie Kopfschmerzen, sie war nur „nervös“.

In vielen Fällen stören die begleitenden meningealen Erscheinungen das Bild. Genickstarre wird oft beobachtet. Sie fehlte auch in dem durch Herzfeld mit Erfolg operirten Falle nicht.

Obzwar im Allgemeinen die Diagnose der Erkrankungen des Stirnlappens schwer zu stellen ist, werden wir doch den rhinogenen Stirnlappenabscess viel leichter erkennen, als eine Geschwulst des Stirnlappens. „Das Fundament der Diagnose bildet die Aetiologie“ sagt Oppenheim. Aehnlich äussert sich auch v. Bergmann. Wenn uns die Quelle der Eiterung bekannt ist, werden wir den Hirnabscess immer in deren nächster Nähe suchen. Dennoch können solche störende Nebenverhältnisse bestehen,

welche einen Fehler fast unvermeidlich machen. Koebel wurde durch die bestehende rechtsseitige Mittelohreiterung zu einer Radicaloperation des Mittelohres verleitet, während sich der gesuchte Hirnabscess, welcher hühnereigross war, im rechten Stirnlappen befand, wo er sich durch Perforation eines rechtsseitigen Stirnhöhlenempyems entwickelte, wie das die Section nachwies. In Stenger's Fall wurde das Bild durch die Schwangerschaft und die Geburt gestört. Auch hier bestand eine Mittelohreiterung. In manchen Fällen kommen die Patienten in einem solch schweren, bewusstlosen Zustand zur Beobachtung, dass nur die Section den wahren Sachverhalt klar legen kann.

Wenn wir die Diagnose des Hirnabscesses gestellt haben, müssen wir auch dessen Entleerung anstreben. „So lange die Entleerung jeder Eiteransammlung für eine wesentliche und unanfechtbare Aufgabe der chirurgischen Kunst gilt, muss auch das Fortschaffen des Eiters aus der Schädelhöhle ein würdiges Ziel ihres Strebens sein", äussert sich v. Bergmann. Wir dürfen nicht auf den spontanen Durchbruch des Eiters warten, obzwar das bei traumatischen und otitischen Hirnabscessen schon mehrfach beobachtet wurde. Das ist auch beim rhinogenen Hirnabscess möglich durch die Perforationslücken der Stirnhöhle und des Siebbeines. In Begbie's Fall communicirte der Stirnlappenabscess durch das durchbrochene Siebbein hindurch frei mit der Nasenhöhle. Jedoch misst v. Bergmann diesen Möglichkeiten gar keine Bedeutung bei und das mit vollem Rechte. In allen solchen Fällen blieb das tödtliche Ende nicht aus. „Es bleibt daher in Bezug auf den tiefen Hirnabscess beim Alten: der Tod ist, falls das Messer des Chirurgen nicht rechtzeitig eintritt, bisher der einzig bekannte Ausgang" heisst die Aeusserung dieses hervorragenden Autors. Der Tod kann durch Wachsen des Abscesses unter den stetig zunehmenden Hirndrucksteigerungserscheinungen eintreten, wird jedoch noch häufiger durch den Durchbruch des Eiters in die Seitenventrikel oder in die Hirnhäute verursacht.

Die Aussichten auf Heilung sind beim rhinogenen Stirnlappenabscess, sowohl was das Auffinden und Offenhalten des Abscesses, als auch die spätere Dauerheilung und Arbeitsfähigkeit anbelangt, keineswegs schlechte zu nennen. Die erste gelungene Operation wurde 1893 von Denker ausgeführt. Bei dem 17jährigen Patienten wurde die linke Stirnhöhle, nach resultatloser Behandlung der Siebbeinzellen-Stirnhöhleneiterung per vias naturales, von Aussen eröffnet. Der anfangs günstige Verlauf wurde nach einer Woche durch Hirndrucksteigerungssymptome gestört. Deshalb wurde die Schädelhöhle durch Wegnahme der hinteren Sinuswand eröffnet. Extraduraler Abscess, von feinen Granulationen bedeckte, prall gespannte Dura mater. Spaltung dieser. Beim zweiten Einstich entleerten sich aus dem Gehirne 25 ccm stinkenden Eiters. Vollständige Heilung nach Abtragen des Hirnvorfalles und einer osteoplastischen Operation in vier Monaten. Pat. ist seitdem gesund, arbeitsfähig, mit einer nur wenig wahrnehmbaren Narbe. Im Falle Rafin's (1896) trat Heilung nur nach wiederholten

Eingriffen ein. Im Jahre 1901 operirte Herzfeld einen Fall, in welchem der Stirnlappenabscess durch Perforation der hinteren Sinuswand entstand. Die Heilung dauerte nur 5 Wochen. Auch Killian und Luc verfügen über je einen geheilten Fall.

Ueber die Operationsmethode ist nicht viel zu sprechen. Es eignet sich in solchen Fällen am Besten die Methode Kuhnt's, da man nach Wegnahme der vorderen Sinuswand den bequemsten Zugang erhält. Auch v. Bergmann empfiehlt für diese Fälle Kuhnt's Operationsweise. Finden wir an der hinteren Sinuswand eine Perforationsöffnung, so müssen wir diese verfolgen, auf einen etwaigen extraduralen Abscess achtend. Denn man muss dem Eiter im Hirne auf dem Wege nachgehen, auf dem er ins Hirn gekommen ist (Körner). Die hintere Sinuswand ist ganz zu entfernen, was auch dann zu geschehen hat, wenn bei Hirndruckerscheinungen keine Perforation zu finden ist. Ist die Dura mater gespannt und fehlt die Gehirnpulsation, so sind wir berechtigt eine vorsichtige Probepunction zu machen. Pulsirt jedoch die harte Hirnhaut und hat sie ein normales Aussehen, so müssen wir warten, ob sich die Hirndrucksteigerungssymptome nicht zurückbilden und sollten wir auch einen extraduralen Abscess gefunden haben. In diesen Fällen dürfen wir keine Probepunction vornehmen, denn wir könnten dadurch selbst Infectionsstoff in das Gehirn oder in die weichen Hirnhäute einimpfen. Findet sich an der Dura eine Durchbruchsfistel, so ist diese zu spalten und durch breite Eröffnung der Hirnabscess zu entleeren. Das muss auch nach der positiven Probepunction geschehen. Die Nachbehandlung, so auch die Versorgung des eintretenden Hirnvorfalles ist nach den giltigen chirurgischen Regeln mit der peinlichsten Reinlichkeit durchzuführen. Mit der Abtragung des Hirnvorfalles hat es keine Eile.

Es sind noch wenige Worte über die Prophylaxis zu reden. Die genaue Erkennung und richtige Behandlung der Nebenhöhleneiterungen kann so manchem schweren Uebel vorbeugen. In Anbetracht dessen, dass gerade die Eiterungen der Siebbeinzellen und der Stirnhöhle die gefährlichsten sind — Engelmann berechnet auf 120 Stirnhöhleneiterungen fünf Hirnabscesse — dürften wir in diesen Fällen keinem allzugrossen Conservativismus Raum geben.

Literatur.

1. Paulsen, Caries in der Wand des Sin. frontalis; Ruptur der Dura mater. Hospitals Tidende No. 12. 1861. Cit. Schmidt's Jahrb. Bd. CXIV. 1862. S. 186.
2. Dr. H. Maas, Zur Casuistik und Therapie der Gehirnabscesse nach eigenen Erfahrungen. Berliner klin. Wochenschr. 1869. No. 13.
3. Dr. Scholz, Mittheilungen aus der Bremer Krankenanstalt. Berl. klin. Woch. 1872. No. 42.
4. Dr. Jacubasch, Abscess im vorderen rechten Gehirnlappen. Berl. klin. Woch. 1875. No. 37.

5. Dr. Bousquet, Abscès développé dans le sinus frontal du côté droit. etc. Le Progr. méd. 1877. No. 51.
6. Th. Leber, Klinisch-ophthalmologische Miscellen. Arch. f. Ophth. XXVI. Bd. 2 u. 3. 1880.
7. H. Knapp, Beitrag zur Pathologie der Stirnhöhlen. Arch. f. Augenheilk. 1880. Bd. IX.
8. Dr. Adolf Strümpell, Zur Pathologie und pathologischen Anatomie der epidemischen Cerebrospinalmeningitis. Deutsch. Arch. f. klin. Med. Bd. XXX. 1882.
9. Dr. Hans Schaefer, Fall von ulceröser Entzündung im Bereiche der rechten Siebbeinhälfte mit lethalem Ausgange. Prager med. Wochenschr. VIII. 20. 1883.
10. Weichselbaum, Bakteriologische und anatomische Untersuchungen über die Influenzua und ihre Complicationen. Wien. med. Woch. 1890. No. 6.
11. Dr. P. Ortmann u. Dr. E. O. Samter, Beitrag zur Localisation des Diplococcus pneumoniae (Fraenkel). Virchow's Arch. Bd. 120. 1890.
12. Dr. Redtenbacher, Hirnabscesse und Eiterung im Sinus frontalis nach Influenza. Wien. med. Blätter. 1892. No. 13.
13. Köhler, Charité-Annalen. Jahrg. XVII. Berlin. 1892. p. 333.
14. Dr. Ed. Zirm, Exophthalmus und Thrombose der Hirnsinus. Wiener klin. Wchschr. 1892. No. 26—28.
15. Zuckerkandl, Normale und patholog. Anatomie der Nasenhöhle und ihrer pneumatischen Anhänge. Wien. 1892.
16. Dr. Julius Hoppe, Beitrag zur Kenntniss der Erkrankungen des Sin. front. Klin. Monatsblätter f. Augenhkde. XXXI. 1893.
17. Dr. Krecke, Beitr. zur Pathol. und Ther. des chron. Stirnhöhlenempyems. Münch. med. Wchschr. 1894. No. 51.
18. Dr. Leopold Müller, Ueber Empyem des Sinus frontalis und ethmoidalis. Wien. klin. Wchschr. 1895. No. 11—13.
19. Dr. Adolf Wallenberg, Empyem des linken Sinus frontalis etc. Neurolog. Centralbl. 1895. No. 20.
20. Westermayer, Bericht über einen zur Section gekommenen Fall von spinal. und basilarer eitriger Meningitis mit Gehirnabscess. Aerztl. Verein Nürnberg. IX. Sitzg. 1895. Münch. med. Wchschr. 1895. No. 32.
21. Panas, Empyème du sinus maxillaire. Bull. de l'Acad. de méd. XXXIII. Cit. Schmidt's Jahrb. 1895. Bd. 247.
22. Dmochowski, Beitr. zur path. Anat. und Aetiologie der entzündl. Processe im Antrum Highmori. Arch. f. Laryng. und Rhin. Bd. 3. 1895.
23. Kuhnt, Ueber die entzündlichen Erkrankungen der Stirnhöhle und ihre Folgezustände. Wiesbaden. 1895.
24. Dr. L. Grünwald, Die Lehre von den Naseneiterungen. München. 1896.
25. Dr. R. Dreyfuss, Die Krankheiten des Gehirns u. seiner Adnexe im Gefolge von Naseneiterungen. Jena 1896.
26. Treitel, Ueber Hirnerkrankungen nach Naseneiterungen. Berl. med. Ges. Sitzg. vom 7. Dec. 1896. Berl. klin. Wchschr. 1896. No. 51.
27. Heimann, Ein Fall von eitriger Entzündung der Highmors und der Stirnhöhle. Ref. in Virchow's Jahrb. Jahrg. XXXII. 1897. Bd. II. S. 355.
28. Oppenheim, Die Encephalitis u. der Hirnabscess. In Nothnagel's Spec. Path. und Ther. IX. Bd. II. Theil. Wien 1897.

29. Dr. M. Hajek. Path. u. Ther. der entzündl. Erkrank. der Nebenhöhlen der Nase. Leipzig u. Wien. 1899.
30. E. v. Bergmann. Die chirurgische Behandlung von Hirnkrankheiten. Berlin. 1899.
31. Koebel. Ueber Combination von Otitis med. mit rhinogenem Gehirnabscess. Beitr. z. klin. Chir. Bd. 25. 1899.
32. Dr. Alfred Denker. Rhinogener Frontallappenabscess etc., durch Operation geheilt. Arch. f. Laryng. u. Rhin. Bd. X. 1900.
33. Dr. E. Wertheim. Beitr. zur Path. u. Klinik der Erkrankungen der Nasennebenhöhlen. Arch. f. Laryng. u. Rhin. Bd. XI. 1900.
34. Dr. Henry Luc. Leçons sur les suppurations de l'oreille moyenne et des cavités accessoires des fosses nasales et leurs complications intracraniennes. Paris. 1900.
35. Gustav Kilian. Die Erkrankungen der Nebenhöhlen der Nase in Paul Heymann's: Handbuch der Laryng. und Rhinologie. Bd. III. 2. Hälfte. Wien. 1900.
36. Dr. J. Herzfeld. Rhinogener Stirnlappenabscess, durch Operation geheilt. Berl. klin. Woch. 1901. No. 47.
37. Stenger. Gesellsch. der Charité-Aerzte. Sitzungsbericht. 15. Febr. 1900. Berl. klin. Woch. 1901. No. 23.
38. Dr. Karl Jassniger. Der Pneumococcus Friedländer als Erreger der eitrigen Meningitis cerebrospinalis. Centralblatt f. Bacteriologie, Parasitenkunde u. Infectionskrankheiten. XXX. No. 1. 1901.
39. Versammlung des Vereins süddeutscher Laryngologen. Heidelberg. 27. Mai. 1901. Sitzungsbericht im internat. Centralblatt für Laryng. und Rhin. Berlin. 1902.
40. L. Krauss u. G. Killian. Die Killian'sche Radicaloperation chron. Stirnhöhleneiterungen. Arch. f. Laryng. u. Rhin. Bd. XIII. 1902.

XL.

Ein seltener Fremdkörperfall der Nase.

Von

Privatdocent Dr. **Gerber** (Königsberg i. Pr.)

Die Casuistik der Fremdkörper in den Nasenhöhlen zu bereichern wird heute keinen Rhinologen mehr gelüsten. Seitdem jährlich einige hundert tausend Nasen in der ganzen civilisirten Welt rhinoscopisch untersucht werden, wissen wir, dass es in den Nasenhöhlen, wie auch sonst zwischen Himmel und Erde mehr Dinge giebt, als unsere Schulweisheit sich ehedem träumen liess. Auch dass ein Fremdkörper 8 Jahre in der Nase liegt, dürfte kein Unicum sein, und ich wäre der Letzte, derartiges mitzutheilen, wenn die Erscheinungen, die der vorliegende Fall bot, nicht so seltene gewesen wären, und ich ihn nicht geradezu als ein Vexirspiel für die Diagnose ansehen müsste. —

Patient, der 37 jährige Monteur August K. giebt an, als 10 jähriger Knabe beim Schlittschuhlaufen auf die Nase gefallen zu sein; seit dieser Zeit datiere die allmälig zunehmende Verschwellung der linken Nasenseite. Seit zehn Jahren klagt er über Reissen in der ganzen linken Kopfhälfte und besonders im Genick. Da die Verstopfung der Nase immer ärger wurde, und auch die Kopfschmerzen darauf zurückgeführt wurden, so steckte er sich im Jahre 1894 auf Anrathen seiner Mitarbeiter einen Drain in die linke Nasenseite, den er sich aus einem Maschinenschlauch selbst anfertigte. Er glaubt nun, dass dieser Schlauch nicht mehr entfernt worden ist, und „wahrscheinlich noch innen steckt".

Vor drei Jahren schwoll dann die linke äussere Nasenseite bis auf etwa Wallnussgrösse an, und es traten zugleich starke Schmerzen auf. Der behandelnde Arzt, Herr Dr. Franck, machte eine Incision in die Geschwulst, die viel Eiter und Blut entleerte. Danach liessen die Schmerzen nach, die auch bis zur Zeit nicht mehr wiedergekehrt sind.

Vor fünf Tagen nun trat wieder dieselbe Anschwellung der linken äusseren Nasenseite wie vor drei Jahren auf, weshalb Patient von Herrn Dr. Franck dem Ambulatorium freundlichst überwiesen wurde, wofür ich ihm auch an dieser Stelle meinen Dank sagen möchte.

Status vom 6. 5. 02.: Patient ist ein mittelgrosser, kräftiger Mann, der in Folge doppelseitiger chronischer Otitis media sehr schwerhörig ist. Er sieht auffallend blutleer und elend aus. Auf der linken Nasenseite, zwischen Infraorbitalrand und Nasolabialfalte besteht eine diffuse Anschwellung, die die natürliche Einsenkung zwischen Nasenrücken und Jochbein vollständig ausfüllt. Die Grenzen der Geschwulst verstreichen nach unten zu allmälig in's Gesunde,

während sie sich nach dem Auge zu etwas schärfer absetzen. Die Geschwulst hat im Ganzen etwa die Grösse einer kleinen Birne von 4 : 3 cm Durchmesser. Sie fühlt sich sehr hart an; nur im Centrum ist Fluctuation vorhanden. Hier ist auch die Haut, im Gegensatz zur Peripherie, roth und glänzend. Auf der Kuppe der Geschwulst, genau in der Mitte einer Linie, die vom linken Nasenflügel bis zum linken äusseren Augenwinkel gezogen gedacht wird, findet sich eine kleine knopflochartige Narbe, von der früheren Incision herrührend. Die Nasenspitze ist deutlich nach rechts herübergedrängt, der links Nasenflügel steht tiefer als der rechte. (Vgl. Fig. 1.) Die linke Nasenhöhle ist für Luft vollständig undurchgängig, die rechte etwas verlegt.

Figur 1.

Vordere Rhinoscopie: Das linke Nasenlumen zeigt sich vollständig verlegt durch papilläre Granulationen grösseren und kleineren Umfanges, die theils von den beiden Muscheln, theils von der Septumschleimhaut ausgehen und in der Mitte so fest aneinanderlagern, dass auch die feinste Sonde nicht durchzuführen ist. Die Granulationen bluten leicht; entblösster Knochen kann nicht gefühlt werden; überall viel schleimig-eiteriges Secret. (Vgl. Fig. 2.) Rechts Hypertrophie der Muschelschleimhaut.

Hintere Rhinoscopie: Vom Rachendach hängt eine kleine wallnussgrosse, anscheinend derbe Geschwulst, von glatter, hochrother Schleimhaut bedeckt, herab und verdeckt den obersten Theil der Choanen. Sie sieht einem Basisfibrom durchaus ähnlich. Während sie sich gegen die rechte Choane scharf absetzt, erstreckt sie sich — anscheinend mit einem besonderen Knollen in die linke hinein, diese völlig ausfüllend. Dieser Theil des Tumors ist schmierig-grau

belegt, von scheinbar nekrotischer Oberfläche und mit Eiter bedeckt. Bei Sondenuntersuchung fühlen sich die Tumormassen äusserst derbe an.

Die Diagnose schien mir nach alledem nicht zweifelhaft; es konnte sich nur um einen malignen — wahrscheinlich von der Oberkieferhöhle ausgegangenen

Figur 2.

Tumor, ein Sarkom, vielleicht auch ein Carcinom, handeln. Schon nach der äusseren Inspection wurde man zu dieser Annahme geleitet; hielt man aber die Bilder 1 und 2 zusammen, so konnte man kaum noch an etwas Anderes denken. Jeder, der maligne Nasentumoren öfters gesehen, wird dies zugeben, und die hier wiedergegebenen Bilder unterscheiden sich in nichts von denen bösartiger Geschwülste der Nasen- resp. der Nebenhöhlen[1]).

Dass wir über die anamnestische Angabe des sehr schwerhörigen Patienten von dem Drain, der vor 8 Jahren in der Nase gesteckt und trotz wiederholter ärztlicher Behandlung nicht herausgekommen sein sollte, -- zur Tagesordnung

Figur 3.

übergingen, wird wohl jeder begreiflich finden. Und war wirklich etwas in der Nase gewesen, so war es verschwunden, aufgelöst, resorbirt; vor uns aber hatten wir die Geschwulstmassen, die wir sehen und fühlen konnten. Zweifel an der Unfehlbarkeit unserer Diagnose kamen mir zum ersten Mal, als der Patient behufs Zeichnung ausgiebig cocainisirt worden war. Hierdurch war der Nasen-

1) Vgl. meinen Atlas. Tafel XIX, Fig. 5, 8. Taf. XXI, Fig. 3. Taf. XXVI, Fig. 3.

rachenraum zugleich gründlich gereinigt worden. Der in der linken Choane sitzende Theil der Geschwulst hob sich jetzt deutlich von dem am Rachendach sitzenden Theile ab und zeigte ein — gelinde gesagt — sehr befremdendes Aussehen! Er ähnelte wohl jetzt noch nekrotischem Gewebe, zeigte aber oben eine merklich scharfe Kante und ich hatte jetzt, wie ich auch meinen Assistenten sagte, das Gefühl, einen anorganischen Körper vor mir zu haben. (Vgl. Fig. 3.) Sollte es schliesslich doch der Drain sein?

Noch in Gegenwart meiner Malerin ging ich unter Spiegelleitung mit einer Choanenzange ein, und diese beförderte, nachdem sie einmal abgeglitten, endlich — unter gleichzeitiger Verbreitung eines pestilenzialischen Gestanks — anstandslos einen fingerdicken 9 cm langen, zum Theil schwarz verfärbten, schmierig belegten, zu einem Drain zusammengenähten Gummischlauch heraus! (Vgl. Fig. 4, natürliche Grösse.)

Figur 4.

Eine stärkere Blutung erfolgte nicht, die linke Nasenhöhle war sofort merklich freier und das Gesicht des Patienten drückte ungefähr das aus, was man meist als „er fühlte sich wie neugeboren“ so schön zu beschreiben pflegt.

Ein Zurückgehen der äusseren Geschwulst erfolgte erst ganz allmälig, desgleichen der okkludirenden Granulationen, die der sehr ängstliche Patient sich nicht entfernen lassen will. Mit Mühe und Noth lässt er sich schliesslich zu einer kleinen Probeexcision überreden. Aus diesem Grunde ist vorläufig auch ein Befund der tieferen Rachenpartieen nicht aufzunehmen.

Status vom 15. 6. 02. (Dr. Loida): Die linke Nasenhöhle ist für Luft gut durchgängig. Untere Muschel und Septum noch stellenweise mit Granulationen behaftet. Mit einer abgebogenen Sonde kommt man über die untere Muschel weit in das linke Antrum hinein; augenscheinlich ist die nasale Antrumwand hier zum Theil geschwunden. Auch fühlt man blossliegenden Knochen. Viel Eiter.

Hintere Rhinoscopie: Untere und mittlere Muschel noch ziemlich stark geschwellt, in den Nasengängen Eiter, der sich wegwischen lässt, sodass die stark geröthete, anscheinend unveränderte Schleimhaut sichtbar ist. Der Tumor am Nasenrachendach besteht fort, ist aber kleiner. Die Knochenschwellung in der Fossa canina ist ebenfalls zurückgegangen, Schmerzen bestehen daselbst nicht mehr, nur zeitweise Jucken. Die Incisionsöffnung auf der Kuppe der Geschwulst hat sich geschlossen. —

Da die äussere Geschwulst immer noch fortbestand und schliesslich das Nebeneinanderbestehen eines Fremdkörpers und eines Tumors — wenn auch unwahrscheinlich — so doch nicht unmöglich war, so lag uns natürlich an einer maassgebenden histologischen Untersuchung der probeexcidirten Wucherungen. Herr Privatdocent Dr. A. Askanazy vom hiesigen pathologischen Institut war so freundlich, dieselbe vorzunehmen, konnte uns glücklicherweise aber auch nur bestätigen, dass es sich um ein glanduläres, adenomatöses Gewebe mit reichlicher oberflächlicher Granulationsbildung handele.

Eine Control-Untersuchung vom 7. 9. 02. zeigte denn auch an der Stelle der früheren Geschwulst nur noch eine mässige Vorwölbung der betreffenden Knochenpartien unter, von der kleinen Narbe abgesehen, unveränderter Haut.

Rhinoscopisch: Linke Nasenhöhle hochgradig erweitert, Schleimhaut ziemlich glatt. Spärlicher Eiter. Zugang zur Kieferhöhle weit offen.

Postrhinoscopisch: Linke Choane erweitert, auch mit zähem Eiter gefüllt, sonst normal. Geschwulst am Rachendach ganz geschwunden. —

Den Verlauf des Falles und das Zustandekommen der auffallenden Erscheinungen kann man sich meines Erachtens nur so reconstruiren: Patient hatte früher an Rhinitis hypertrophica (eventuell Empyema antri Highmori sin.) gelitten; um sich Luft zu schaffen, steckte er sich einen Drain in die Nase, der nach hinten rutschte und den er nun nicht mehr fassen konnte. Die vordere wie hintere Kante desselben reizte zu Granulationsbildungen im vorderen Theil der Nasenhöhle sowohl wie im Nasopharynx, die im Laufe der Jahre gleichsam über dem Drain zusammenschlugen und ihn unter sich begruben. Der nach hinten gedrängte Drain machte allmälig eine Drehung um die Verticalachse und sein vorderes Ende arrodirte die nasale Kieferhöhlenwand über der unteren Muschel, drang in das Antrum hinein, erzeugte hier gleichfalls Eiterung und Granulationen, die schliesslich auch die faciale Wand angriffen und so einen Tumor vortäuschen mussten. Wiederholt vorgenommene Incisionen schafften wohl dem Eiter Abfluss, konnten die Ursache der Erscheinungen aber nicht beseitigen, die zu entdecken nur der hinteren Rhinoscopie möglich war, deren Werth hierdurch wieder einmal recht anschaulich wird. Ohne diese würde der Patient wahrscheinlich dem Chirurgen überwiesen und von diesem wohl zur Oberkieferresection bestimmt worden sein; die Digitaluntersuchung hätte nach dem oben Gesagten hier ja völlig versagt.

Ich glaube, die Leser dieser Mittheilung werden mir zustimmen, wenn ich diesen Fall als ein rechtes Vexierspiel für die Diagnose bezeichnete.

XLI.

Struma accessoria am Zungengrunde.[1])

Von

Prof. Dr. **A. Onodi** (Budapest).

Die am Zungengrunde vorkommende Struma accessoria besitzt zweifellos einen congenitalen Charakter und gehört zu den seltener beobachteten gutartigen Geschwülsten. Bevor wir die Entstehung und die Bedeutung dieser Geschwulst erörtern, wollen wir unseren beobachteten Fall vorausschicken.

Bei einer 26 jähr. Frau sass eine haselnussgrosse, harte Geschwulst in der linken Hälfte des Zungengrundes, welche der Patientin Schmerzen verursachte und welche sie selbst mit ihrem Finger palpirte. Vor 9 Monaten begannen die Schluckbeschwerden, später bis zum Ohr ausstrahlende Schmerzen beim Schlucken. Vor 3 Monaten traten diese ausstrahlende Schmerzen spontan auf und eine Woche vor der Entfernung der Geschwulst stellten sie sich in der Nacht ein und verursachten Schlaflosigkeit. Die Geschwulst entfernte ich neben Anwendung des Adrenalins und Cocains mittelst einer scharfen Zange und die Wundfläche berührte ich mit Lapis. Patientin fühlt sich seither gut.

Die Geschwulst untersuchte Herr Assistent Dr. Entz und die Präparate besichtigte gütigst Herr Prof. Genersich und stellte die Diagnose fest. Das Resultat der Untersuchung zeigte, dass es sich in unserem Falle um eine Struma accessoria baseos linguae handelte. Aus dem pathohistologischen Befunde erwähnen wir Folgendes: Ueber der haselnussgrossen Geschwulst ist das vielschichtige Plattenepithel ganz normal, unter dem Epithel das faserige Bindegewebige grobfaserig, am an Zellen, stellenweise eine rundzellige, ferner eine hämorrhagische Infiltration. In der Tiefe dieses Bindegewebes sitzt ein erbsengrosser Knoten, welchen feinere und gröbere bindegewebige Faserzüge in mehrere Läppchen und diese wieder in feinere Zelleninseln zertheilen. Diese Zelleninseln sind entweder ganz solid oder besitzen kleinere, grössere Lumina, die letzteren sind theilweise leer, theilweise mit einer homogenen oder fein gekörnten, durchsichtigen, mit dem van Gieson'schen Verfahren sich gelb-bräunlich färbenden, colloidartigen Substanz ausgefüllt. Die Inseln bildenden Zellen haben einen epithelialen Charakter, sind vieleckig und kubikartig, grosstentheils einschichtig, stellenweise mehrschichtig.

1) Patient und Präparat demonstrirt am 22. November 1902 in der Sitzung der Königl. Gesellschaft der Aerzte.

Chamisso[1]) hat in seiner Monographie 15 Fälle, mit seiner eigenen Beobachtung, aus der Litteratur zusammengestellt. Eiselsberg[2]) erwähnt noch zwei Fälle in seinem Werke. Die Statistik ist aber damit noch nicht vollkommen. In Semon's Centralblatt sind noch 3 Beobachter erwähnt und hierbei schliesst sich der von uns oben beschriebene Fall an. Die Beobachtungen zeigen eine eigenthümliche Thatsache, nämlich, die beobachteten Fälle beziehen sich ausschliesslich auf das weibliche Geschlecht. Diese Thatsache, wenn auch ihre Erklärung fehlt, heben sowohl Chamisso wie Eiselsberg in ihren Monographien hervor. Im Allgemeinen ist aus der Statistik zu ersehen, dass bei den Strumen wie bei den seltener vorkommenden Nebenschilddrüsen in auffallend grösserer Zahl das weibliche Geschlecht figurirt. Die accessorische Schilddrüse am Zungengrunde ist meistens an der Stelle des Foramen coecum placirt, was mit der Entstehung dieser Strumen in Zusammenhang steht, wovon noch später die Rede sein wird, sonst sitzt auch die Geschwulst in einzelnen Fällen an der rechten oder an der linken Hälfte des Zungengrundes. Die Grösse der Geschwulst wechselt zwischen der Grösse einer Haselnuss und einem Hühnerei. Das Alter der Kranken schwankt zwischen 12 und 35 Jahren, ausserdem fand man diese Geschwulst bei einer Neugeborenen, die daran erstickte und bei einer Greisin im 77. Lebensjahre während der Section. Die Geschwülste zeigten unter dem Mikroskope entweder normales Schilddrüsengewebe oder cystische, colloide und hyperplastische Entartung. Bei einzelnen wurden neben embryonalem Drüsengewebe auch colloide und cystische Entartung gefunden.

Die Struma accessoria am Zungengrunde ist eine congenitale Geschwulst; ihre Entstehung erklären uns die Kenntnisse der Entwickelung der Schilddrüse. Beim Menschen entsteht die Schilddrüse aus drei Anlagen, aus einer medianen und zwei lateralen. Die mediane Anlage der Schilddrüse entwickelt sich aus dem Epithel der Rachenbucht, während die seitlichen Anlagen aus dem Epithel der vierten Schlundbucht. Uns interessirt die mediane Anlage, weil mit ihr die Entstehung einer Struma accessoria des Zungengrundes zusammenhängt. Die mediane Anlage schnürt sich nicht gleich von ihrem Entstehungsorte ab, sondern hängt eine Zeit lang mittelst eines hohlen Stiels mit dem Epithel der Rachenbucht zusammen. An dieser Stelle, wo dieser Stiel mit dem Epithel des Mundhöhlenbodens in Verbindung steht, ist eine seichte Einziehung, eine Vertiefung zu sehen, welche dem späteren Foramen coecum am Zungengrunde entspricht. Gewöhnlich ist dieser Stiel im 8. Monate verschwunden, anomalerweise kann er aber bestehen bleiben als feiner, vom Epithel ausgekleideter Canal zwischen dem Zungengrunde und dem Körper des Zungenbeins. Sowohl aus dem Stiel wie aus der medianen Anlage der Schilddrüse können Elemente, embryonales Schilddrüsengewebe am Entstehungsorte zurückbleiben, welche später Anlass zur Entwickelung eines Struma accessoria am Zungengrunde geben können. Aus der medianen Anlage können noch andere accessorische Strumen entstehen. So fand Wölfler bei Hunden an der Aorta accessorische Schilddrüsen. Diesem entsprechen die von Meuron und van Bemmelen bei Selachier, Batrachier und Eidechsen gefundenen supracardialen Körper accessorischer Schilddrüsen.

Die accessorischen Schilddrüsen können auch eine vicarirende Function ausüben. Diese Thatsache bestätigte sowohl das Thierexperiment wie die klinische

1) Beiträge zur klinischen Chirurgie. 1897.

2) Die Krankheiten der Schilddrüse. Stuttgart 1901.

Beobachtung. Die erwähnten congenitalen Schilddrüsengewebe an der Aorta bei Hunden können in Strumen ausarten. Das Vorhandensein einer Aortendrüse bei der Ziege kann nach der Beobachtung Eiselsberg's das Thier vor den schädlichen Folgen einer Totalexstirpation der normalen Schilddrüse schützen, während das Fehlen dieser Nebendrüse bei demselben Eingriffe die schwersten Störungen aufwies.

Eine sehr interessante Thatsache ist, dass man nach Exstirpation einer Struma accessoria baseos linguae das Auftreten eines Myxoedema operativum beobachtet hat. So sah Jeldowitsch[1]) 7 Monate nach der Exstirpation einer kirscheugrossen Struma accessoria baseos linguae ein ausgesprochenes Myxoedem auftreten, Schwellung des Gesichts und der Mundschleimhaut, vergrösserte Zunge, Anschwellung über den Schlüsselbeinen, starke Vergrösserung des Halsumfanges und eine etwas geringere der Hände und des Bauches; in intellektueller Hinsicht Trägheit, Apathie, stark verlangsamter Gang, Vergesslichkeit und Arbeitsunfähigkeit. Es wurde die Thyreoidincur mit vollem Erfolge eingeleitet. Benjamin und Chamisso haben kleinere Schwellungen beobachtet und konnten das Auftreten eines Myxoedems nicht von der Hand weisen, wesshalb Chamisso in seinem Falle die Thyreoidincur eingeleitet hat und im Allgemeinen bei Exstirpationen des Struma accessoria baseos linguae die Indication einer Thyreoidincur aufgestellt. In diesen Fällen wurde das Fehlen der normalen Schilddrüse angenommen. In unserem Falle scheint in kleiner Ausbreitung die Schilddrüse vorhanden zu sein, denuoch wird die Kranke in dieser Richtung beobachtet. Von allen anderen accessorischen Strumen und Nebenschilddrüsen wollen wir bei dieser Gelegenheit nicht sprechen, weil dieselben, wie z. B. die endolaryngealen, endotrachealen, intrathoracicalen Strumen etc., von unserem Falle entfernter liegend weitere Erörterungen nach sich ziehen würden.

1) Centralblatt für Chirurgie.

XLII.

Ein Beitrag zur Localisation der sogenannten blutenden Polypen der Nase.

Von

Docent Dr. **Alexander Baurowicz** (Krakau).

Seit der Zeit, als Victor Lange[1]) und Otto Schadewaldt[2]) die ersten Fälle der Polypen mit dem beständigem Sitze im vorderen unteren Theile des Nasenseptums und ihrer besonderen Eigenthümlichkeit des Blutens beschrieben haben, begannen bald auch andere Autoren ähnliche Fälle zu melden, so dass nun schon eine reiche Kasuistik vorhanden ist. Das Vorkommen solcher Fälle gerade beim weiblichen Geschlechte erschien anfangs auffallend und man dachte schon an einen gewissen Zusammenhang mit der Periode des Geschlechtlebens des Weibes. Wenn auch die Fälle in überwiegender Mehrheit das weibliche Geschlecht heimsuchen, so wurden doch auch solche beim Manne gemeldet [Alexander[3]), Scheier[4]) u. A.] und auf acht meiner eigenen Fälle betraf einer einen Mann. Nur in einem gerade beim Mann beobachteten Falle Alexander's fehlte die Eigenthümlichkeit des Blutens. Weiter überzeugte man sich, dass, obwohl die Polypen wirklich nur an der Nasenscheidewand ihren Sitz haben, doch verschiedene Theile des Septums, jedenfalls des knorpeligen, einnehmen können. Man stellte auch fest, dass ihr histologischer Bau verschieden ist; man sah, dass diese Neubildungen abhängig von dem Gewebe, welches unter den sie zusammensetzenden vorwiegt, einmal mehr dem Granulom oder dem Sarkom ähnlich, ein anderes Mal dem weichen Fibrom entsprechen, jedenfalls mit reichlichen Gefässen, sogar erweiterten (cavernösen), versehen sind. Wenn auch die Neubildung gerne an derselben Stelle wiederkommt und dadurch gründliche Verätzung der Ansatzstelle verlangt, so wird sie doch auf einfache Granulationsbildung zurückgeführt.

1) V. Lange, Ueber einen seltenen Fall von Septumpolypen mit einigen klinischen Bemerkungen über die Polypen der Nasenscheidewand. Wiener med. Presse 1892. No. 52.

2) O. Schadewaldt, Der blutende Polyp der Nasenscheidewand. Fränkel's Archiv. Bd. I. S. 259.

3) Alexander, Bemerkungen zur Anatomie der „blutenden" Septumpolypen. Fränkel's Archiv. Bd. I. S. 265.

4) Scheier, Beitrag zu den blutenden Polypen der Nasenscheidewand. Fränkel's Archiv. Bd. I. S. 269.

Ueber ihre Aetiologie ist man nicht ganz im klaren, doch glaubt man in mechanischen Reize die Ursache zu suchen und die Ansicht Siebenmann's[1]) und Ribary's[2]), dass der sogenannte trockene Katarrh der Nasenscheidewand (Rhinitis sicca anterior) hier eine Rolle spielt, scheint für manche Fälle annehmbar zu sein. Dass dieser die häufige Ursache des Nasenblutens, weiter die Ursache des perforirenden Geschwürs der Nasenscheidewand ist, davon habe ich mich selbst überzeugt. Es konnte auch im ursächlichen Zusammenhange mit dem Entstehen der jedenfalls sondergestellten Polypen der Nasenscheidewand stehen, wobei der mechanische Reiz gewiss nicht ohne Einfluss bleibt.

Von acht von mir gesehenen Fällen entfallen fünf auf meine Assistentenzeit in der Abtheilung des Prof. Pieniazek. Der erste Fall wurde von mir polnisch publicirt und dann im Centralblatte Bd. XIII. S. 459 referirt, alle fünf zusammen im Deutschen Berichte aus der Abtheilung in der Monatsschrift für Ohrenheilkde. Bd. XXXIII. S. 564 erwähnt; drei weitere Fälle sind meiner Privatpraxis entnommen.

Durch die Publikation Ribary's auf den Zusammenhang einer Rhinitis sicca anterior mit einem blutenden Polypen der Nasenscheidewand aufmerksam gemacht, sah ich wirklich in zwei Fällen ausgesprochene Erscheinungen eines trockenen Katarrhs. Uebrigens fand ich nur eine Krustenbildung in der Umgebung des Polypen, die ich mir damit erklärte, dass die Kranken, um eine neuerliche Blutung zu vermeiden, absichtlich die Nase ungenügend reinigten. Bei meinen Privatkranken, welche ich sehr genau beobachten konnte, sah ich bald nach Verheilung der electrokaustisch verätzten Sitzstelle des Polypen, auch die Neigung zu Krustenbildung verschwinden.

Im vierten der Spitalsfälle sass der Polyp ungewöhnlich, nämlich im oberen Winkel des Vestibulum nasi, gleich vorne, also an der Grenze der Haut mit der Schleimhaut des Septums; der fünfte Fall wieder, war dadurch interessant, dass man die erbsengrosse Geschwulst am Rande einer frisch entstandenen Perforation von der Grösse einer Erbse, sonst mit dem gewöhnlichen Sitze, im vorderen unteren Theile des knorpeligen Septums gefunden hat. In diesen beiden Fällen waren die Erscheinungen einer ausgesprochenen Rhin. sicca ant. zu finden.

Zwei weitere Fälle betrafen wieder weibliche Individuen, auch mit dem gewöhnlichen Sitze des Polypen; einmal rechts, das andere Mal links.

Im letzten Falle, welcher zu der vorliegenden Publikation Anregung gab, war der Sitz des Polypen nicht der vordere Antheil der knorpeligen Nasenscheidewand, von wo eben der Name des blutenden Septumpolypen stammt, sondern er sass am vorderen Ende der unteren Nasenmuschel und darum setzte ich auch dem Titel des Aufsatzes absichtlich den Ausdruck „über den sogenannten blutenden Polypen der Nase".

Der nun wegen seines Sitzes der Erwähnung werthe Fall betraf eine junge Frau, 19 Jahre alt, im achten Monate ihrer ersten Schwangerschaft. Die Kranke gab an, schon seit einigen Monaten an heftigen, plötzlich auftretenden Blutungen aus dem linken Nasenloche zu leiden, die jedesmal sehr reichlich und schwer zu

---

1) Siebenmann, Der trockene Katarrh und die Epithelmetaplasie der knorpeligen Nase (Rhinitis sicca anterior). Münchener med. Wochenschr. 1895. No. 44.

2) Ribary, Klinisch-anatomische Beiträge zur Rhinitis sicca anterior. Fränkel's Archiv. Bd. IV. S. 301.

stillen waren. Sonst hat sie nie früher aus der Nase geblutet und fühlte sich auch jetzt ganz gut, nur nach jeder Blutung war sie sehr abgeschwächt.

Ich fand an der äussersten Spitze des vorderen Endes der unteren Nasenmuschel links eine kleine samenkorngrosse, dünngestielte Geschwulst, welche bläulich gefärbt und von unebener Oberfläche, war. Die Geschwulst wurde nach Cocaïnanwendung mit der caustischen Schlinge entfernt und der Grund derselben gründlich mit dem Elektrokauter geätzt.

Das Zusammentreffen des Polypen mit der Schwangerschaft wird ja wahrscheinlich zufällig sein, obwohl in dem ersten meiner Fälle, wie auch in dem aus dem Ambulatorium Wroblewski's durch Kohn[1]) mitgetheilten Falle, ein gewisser Einfluss der Schwangerschaft auf die Geschwulst deutlich erkennbar war. In meinem ersten Falle erzählte die Kranke, schon seit 5 Jahren zeitweise an Verlegtsein der rechten Nasenseite und heftigen Blutungen aus derselben Seite zu leiden; nach jeder Blutung schien ihr die Nase weniger verlegt, besonders aber traten diese Beschwerden bei der Schwangerschaft auf, wie sie das eben bei letzteren drei Schwangerschaften genau beobachtete; in der Zeit zwischen der Schwangerschaften athmete sie frei durch die Nase und es blutete auch viel seltener und geringer.

Aehnlich war es im Falle Kohn's, wo auch gerade bei jeder Schwangerschaft die Beschwerden von Seite der Nase deutlich auftraten und im neunten Monate der ersten Schwangerschaft riss sich ein Stück „rothen Fleisches" ab, worauf eine heftige Blutung entstand.

Aus dem ersieht man deutlich einen Einfluss der Schwangerschaft auf das Wuchern der Geschwulst. Nachdem aber diese Geschwulst, obwohl unverhältnissmässig seltener, doch auch beim Manne beobachtet wurde, erscheint die Meinung eines speciellen Zusammenhanges zwischen derselben und dem Geschlechtsleben des Weibes, ausgeschlossen. Die Geschwulst kommt auch, wie ich das der Literatur entnehmen konnte, in jedem weiblichen Alter vor, sowohl bei jugendlichen Mädchen, wie auch bei Weibern, bei denen das Geschlechtsleben schon lange erloschen schien. —

---

1) Kohn, Zwei Fälle der blutenden Polypen der Nasenscheidewand. Aerztliche Notizen. Gazeta lekarska. 1895. No. 51.

XLIII.

Ein Fall von Velumlähmung infolge von Botulismus.

Von

Dr. **Edmund Wertheim** (Breslau).

Ich möchte im Folgenden die Krankengeschichte eines Falles von Botulismus mittheilen, den wir wohl — zumal als Specialisten — nur selten zu beobachten in die Lage kommen und bei dem gerade schwere Symptome seitens des Halses, wie meine Beobachtung lehrt, das ganze Krankheitsbild beherrschen können.

Es handelt sich um einen 34jährigen, bis zu seiner Erkrankung kräftigen stets blühend gesunden Ingenieur H. aus Reichenbach in Schlesien, der sich am 4. Mai 1902 auf den Rath seines behandelnden Arztes bei mir einstellte. Der letztere schrieb mir, dass der seit dem 26. März a. c. in seiner Behandlung stehende Pat. anfänglich über Kopf- und Gliederschmerzen klagte, wozu sich bald galliges Erbrechen gesellt habe. Da angeblich eine Erkältung vorausgegangen war, so glaubte der behandelnde Arzt zunächst eine Influenza vor sich zu haben. Sehr bald stellte sich aber Unfähigkeit zu schlingen ein, so dass feste Speisen garnicht genommen werden konnten, Flüssigkeiten fast ganz zur Nase herausbefördert wurden. Bisweilen verschluckte sich Pat. hierbei, wodurch sehr heftige und beängstigende Husten- und Erstickungsanfälle ausgelöst wurden. Die Stimme war tonlos, eine Verständigung mit dem bettlägerigen, von grösster Schwäche befallenen Pat. schwer möglich. Das Gaumensegel wurde schlaff herabhängend gefunden, jedoch nicht ganz bewegungslos, das Zäpfchen etwas nach rechts abgewichen. Ausserdem zeigte sich Anästhesie des Rachens, eine Trägheit der linken Stimmlippe, in den Sinus pyriformes eine Menge schaumigen Schleims. Unter der Behandlung mittelst Elektrisation und subcutanen Strychnininjectionen kehrte allmählig die Fähigkeit zu schlingen wieder und besserte sich die Stimme, ohne jedoch ganz klar zu werden.

Soweit der Bericht des behandelnden Arztes, der mich um eine präcise Diagnose bei diesem ihm nicht ganz klaren Krankheitsfall ersuchte.

Ich fand nun bei meiner Untersuchung am 4. Mai, abgesehen von einer geringen Asymetrie des Velums, die wahrscheinlich auf Narbenzug infolge früher mehrfach vorgenommener kaustischer und chemischer Aetzungen zu beziehen ist, eine deutliche Velumlähmung: bei Phonation wird nur das Zäpfchen ganz wenig bewegt, während am Velum selbst so gut wie keine Bewegung zu constatiren ist. Die Sensibilität des Velums ist erhalten, der Würgreflex von der hinteren Pharynxwand aus nicht auslösbar. Zungenbewegungen zur Zeit intact. Im Larynx zeigt sich geringe Injection beider Stimmlippen, in der Glottis etwas beim Intoniren

flottirender, zäher Schleim. Beim Versuch der Sondirung des Larynx behufs Prüfung seiner Sensibilität tritt schwerer Glottiskrampf auf. In der Nase rechts Crista septi, die den unteren Nasengang verlegt. Chronischer Retronasalcatarrh. Sonstige Untersuchung des Körpers ergiebt keinen erwähnenswerthen Befund. Da bei dem Pat. keine Spur einer Halsentzündung bestanden hatte, war die häufigste Form von Velumparalyse, die diphtherische Lähmung, von vornherein auszuschliessen. Auch die übrigen Velumlähmung erzeugenden Affectionen, Erkrankungen des Gehirns und Rückenmarks, ebenso periphere Ursachen, wie vergrösserte Gaumenmandeln, Halsdrüsen, nicht diphtherische Angina, kamen nach dem Ergebniss der Anamnese und Untersuchung nicht in Betracht. Ebenso war von Typhus abdomialis und Dysenterie, bei denen in vereinzelten Fällen Gaumensegellähmung gefunden wurde, keine Rede. Dass eine Influenza, in deren Gefolge von 3 Autoren Velumparalyse gesehen worden ist, bei dem Pat. die Lähmung inducirt habe, war sehr unwahrscheinlich, weil Pat. von Anfang an fieberfrei gewesen war. So wurde ich denn per exclusionem zu der Annahme einer toxischen Lähmung geführt. Bleivergiftung, die in seltenen Fällen einmal zur Gaumensegellähmung führen kann, bestand beim Pat. nicht, und so fragte ich ihn schliesslich, ob er vielleicht unmittelbar vor Beginn der schweren Erkrankung verdorbenes Fleisch, Fisch, Käse oder Wurst gegessen habe. Nach kurzem Ueberlegen besann sich nun Pat. deutlich darauf, dass er am Tage der Erkrankung in einem Restaurant in Reichenbach eine verdorbene, aus Schweinefleisch bereitete Bratwurst genossen habe, über deren widerlichen Zustand er sich auch im Local ernstlich beschwert habe. Noch an demselben Tage sei er mit profusen Diarrhöen und galligem Erbrechen, colossalem Schwächegefühl und starker Trockenheit im Munde erkrankt und dazu hätten sich dann die Symptome seitens des Halses, Unvermögen zu schlucken und Sprachstörung, gesellt. An Stelle der Diarrhöen sei bald eine hartnäckige, ca. 14 Tage dauernde Stuhlverstopfung getreten, die mit Abführmitteln und hohen Darmspülungen bekämpft worden sei. Pat. betont ausdrücklich, dass er damals absolut nicht schwitzen konnte und dass er kein Fieber gehabt habe. In der That hat mir der behandelnde Arzt das Fehlen von Temperatursteigerungen während der Erkrankung ausdrücklich bestätigt. Es bestand also nach allem für mich kaum ein Zweifel, dass es sich um eine Wurstvergiftung — Botulismus — handele, und ich berichtete auch in diesem Sinne dem behandelnden Arzte. Bei Durchsicht der Speciallitteratur fand ich in den mir zur Verfügung stehenden Specialwerken über Halskrankheiten nirgends, auch nicht in den entsprechenden Abschnitten des Heymannschen Handbuches der Laryngologie, die Gaumensegellähmung infolge von Wurstvergiftung erwähnt. Als ich indess in Eulenburgs Realencyklopädie die ausführliche Abhandlung über Botulismus von Husemann durchstudirte, fand ich, dass meine diagnostischen Schlüsse bei dem Pat. durchaus begründet waren. Der Beginn der Erkrankung mit schweren gastrointestinalen Störungen und hochgradiger Schwäche einige Stunden nach dem Genusse einer vom Pat. als verdorben erkannten Bratwurst, das Fehlen von Fieber, das gerade gegenüber anderen, ähnlichen Erkrankungsformen, z. B. Gastroënteritis durch Milzbrandinfection, für Botulismus characteristisch ist, die Trockenheit von Haut und Schleimhäuten, besonders die nach Husemann wohl bei keinem dieser Patienten fehlende intensive Trockenheit im Munde, die von Husemann auf die Austrocknung der Darmschleimhaut zu beziehende hartnäckige Obstipation, die von demselben Autor auf die Trockenheit der Larynx,

mucosa zurückgeführte Heiserkeit, sowie die Lähmung des Gaumensegels — all' das sprach für die Diagnose einer Wurstvergiftung. Sogar die Zeit der Erkrankung des Pat. — März — half die Diagnose stützen, da nach Husemann für die Monate März und April die Bedingungen für das Vorhandensein von Wurstgift die günstigsten sind.

Ob noch andere Fälle von Botulismus damals in Reichenbach vorkamen, konnte ich leider nicht eruiren; indess ist diese Frage für die Diagnosenstellung insofern nicht maassgebend, als auch isolirte Fälle von Wurstvergiftung erfahrungsgemäss vorkommen. Bezüglich der Störungen seitens der Halsorgane, Schlinglähmung ist hervorzuheben, dass sie Husemann als wichtige Symptome des Botulismus hinstellt. Er schreibt hierüber: „Kaum weniger constant sind die Störungen im Gebiete des Hypoglossus und Glossopharyngeus. Auffallend sind die Schlingbeschwerden, die sich nicht selten bis zur völligen Aphagie steigern. Die Bewegungen der Zunge sind mehr oder weniger gehemmt, die Sprache in Folge der Gaumensegellähmung näselnd, unverständlich lallend. Mitunter ist die Sensibilität der Schleimhaut des Isthmus faucium und der hinteren Rachenwand stark herabgesetzt. Infolgedessen gerathen nicht selten bei Schlingversuchen Speisen oder Getränke in die Respirationsorgane und erzeugen heftigen, quälenden Husten und sogar Schluckpneumonie. Die Heiserkeit steigert sich manchmal zu ausgesprochener Aphonie; periodisch kommt es zu Erstickungsanfällen, die nicht immer auf mechanische Ursachen zurückführbar sind."

Hervorzuheben wäre noch, dass manche Fälle von Velumlähmung als rheumatische oder myopathische oder reflexneurotische, manche als hysterische angesprochen worden sind. Allein der ganze Symptomencomplex, der Verlauf der Erkrankung, das Ergebniss der allgemeinen Untersuchung des Pat. zusammengehalten mit der Anamnese spricht gegen die Annahme einer dieser Formen von Lähmung des Velums. Ueber den weiteren Verlauf des Falles ist nach dem vom behandelnden Arzte mir freundlichst gesandten Bericht nur soviel zu sagen, dass die Lähmung des Gaumens zunächst unter fortgesetzter Elektrisation und internem Strychningebrauch, später bei Aussetzen jeder Therapie allmälig ganz zurückging. Ein Recidiv, das beim Botulismus manchmal noch nach längeren Intervallen sich einstellt und dessen Auftreten dadurch erklärlich ist, dass der von Ermenger gefundene — anaërobe — Bacillus botulinus zu den sporentragenden Bacillen gehört, hat sich bisher bei dem Pat. glücklicherweise nicht eingestellt.

So unklar auch theilweise die Anschauungen über die Wirkungen des Wurstgiftes noch sind, so scheint doch die Thatsache jedenfalls festzustehen, dass die Wirkung der Botulismusbacillen bezw. ihres von Kempner und Pollak zuerst dargestellten specifischen Toxins sich vorwiegend auf das Nervensystem erstreckt.

Der Zweck dieser casuistischen Veröffentlichung ist der, darauf hinzuweisen, dass bei Fällen von Velumlähmung, deren Aetiologie nicht ohne weiteres zu erkennen ist, man auch den Botulismus in das Bereich der differentialdiagnostischen Erwägungen ziehen muss.

XLIV.

Ueber gewisse intermittirende Schwellungszustände der Nasenschleimhaut und ihre Behandlung.

Von

Dr. **O. Muck** (Essen a. d. R.).

Die für die Nasenschleimhaut charakteristischen Schwellkörper bedingen oft pathologische Zustände, die sich klinisch vornehmlich äussern in Verstopfung der Nase und Eingenommenheit des Kopfes.

Da erstere nicht dauernd ist, und bei der rhinoskopischen Untersuchung in vielen Fällen scheinbar keine objectiven Anhaltspunkte für die genannten Klagen bestehen, so wird letzteren wenig Bedeutung beigemessen.

Die Patienten geben in der Regel an, dass die Nase nur zeitweilig verstopft sei, dass die Verstopfung bei der Arbeit mit geneigtem Kopf zunehme, dass sie Nachts mit offenem Munde schlafen. Auch Klagen über Eingenommenheit des Kopfes sind häufig.

Der rhinoskopische Befund lässt sich scheinbar nicht in Einklang bringen mit genannten Beschwerden. Die untere Muschel, ebenso die mittlere, soweit sie zu übersehen sind, sind nicht erheblich vergrössert: die untere Muschel liegt jedenfalls nicht dem Septum an. Forcirtes Athmen durch die Nase erzeugt das Geräusch der freien Nasenathmung. Postrhinoskopisch findet man meist das hintere untere Muschelende beiderseits von grauweisser Farbe und runzeliger Oberfläche. Die etwas über erbsengrossen Gebilde berühren nicht das Septum. Die grauweisse Farbe beweist nicht nur eine Epithelverdickung, sondern auch eine locale Anämie, die jedoch nur temporär ist. Die runzelige Beschaffenheit des Gebildes deutet darauf, dass jetzt eine Verringerung des Volumens des Muschelendes eingetreten ist. Letzteres hat sich unter dem psychischen Einfluss, unter dem der den Arzt consultirende Patient steht, verkleinert.

So kommt es, dass man unter Umständen geneigt ist, bei dem scheinbaren Mangel eines mit den Beschwerden des Patienten in Beziehung zu bringenden objectiven Befundes, den Patienten mit der Verordnung einer Nasendouche oder dergleichen zu entlassen. Durch diese Ordination werden die Beschwerden nicht beseitigt.

Ich entferne deshalb auch die oben geschilderten hinteren Muschelenden, auch wenn sie bei der Untersuchung nur die Grösse einer Erbse haben. Man vergegenwärtige sich, dass es sich hier um ein Gebilde von wechselnder Grösse handelt, dass während der Nasenverstopfung das Volumen des Muschelendes und der übrigen Muschelschleimhaut ein derartiges ist, dass dadurch die Nase verlegt wird.

Natürlich hat die Entfernung dieser bei der Untersuchung abgeschwollenen Muschelenden technische Schwierigkeiten und dies ist wohl der Grund, weswegen man sich und den Patienten leicht mit der Hoffnung tröstet, dass durch den regelmässigen Gebrauch einer Nasendouche und dergleichen die Beschwerden beseitigt werden.

Bevor ich nun auf die Methode eingehe, welcher ich mich bei der Entfernung dieser Gebilde bediene, will ich erwähnen, dass ich die Operation in obengeschilderten Fällen für indicirt halte, insofern als durch dieselbe man sicherer und rascher zum Ziel kommt, als durch andere Maassnahmen (Cauterisation oder Aetzung). Die Patienten geben nämlich spontan an, dass nach der Operation die Beschwerden geschwunden seien.

Das Verfahren, das ich anwende, habe ich während meiner Assistentenzeit in Rostock angegeben und geübt, und ich erinnere mich keines Falles, in dem es mich auch bei stark abgeschwollenen Enden im Stich gelassen hätte. Ich benutze dabei die kalte Schlinge. Der elastischen, aber dabei abbiegbaren Drahtschlinge gebe ich ungefähr die Grösse des Muschelendes, über welche man noch einmal kurz vor der Operation sich orientirt und zwar ziehe ich die Schlinge über einen Ohrtrichter von entsprechender Weite zusammen, sodass dieselbe ungefähr kreisförmig wird. Dann biege ich die Schlinge etwas nach der Seite ab, auf welcher das Muschelende sitzt. Dann geht man weiter folgendermaassen vor:

Man stellt sich vor den sitzenden Patienten, wie man es beim Katheterisiren der Eustachi'schen Röhre macht, führt die Schlinge — ohne Benutzung von Reflector oder Stirnlampe und Nasenspeculum — über den Nasenboden bis in das Cavum, drückt die Schlinge leicht an die hintere Pharynxwand, sodass sie ungefähr rechtwinklig zum Schlingenführer abgebogen wird. Darauf zieht man die Schlinge vorsichtig nach vorn — man fühlt dabei manchmal, wie sie über den Tubenwulst hüpft —. Beim weiteren Vorziehen merkt man einen leichten Widerstand, ein Zeichen, dass das Muschelende in der Schlinge sitzt.

Jetzt zieht man die Schlinge fest zu, ohne jedoch das Ende abzutrennen. Einem leichten Zug folgt das Muschelende und diesem in den meisten Fällen ein 1—3 cm langer, schwanzförmiger Theil der chronisch verdickten Schleimhaut der unteren Muschel. Die Blutung ist keine erhebliche. Die Menge des Blutes übersteigt nicht den Inhalt von 3 Esslöffeln. Nachblutungen habe ich nie gesehen. Der Patient wird angehalten, alles zu vermeiden, was Congestion nach dem Kopfe macht. Eine Tamponade ist nicht nothwendig. Cocainisirung der Schleimhaut ist natürlich nicht angebracht.

Auf diese Weise habe ich eine grosse Zahl von hinteren Muschelenden, die bis zur Grösse einer Erbse abgeschwollen waren, entfernt. Die ganze Art der Operation ist gewissermaassen Gefühlssache. Die Orientirung geschieht nur durch mit leichter Hand ausgeführtes Sondiren ohne Leitung des Auges, ähnlich wie beim Katheterisiren der Eustachi'schen Röhre. Wie man letzteres einerseits als eine für den Patienten schmerzhafte Manipulation ausführen kann, andererseits durch das Einführen des Katheters bei dem Patienten nur das unangenehme Gefühl des Sondirens in der Nase hervorruft, so ist es ähnlich mit dem Entfernen hinterer Muschelenden. Natürlich ist das Abtrennen der Muschelhypertrophie selbst mit einem kurzdauernden Schmerz verbunden.

Die vollständige Heilung tritt in einigen Wochen ein; das intermittirende Verstopftsein der Nase hat aufgehört, „der Kopf ist freier". Das oben geschilderte Verfahren wird erschwert durch complicirende Deviationen oder Leisten des Septums, welche unter Umständen vorher beseitigt werden müssen.

XLV.

Ueber einen Fall von doppelseitiger Thränencyste, geheilt durch Resection der unteren Muschel.

Von

Dr. **Eugen Fischer** (Luxemburg).

In der Münchener medicinischen Wochenschrift, 1901, No. 36 empfiehlt Professor Passow-Heidelberg die Behandlung der Stenosen des Ductus nasolacrymalis von der Nase aus. Das Verfahren besteht darin, dass zuerst das vordere Ende der unteren Muschel resecirt, dann einige Tage später in Narkose die Crista turbinalis und der vorliegende Theil dos Thränenbeins soweit als nöthig entfernt wird, worauf der häutige Kanal freiliegt und man ihn auf einer Sonde spalten kann. Im Archiv für Laryngologie (Bd. XII. Heft 3) giebt Dr. Polyák-Budapest seine Behandlung mittelst speciell construirter Sonden bekannt, die allerdings nur bei nicht zu hoch sitzenden Stricturen angewandt werden kann.

Ohne von beiden Publikationen Kenntniss zu haben, hatte ich im vergangenen Sommer Gelegenheit, zu meiner grossen Freude, und wie ich gestehen muss, zu meinem grossen Erstaunen einen Fall von doppelseitiger Thränencyste durch einfache Abtragung des vorderen Endes beider unteren Muscheln vollständig zu heilen.

Der Fall betraf einen 32jährigen Kaufmann, der mich am 26. Juli consultirte. Der junge Mann bot wirklich ein abstossendes Aeussere und war eine gesellschaftliche Unmöglichkeit: zu beiden Seiten der Nasenwurzel trug er eine beinahe hühnereigrosse Geschwulst, die nach seiner Angabe vor 7—8 Jahren entstanden war und sich seitdem aller Behandlung zum Trotz unaufhaltsam vergrössert hatte.

Der Tumor war prall elastisch, fluctuirend und völlig schmerzlos. Dabei bestand continuirlicher Thränenfluss und starkes Ektropion beider unteren Augenlider, sowie Diplopie, die durch ein entsprechendes Augenglas corrigirt war. Da der Abfluss der Thränen nach der Nase hin vollkommen unterbrochen war, so hatte Patient seit Jahren überhaupt kein Taschentuch zum Schneuzen mehr gebraucht. Er hatte sich an mehrere Ophthalmologen und Rhinologen gewandt, die sämmtlich erklärten, ihm nicht helfen zu können. Die von ophthalmologischer Seite vorgenommene Sondirung ergab, dass die Sonde vom Thränenpunkte aus zwar leicht eindrang, dann aber in unmittelbarer Nähe der nasalen Oeffnung auf einen unüberwindlichen Widerstand stiess.

Die Nasenschleimhaut war etwas dunkler als normal, absolut trocken, ohne Borken oder Belag, aber ziemlich hypertropisch und von derber Consistenz; die Athmung war ganz unbehindert. Besonders ausgeprägt war die Hypertrophie an den vorderen Enden beider unteren Muscheln.

Das oben erwähnte Resultat der Sondirung ergab, dass das Hinderniss für den Thränenfluss von der Nase aus leicht zu erreichen sein müsste. Ich beschloss daher, die unteren Muscheln, soweit erforderlich, abzutragen und die Mündung des Canalis nasolacrymalis im unteren Nasengang freizulegen, um von da aus mit einer entsprechend gebogenen Sonde einzudringen. Am 29. Juli resecirte ich mit einem Conchotom das vordere Ende der rechten unteren Muschel, indem ich mich dabei möglichst glatt an der lateralen Nasenwand hielt. Die Blutung war ziemlich reichlich. Während ich damit beschäftigt war, sie zu stillen, fragte mich Patient, wie es denn komme, dass er seine Nasenspitze, die er seit Jahren nie anders als im Spiegel gesehen hatte, nun mit dem rechten Auge direkt sehen könne. Ich sah hin und constatirte zu meiner freudigen Ueberraschung, dass die Resection, die ich nur als Voroperation zur Sondirung ausgeführt, schon jetzt das gewünschte Endresultat herbeigeführt hatte: Die rechtsseitige Cyste war verschwunden und ihr Inhalt in die Nase abgelaufen. Die Haut über derselben, die durch jahrelange übermässige Spannung ihre Elasticität völlig verloren hatte, war sehr dünn und runzelig, am nasalen Rande der Orbita war eine durch den constanten Druck entstandene, 3—4 mm tiefe und ungefähr 1,5 cm lange Incisur zu fühlen. Das rechte Auge hatte sofort nach Entleerung der Cyste seine normale Stellung wieder eingenommen. Ermuthigt durch diesen günstigen Erfolg wartete ich die Heilung der Operationswunde ab und nahm am 12. August genau denselben Eingriff auf der linken Seite vor, und zwar mit demselben Resultat: Sofort nach der Conchotomie war die Cyste verschwunden. Der spätere Verlauf war durchaus normal, die Wunde heilte auf beiden Seiten tadellos. Patient klagte bloss, dass sich beim Schneuzen die beiden Thränensäcke mit Luft füllten, so dass er jedesmal gezwungen war, dieselbe durch Fingerdruck zu entleeren. Später jedoch trat eine so beträchtliche Schrumpfung der Thränensäcke sowie der darüber liegenden Haut ein, dass die Auftreibung kaum zu sehen ist und jedesmal spontan wieder schwindet. Die Nasenschleimhaut hat wieder ihren normalen feuchten Glanz.

Gegen Ende October aquirirte Patient aus unbekannter Ursache eine Blenorrhoe des linken Thränensacks, wobei sich im linken nasalen Augenwinkel eine etwa bohnengrosse Hervorwölbung bildete. Da er ein Recidiv fürchtete, kam er mich wieder aufsuchen. Ich constatirte dabei, dass sich beim Drücken auf die Hervorwölbung ein mindestens 2,5—3 mm dicker Faden Eiter in den unteren Nasengang entleerte. Das Lumen der Mündung des Ductus naso-lacrymalis ist also jedenfalls ein durchaus genügendes. Uebrigens ging die Affection unter einfachen Nasenspülungen mit Salzwasser bald zurück. Patient sieht jetzt vollkommen normal aus, und wenn auch im Allgemeinen die Natur seinen äusseren Menschen nicht überreichlich bedacht hat, so ist er doch im Vergleich zu früher ein Adonis zu nennen. Es besteht allerdings noch ein sehr leichtes Eektropion beider unteren Augenlider, jedoch ohne alle Beschwerden für den Patienten. Eine chronische Blepharitis hat er schon von Kindheit an, jedoch hat dieselbe nichts mit der eben besprochenen Affection gemein.

Wenn ich nun auf die Aetiologie dieses Falles näher eingehen soll, so liegt meiner Ansicht nach die Ursache auf der Hand. Patient ist ein sehr starker

Raucher, der täglich seine 25—30 Cigaretten und eine entsprechende Anzahl Cigarren raucht. Früher, bevor er in meine Behandlung kam, hatte er die Gewohnheit, den Rauch nie anders als durch die Nase auszublasen. Die Folge dieses jahrelangen Missbrauches war eine chronische, hypertrophische Rhinitis, die besonders an der unteren Muschel und im Meatus inferior ausgesprochen war. Es bestand also keine eigentliche Stenose des Ductus naso-lacrymalis, sondern bloss die Mündung war durch excessiv gewucherte Schleimhaut wie durch ein Ventil luftdicht verlegt, und durch den constanten Druck des Cysteninhalts eher erweitert. Deshalb war die Entfernung der Schleimhautfalte genügend zur Erreichung des Resultats und eine nachfolgende Sondirung überflüssig. Für einen gemeinsamen Ursprung spricht übrigens auch die absolute Identität des Befundes auf beiden Seiten.

XLVI.

Nochmals „Ersatz der Anwärmung des Kehlkopfspiegels“.

Von

Dr. **Carl Kassel** (Posen).

Zu dem Capitel „Ersatz der Anwärmung des Kehlkopfspiegels“ möchte ich eine, soweit mir bekannt ist, neue und ganz einfache Methode empfehlen: das Eintauchen in gewöhnliches kaltes Leitungswasser.

Taucht man den Spiegel in dieses, so ziehen sich, da die molekulare Cohäsion stärker ist als die Adhäsion des Wassers an die glatte Fläche grosse Tropfen zusammen, welche schon bei leichtem Schwenken abfallen. Zerdrückt man aber die nach dem Eintauchen auf dem Spiegel verbleibende Wassermenge und verreibt mit einem oder wenigen Daumenstrichen gleichmässig diese auf der ganzen Oberfläche, so ist die Cohäsion zerstört und die zur Spiegelung erforderliche Adhäsion hergestellt. Zeigt die jetzt gebildete dünne Wasserschicht Unregelmässigkeiten, so genügt es, den Spiegel noch einmal kurz unter Wasser zu bringen und dann abzuschwenken. Die metallene Rückseite kann getrocknet werden.

Dass diese Methode eine rein mechanische ist und dass nicht etwa durch Lösung der an der Haut stets heftenden Seifen oder durch die Eiweisspartikel die Adhäsion hergestellt wird, erhellt daraus, dass man diese auch dadurch erreichen kann, dass man das Wasser mittelst Watte an die Spiegeloberfläche anreibt, was für die Sprechstunde wohl im Allgemeinen als appetitlicher zu empfehlen ist.

XLVII.

(Aus der laryngologischen Abtheilung des Kaiser Franz Joseph-Ambulatoriums in Wien [Vorstand Dr. M. Weil].)

Ein neuer Kehlkopfpulverbläser.[1])

Von

Dr. **Siegfried Spiegel** (Wien).

Von allen bisher construirten Kehlkopfpulverbläsern hat trotz seiner bekannten Mängel immer noch der Rauchfuss'sche Insufflator die meiste Verwendung gefunden; in der Hand des Specialisten befriedigt er gewöhnlich die bescheidenen Ansprüche, welche an ihn gestellt werden, anders aber beim practischen Arzte, den nicht die Uebung zum Meister machen konnte.

Unsicherheit der Localisirung des Pulverstrahles, mangelhafte Reinhaltung und Aspiration von Pulverresten oder Mundsecret sind Uebelstände, deren Abhilfe verschiedene Constructionen erzielen sollten. Allgemein bekannt ist der Pulverbläser nach Perotti (1), welcher aus dem Insufflationsrohr, einem Schlauche und Mundstück besteht, dessen Verwendung jedoch aus hygienischen Rücksichten beschränkt ist. Howard Smith (2) schlug eine Art Blasebalg, der vom Fusse getreten wird, Kabierske-Bresgen (3) ein Doppelgebläse mit Quetschhahn vor; Jaruntowski (4) gab eine ähnliche Construction an.

Gewöhnlich kehrte man aber immer wieder zum Rauchfuss'schen Insufflator zurück und suchte da Aenderungen vorzunehmen; so empfahl Bergeat (5) eine tiefe Rinne für den Zeigefinger am Ballon, um das Abweichen des laryngealen Endes zu verhindern.

Alle in dieser Beziehung gemachten Vorschläge, von denen ich nur die wichtigsten hier erwähnt habe, sprechen dafür, dass der am meisten gebrauchte Pulverbläser nicht befriedigt. Der Grund liegt einzig und allein in der Verwendung des Gummiballons. Das Zudrücken desselben muss immer von einer Abweichung des Rohrendes gefolgt sein, da man unwillkürlich, statt bloss mit dem Daumen einzudrücken, alle den Ballon haltenden Finger um eine Distanz von ca. 3—4 cm einander nähert. Selbstverständlich vermag es eine geübte Hand, den Rauchfuss'schen Pulverbläser mit grösserer Virtuosität zu gebrauchen.

Die Erwägung aller diesem Pulverbläser anhaftenden Uebelstände veran-

1) Demonstrirt in der Sitzung der laryngol. Gesellschaft in Wien am 5. November 1902.

lasste mich zu vorliegender Construction, bei welcher ich den Ballon nach dem Principe der von mir angegebenen selbstwirkenden Injectionsspritze (6) durch eine Metallhülse h ersetzte, in der ein Kolben durch eine Feder nach aufwärts geschnellt wird. In der Wand von h ist ein geknicktes Rohr r befestigt, das sich in das gewöhnliche Insufflationsrohr fortsetzt. Beim Gebrauche nimmt man die Hülse h so in die volle rechte Hand, dass zwischen 2. und 3. Finger das Rohr r zu

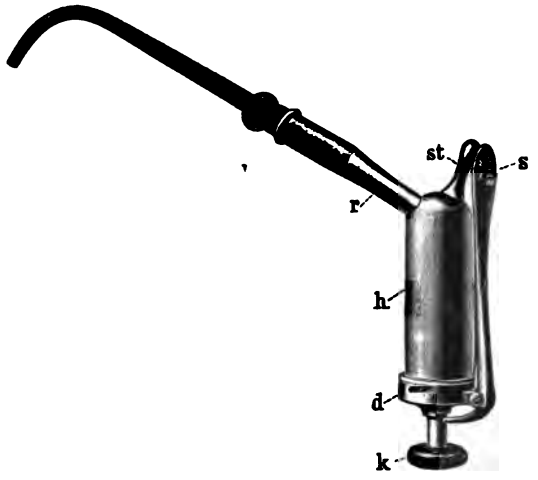

liegen kommt. Durch festen Zug am Knopfe k mit der linken Hand wird der Kolben soweit nach abwärts gezogen, bis die Sperrklinke s in einen Einschnitt der Kolbenstange eingreift; dann wird das betreffende Pulver mit der kahnförmigen Höhlung des Hartgummirohres aufgenommen, das Rohr fest in die Metallhülse gesteckt und unter Leitung des Kehlkopfspiegels in den Mund des Patienten eingeführt. Die winkelige Knickung des Metallrohres ermöglicht einen unbehinderten Einblick in die Mundhöhle, während der Stift st zur Stütze des Zeigefingers dient. Ist das Rohr richtig eingestellt, so genügt ein leichter Druck mit dem Daumen auf die Sperrklinke s, um infolge des Aufwärtsschnellens des Kolbens und Verdichtung des Luftinhaltes das Pulver an die gewünschte Stelle zu blasen. Der Wegfall des weichen, eine sichere Haltung nie ermöglichenden Ballons und der Ersatz desselben durch eine feste, den schwersten Theil bildende, mit der vollen Hand gefasste Metallhülse, ermöglichen einen guten Griff; während das Zudrücken des Ballons aus dem oben angeführten Grunde immer von einer Abweichung des Rohrendes gefolgt ist, entfällt hier dieser Uebelstand, da infolge der minimalen Bewegung der Sperrklinke die Finger fast vollkommen in derselben Lage bleiben. Beim Zurückziehen des Ballon-Pulverbläsers erfolgt oft unwillkürlich trotz besonders darauf gerichteter Aufmerksamkeit eine Aspiration des Mundsecretes und Verstopfung des Rohres, stets aber ein Aufsaugen der im Rohre zurückgebliebenen Pulverreste, Uebelstände, welche bei diesem Instrumente vollständig entfallen. Eine gründliche Reinigung des Ballons ist sehr schwer möglich, während die Metallhülse einfach durch Drehen am Verschlussdeckel d zerlegbar ist, ausgekocht und dadurch von infectiösen Elementen gereinigt werden kann; auch die sozu-

sagen unbegrenzte Dauerhaftigkeit des aus soliden Metall- und Hartgummitheilen gefertigten Instrumentes ist hervorzuheben [1]).

Mehrmonatliche Versuche auf obiger Abtheilung haben die Vorzüge dieses Insufflators dargethan und statte ich hiermit Herrn Abtheilungsvorstand Dr. Weil für die Erlaubniss der Erprobung, sowie für seine Winke und Rathschläge meinen ergebensten Dank ab.

Literatur.

1) Perotti, Archivio die Pathologia infant. Fasc II. 1885.
2) Howard Smith, Cit. im Centralbl. f. Laryngol. 1887. S. 9.
3) Kabierske-Bresgen, Correspondenzbl. f. Schweizer Aerzte. No. 22.
4) Jaruntovski, Arch. f. Laryng. Bd. I. H. 3.
5) Bergeat, Münch. med. Wchschr. No. 18. 1897.
6) Spiegel, Wien. klin. Wchschr. 1902. No. 13.

1) Der Pulverbläser wird von der Instrumentenfabrik H. Reiner, Wien IX. Van-Swieteng. 10 hergestellt.

XLVIII.

Einige Bemerkungen zu dem Aufsatz des Herrn Dr. Grünwald in München: „Der heutige Stand der Ozaena-Frage".

Von

Dr. **M. Hajek**, Privat-Docent an der Wiener Universität.

Herr Grünwald hat im obenstehenden Artikel mit Hilfe einer theils sachlichen, theils persönlich kritischen Analyse den Versuch gemacht, zu einem Verständniss des Symptomencomplexes der Ozaena zu gelangen. Er kommt in seinen Schlusssätzen im Grossen und Ganzen zu denselben Resultaten, welche ich im Jahre 1899 als hypothetische Annahme aufgestellt. Wenn auch Hypothesen im Allgemeinen nicht viel Werth haben, so sind sie bei der verwickelten Frage der Ozaena insoferne von Nutzen, als sie doch einiges Licht auf den Zusammenhang der vielseitigen Symptome des complicirten Krankheitsbildes werfen.

Leider macht die Art Grünwalds, mit Vorliebe persönliche Kritik zu üben, mir es unmöglich, mich mit ihm ausführlich über einige Details der Ozaenafrage auseinanderzusetzen. Ich ergreife auch jetzt, eingedenk einer vor mehreren Jahren zwischen uns stattgehabten Discussion[1]), nur mit Widerwillen die Feder, bin aber hierzu leider genöthigt angesichts der verschiedenen Erörterungen, welche Herr Grünwald, von wenig persönlichem Wohlwollen geleitet, an einige Citate meiner Angaben angeschlossen hat. Diese Commentare sind auch im Stande, meinen Angaben einen Sinn zu unterlegen, den ich ihnen niemals gegeben habe.

Hier der Sachverhalt:

Ich habe im Jahre 1894[2]) auf Grund meiner damaligen Erfahrungen die Herdaffection bei Ozaena geleugnet, weil ich sie mit meinen zur angegebenen Zeit geübten Untersuchungsmethoden nicht fand, und mir auch die Krankengeschichten Grünwalds so mangelhaft erschienen sind, dass sie auf mich keinen überzeugenden Eindruck machten. Ich schrieb damals, wie auch Grünwald richtig citirt: „Sie sehen, ich befinde mich in Bezug der Frage der Ozaena in diametralem Gegensatze zu den angeführten Autoren. Und auf die Frage, wie dies möglich ist, kann ich nur antworten, dass es bloss an der Verschiedenheit

1) Wiener med. Wochenschrift. 1894. No. 4.

2) „Die Erkrankungen des Siebbeins und ihre Bedeutung". Wiener med. Wochenschrift. 1894.

unserer diagnostischen Grundsätze gelegen ist." Daran knüpft Herr Grünwald ganz unmotivirt den böswilligen Commentar: „Das soll bedeuten, dass die Autoren nur durch ihre leichtfertigen diagnostischen Grundsätze zu Annahmen verführt wurden, die Hajeks vorsichtige und kritische Untersuchungsmethoden nie zulassen würden."

Wer, um des Himmels Willen, giebt Grünwald das Recht, meinen Worten einen derartigen böswilligen Sinn beizulegen! Dass ich die von mir geübten Methoden für die richtigen gehalten habe, das ist ja unleugbar, da ich doch sonst meine Ansicht nicht zu Recht bestehend erklärt hätte. Aber zwischen dem Verharren bei der eigenen Ueberzeugung und dem Schmähen von Autoren, die anderer Ansicht sind, ist doch noch ein gewaltiger Unterschied.

Nun habe ich im Laufe der Jahre eingestehen müssen, dass ich mich geirrt habe, da man durch mühevolle und wiederholte Untersuchung feststellen kann, dass in der grossen Mehrzahl von Ozaena eine herdförmige Secretion vorliegt.

Was kann man in einem derartigen Falle von einem verlässlichen Autor, dem die Wahrheit über die persönliche Eitelkeit geht, fordern? Man kann von ihm fordern, dass er ohne Scheu und Umschweife widerruft. Und was that ich? Ich schrieb auf pag. 280 der ersten Auflage meiner „Pathologie und Therapie der Nebenhöhlenerkrankungen der Nase" im Jahre 1899, wie dies auch zum Theile von Grünwald citirt wurde:

„Wenn ich nunmehr an die Beantwortung der Frage herantrete, warum das Vorhandensein einer Herdeiterung in den meisten Fällen von Ozaena nicht von allen Autoren anerkannt wird, so giebt es für mich nur eine Antwort: Es liegt das an der oberflächlichen, durchaus nicht genügenden Untersuchung. So sah ich bisher die Herdaffection von anderer Seite aus demselben Grunde verkannt. Ich selbst habe sie Jahre lang ebenfalls übersehen. Es steht diese Lehre sogar mit dem Inhalte einer meiner früheren Publicationen im Widerspruche. Dass ich letztere nicht vertheidige, ist selbstverständlich, da ich im Laufe der Jahre eines Besseren belehrt wurde."

Nun frage ich, ob man mit sich strenger ins Gericht gehen und der Wahrheit unumwundener die Ehre geben kann, als ich es that? Meines Ermessens ist ein solches Vorgehen nur nachahmenswerth und es wäre nur zu wünschen, dass davon auch von höherem Bewusstsein getragene Leute Gebrauch machten.

Das habe ich im Jahre 1899 spontan gethan und 1902 versieht Herr Grünwald diese meine Angaben mit herabsetzenden Commentaren. „Sapienti sat!"

Aber Grünwald begnügt sich nicht mit seiner persönlichen, den thatsächlichen Verhältnissen wenig angepassten Art der Discussion, sondern sucht den höchsten Effect aus seiner Kritik zu gewinnen, indem er, auf die von mir richtig gestellten Thatsachen hinweisend, auf p. 225 des letzten Bandes dieses Archivs im letzten Absatz sagt: „Diese von mir schon früher auf Grund sorgfältigst beobachteten Materials gezogene und dann von anderen Nachuntersuchern bestätigte Schlussfolgerung erst auf Grund seiner eigenen post festum kommenden Untersuchungen (nämlich Hajeks) als berechtigt anzuerkennen und gewissermaassen als etwas ganz Neues hinzustellen, ist allerdings Geschmackssache."

Man traut seinen eigenen Augen nicht, wenn man so etwas liest. Ich habe in meinem Buche[1]) auf S. 279 in der geschichtlichen Darstellung der Ozaena fol-

1) Pathologie und Therapie der entzündlichen Erkrankungen der Nebenhöhlen der Nase etc. 1. Aufl. 1899.

gendes wörtlich geschrieben: „Dass bei einer typischen Ozaena die Sekretion von Borken durch einen circumscripten Krankheitsherd bedingt werden kann, hat, wenn wir von den älteren diesbezüglichen Angaben von Vieusseux und Reininger absehen, zuerst Michel behauptet, dann Schäffer auf Grund einiger allerdings wenig genau dargestellter Krankheitsbilder gezeigt. Den Veröffentlichungen Schäffer's folgten sporadische Publikationen über diesen Gegenstand, bis Grünwald auf Grund eines ansehnlichen Beobachtungsmaterials das Vorhandensein einer Herderkrankung für die meisten unter dem Ozaenabilde einhergehenden Krankheitsprocesse nachgewiesen hat. Ihm folgten dann Bresgen und einige Andere."

Hierzu ist jeder Kommentar überflüssig.

Weiter schreibt Grünwald: „Die von Hajek noch aufrecht gehaltene Reserve, dass das Sekret früher einmal von der Gesammtschleimhaut hergestammt haben könne, die Herderkrankungen aber allein zurückgeblieben seien, ist nur ein Manöver zur Deckung des Rückzuges, da es abgesehen von dem mindestens sehr problematischen Werthe dieser Annahme vollkommen gleichgiltig ist, was früher vorlag . . . etc."

Dass die von mir aufrecht gehaltene Reserve ein Manöver des Rückzuges ist, dagegen muss ich ganz entschieden protestiren. Ich lege Gewicht darauf, dass meine diesbezügliche Angabe nach dem von mir gebrauchten Wortlaute und nicht nach dem Grünwald'schen Commentar gedeutet werde. Ich hatte zu meiner Reservirtheit vollen Grund, denn in der That kann man aus den bei vorgeschrittenen Fällen von Ozaena vorliegenden Verhältnissen keine bestimmten Rückschlüsse für den Anfang des Processes machen, und ohne die Kenntniss dieses Anfanges sind alle unsere Annahmen wohlfeile Hypothesen, die um so schlimmer sind, als sie uns von dem einzig sicheren, einen Erfolg verheissenden Weg ablenken, und dieser ist: durch das Studium der Rhinitis im Kindesalter noch mehrere werthvolle Aufschlüsse zu erlangen.

Erst durch diese Untersuchungen wird festgestellt werden können, welche Rolle bei der Entstehung des Ozaenabildes der congenitalen oder in frühester Jugend erworbenen Aplasie des Knochens oder der mangelhaften Resistenzfähigkeit des Epithels zuzuschreiben ist. Schon die einfache Erwägung, dass die meisten Nebenhöhlen im frühesten Kindesalter, in welches wir den Beginn der Ozaena verlegen müssen, noch garnicht entwickelt sind, während dieselben doch bei vorgeschrittener Ozaena in den meisten Fällen das Sekret liefern, legt uns gebieterisch eine Reserve hinsichtlich der Schlussfolgerungen auf.

Es ist die Vermuthung begründet, dass vor dem Auskrystallisiren der im weiteren Verlaufe constatirbaren Herderkrankungen etwas anderes vorhanden gewesen sein musste: entweder Herderkrankungen in anderer Form oder eine diffuse Erkrankung. Daher meine Reservirtheit.

Grünwald hat aber vollen Grund, meine Reserve in Bezug auf die Berechtigung weiterer Rückschlüsse abzuschütteln, denn um seiner aufgestellten Hypothese einen grösseren Grad von Wahrscheinlichkeit zu geben, braucht er die Annahme einer Herdsekretion a priori unbedingt; dadurch ist dann die weitere Annahme der alleinigen Abhängigkeit aller anderen Symptome, besonders der Atrophie durch den Einfluss des Sekretionsherdes nahezu ganz sicher, während bei der von mir gehaltenen Reserve alle diese Annahmen vorläufig nur rein hypothetischer Natur sind. Selbst die von mir angeführten und von Grünwald mit grosser Sympathie aufgenommenen Beweismomente für die Entstehung der Atrophie durch

Sekretdruck enthalten für mich noch nicht die letzte Ursache der Atrophie. Es bleibt immer wieder die Frage zu beantworten: Warum verfällt die Muschel nach Bespülung mit eitrigem Sekret einmal einer Hypertrophie und das andere Mal einer Atrophie? Liegt diese letztere Ursache in der specifischen Beschaffenheit des Sekretes oder in einer congenitalen, bezw. in frühester Jugend erworbenen Schwäche des Epithels?

Also ist, um mit Herrn Grünwald zu sprechen, meine geäusserte Reserve durchaus wohlbegründet und kein Manöver. Vielmehr will es mir erscheinen, dass das von Grünwald mir imputirte Manöver ein nicht ungeschicktes Manöver seinerseits ist, um seine nicht genügend fest fundirten Annahmen über die Klippe meiner Reserve in sicheres Fahrwasser zu geleiten. Wozu bedürfte ich auch eines Manövers zum Rückzug, da ich unumwunden das Vorhandensein der Herdsekretion in den meisten Fällen von Ozaena im fortgeschrittenen Stadium zugegeben habe.

XLIX.

Erwiderung auf vorstehenden Aufsatz.

Von

Dr. **L. Grünwald** (München).

Ich selbst bedaure es lebhaft, dass ein wissenschaftlich so hervorragender Autor, wie Herr Dr. Hajek, durch die Art seiner Publicationen Anlass zu Recriminationen giebt, wie ich sie wiederum in meinem letzten Aufsatz gegen ihn erheben musste. Ob dieselben objectiv begründet sind, wird Jeder, der sich dafür interessirt, durch sorgfältige Lectüre der bezüglichen Stellen seiner Monographie im Zusammenhange zu beurtheilen im Stande sein.

Herr Dr. Hajek hat auf ein Schlusswort verzichtet.

Druck von L. Schumacher in Berlin.

3 2044 103 034 849